

Lucyna Łuksza, Leopold
Glasner, Barbara
Iwaszkiewicz-Bilikiewicz,
Dorota Raczyńska

Katedra i Klinika Chorób Oczu
Akademii Medycznej w Gdańsku

Polekowe uszkodzenia narządu wzroku

STRESZCZENIE

Uszkodzenia narządu wzroku — wszystkich lub poszczególnych jego elementów — są dość częstym wynikiem niepożądanego działania wielu leków stosowanych zarówno miejscowo, jak i ogólnie. Niektóre z nich mają wielostronne działanie, inne wybiórczo uszkodzają poszczególne tkanki oka.

W wyniku rozwoju przemysłu farmaceutycznego na świecie, liczba leków wprowadzanych na rynek stale wzrasta. Z jednej strony daje to wszechstronne możliwości terapeutyczne różnych chorób, z drugiej zaś, niesie ze sobą ryzyko występowania coraz większej liczby działań niepożądanych. I pomimo tego, iż wprowadzenie na rynek każdego leku jest poprzedzone szeregiem badań klinicznych i badań na zwierzętach, to o działaniach ubocznych dowiadujemy się nieraz dopiero po latach od wprowadzenia leku do powszechnego użytku.

Oko jest bardzo czułym narządem, stąd dość częste jego uszkodzenia. Niestety leków o działaniu jatrogennym na narząd wzroku będzie na rynku farmaceutycznym ciągle przybywać i lekarze każdej specjalności powinni być czujni na wystąpienie ryzyka powikłań ocznych.

słowa kluczowe: polekowe uszkodzenia, działanie niepożądane, objawy uboczne



**Prawie każdy lek
stosowany miejscowo
lub ogólnie może
wywoływać zmiany
w różnych elementach
narządu wzroku**

Adres do korespondencji:
Lucyna Łuksza
Katedra i Klinika Chorób Oczu
Akademii Medycznej w Gdańsku
ul. Dębinki 7, 80-212 Gdańsk
tel.: (058) 349-23-72
tel/faks: (058) 349-23-70
e-mail: lucluksza@amg.gda.pl

POLEKOWE USZKODZENIA NARZĄDU WZROKU

Rzadko pisze się o polekowych zmianach w narządzie wzroku, ponieważ są mało znane. Prawie każdy lek stosowany miejscowo lub ogólnie może wywoływać zmiany w różnych elementach narządu wzroku. W diagnostyce działań ubocznych w narządzie wzroku bardzo ważną wartość stanowi dobrze zebrany wywiad ogólny. W pracy przedstawiono ważniejsze powikłania oczne powstałe w wyniku stosowania niektórych środków leczni-

czych z uwzględnieniem podziału na poszczególne grupy.

■ **Leki sercowo-naczyniowe**

Amiodaron

Amiodaron stosowany był początkowo w chorobie niedokrwiennej, natomiast od 1970 roku również w leczeniu zaburzeń rytmu serca. W 1967 roku Joseph i Rousselle po raz pierwszy zwrócili uwagę na pojawiające się u chorych leczonych amiodaronem obu-

stronne w większości przypadków zmiany w obrębie rogówki [1]. Są to widoczne w lampie szczelinowej delikatne, białło-żółto-brązowe złogi w nabłonku rogówki układające się w łukowate linie kształtem przypominające kocie wąsy, skrzydła motyla lub linie pola magnetycznego, które znikają po odstawieniu leczenia preparatem.

Pacjenci mogą odczuwać objawy subiektywne, między innymi światłowstręt, pieczenie i widzenie kół tęczy wokół źródła światła [2, 3]. Nie stwierdza się natomiast pogorszenia widzenia. Chorzy mogą skarżyć się na suchość oczu, opisywane są również przypadki przebarwienia powiek, związane z fototoksycznym działaniem amiodaronu. Przypuszcza się, że te objawy — podobnie jak w przypadku zmian w rogówce — są skutkiem gromadzenia się w lizozomach lipidów, zwłaszcza przebarwionej lipofuscyny.

Kolejnym problemem wynikającym ze stosowania amiodaronu jest odkładanie się centralnie pod torebką soczewki takich samych złogów, które powstają również w rogówce [4]. Nie stwierdzono dotychczas pogorszenia widzenia.

Są również doniesienia o wystąpieniu neuropatii nerwów wzrokowych po amiodaronie. W większości przypadków występuje obustronny obrzęk tarczy nerwu wzrokowego związany z pogorszeniem ostrości widzenia oraz w niektórych przypadkach z zaniewidzeniem [5].

Antagoniści receptorów β

Pomimo powszechnego stosowania β -adrenolityków w leczeniu ogólnym odnotowuje się mało informacji na temat ich działań ubocznych na narząd wzroku. Prace donoszą o występowaniu zespołu suchego oka oraz zmniejszonym wydzielaniu łez [6, 7].

Antykoagulanty

Długotrwałe i intensywne leczenie preparatami antykoagulacyjnymi może powodować wylewy podspojówkowe oraz wylewy do siat-

kówki [8]. Udokumentowano pojedyncze przypadki spontanicznego krwawienia do komory przedniej po leczeniu heparyną.

Glikozydy nasercowe

Wśród ubocznych działań preparatów narpastnicy dominują przede wszystkim zaburzenia widzenia barw, wrażenie „zamieci śnieżnej” oraz błyski przed okiem. Wystąpić mogą dolegliwości związane z zamazywaniem się obrazu, a także trudności z fiksacją i czytaniem. Objawy te mogą być wskaźnikiem zatrucia i rozwinięcia się reakcji toksycznej.

Do obiektywnie występujących objawów należą: zaburzenia źreniczne, oczopląs, światłowstręt, zapalenie spojówek, wystąpić może także toksyczne uszkodzenie nerwu wzrokowego [7, 9]. Opisywane są objawy silnego bólu i błysków przy ruchu gałek podczas stosowania digoksyny. Po odstawieniu leku objawy te znikają, natomiast wracały po ponownym włączeniu leczenia [10].

Doustne preparaty antykoncepcyjne

Pierwsze doniesienia o objawach ubocznych w narządzie wzroku po stosowaniu środków antykoncepcyjnych pochodzą z USA [11]. Wśród powikłań zanotowano zakrzepy i zatorry naczyń siatkówki, zapalenia nerwu wzrokowego, przypadki zapalenia płamki, powstanie zaćmy, zapalenia okołonaczyniowe z wylewami krwi do ciała szklistego, pojedyncze przypadki zapalenia tęczówki i ciała rzęskowego oraz zmiany w sekrecji łez [12, 13].

Mimo ogromnej popularności doustnych środków antykoncepcyjnych, zmiany zatorowo-zakrzepowe naczyń siatkówki występują bardzo rzadko.

Leki przeciwreumatyczne

Chlorochina i hydroxychlorochina

Pierwsze oddziaływania toksyczne tych leków na narząd wzroku odnotowano w 1959 roku. Powikłaniami okulistycznymi związanymi

**”
Długotrwałe stosowanie
steroidów podwyższa
ciśnienie śródgałkowe**

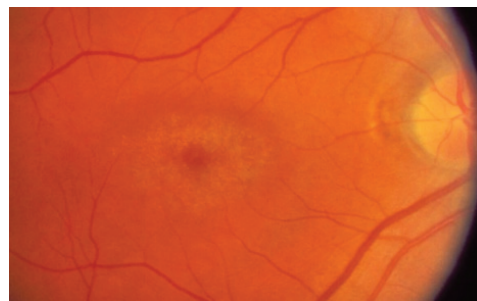
z leczeniem chlorochiną i jej pochodnymi zajmowali się liczni autorzy [14, 15]. Wśród zmian subiektywnych między innymi wymienić należy światłowstręt, zaburzenia widzenia barwnego, upośledzenie akomodacji, mroczki centralne, zawężenie pola widzenia.

Zmiany dotyczą rogówki i siatkówki. W rogówce dochodzi do odkładania się złogów, najczęściej podnabłonkowo w postaci białawo-żółtawych ziarnistości układających się w linie, niepowodujących pogorszenia ostrości widzenia. Objawy znikają po odstawieniu leku.

Gorzej rokują powikłania siatkówkowe ze względu na raczej stały charakter występowania. Zmiany te powstają później niż w rogówce i występują zazwyczaj w okolicy plamki w postaci pierścieniowatych ognisk odbarwień i przebarwień, objawiają się zniesieniem refleksu z plamki czy też typowym „okiem bawolim”. Dochodzi również do zmian zwyrodnieniowych na obwodzie siatkówki, zwężenia światła naczyń siatkówkowych, a nawet do zaniku nerwu wzrokowego (ryc. 1) [7].

Występowanie uszkodzeń narządu wzroku po chlorochinie i pochodnych jest niewątpliwie związane z wielkością dawki i czasem stosowania preparatu.

Pamiętać należy natomiast o wczesnym rozpoczęciu obserwacji i regularnej kontroli okulistycznej pacjentów leczonych tymi preparatami. Przydatne mogą okazać się w tym przypadku testy Amslera, testy spostrzegania barw, wzniernikowanie bezpośrednie i pośrednie badanie pola widzenia wykony-



Rycina 1. Zmiany siatkówkowe w okolicy plamki w przebiegu leczenia chlorochiną

wane metodą statyczną i ewentualnie z droższych badań — elektrotretinografia i badanie angiografii fluoresceinowej. Pomoże to uniknąć wielu niepożądanych działań ubocznych.

Preparaty złota

Wśród działań ubocznych na narząd wzroku opisywane jest w przypadku dłuższego leczenia pozajelitowego odkładanie się drobnych punktowatych złogów w rogówce. Występowanie podobnych złogów odnotowano też w centralnie położonej przedniej części torebki soczewki [16]. Nie zaobserwowano w związku z tym pogorszenia ostrości wzroku.

Penicylamina

Lek ten może powodować powstawanie idiopatycznej miastonii. W związku z tym istnieje ryzyko wystąpienia dwojenia i opadania powiek. Objawy znikają po odstawieniu leku.

Niesteroidowe leki przeciwzapalne

Indometacyna

Lek ten może powodować punktikowate odkładanie się złogów w nabłonku rogówki, przypominające zmiany po leczeniu amiodaronem. Opisywano też zmiany barwnikowe w plamce [7, 17].

Ibuprofen

W doniesieniach opisywane są pojedyncze przypadki niedowidzenia toksycznego po leczeniu ibuprofenem. Wśród objawów wystąpiły: pogorszenie ostrości wzroku, dyschromatopsje oraz mroczki centralne i paracentralne w polu widzenia.

■ Kortykosteroidy

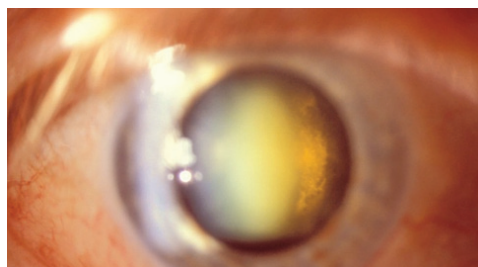
Większość klinicystów różnej specjalności spotyka się z bardzo szerokim stosowaniem preparatów steroidowych w codziennej praktyce lekarskiej.

Już w latach 50. XX wieku pojawiły się doniesienia informujące o występowaniu działań ubocznych w narządzie wzroku po sto-

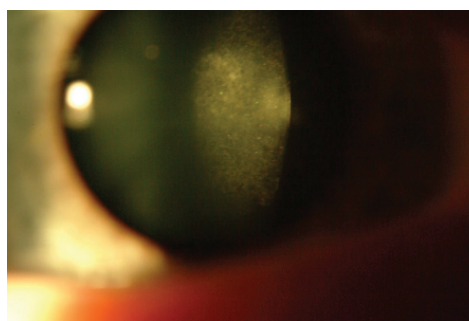
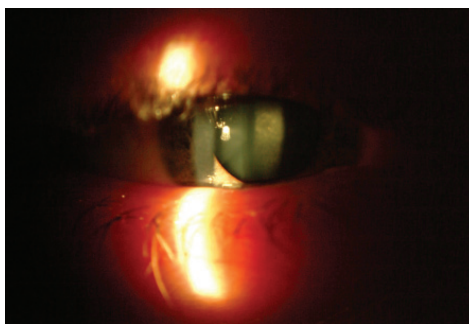sowaniu preparatów steroidowych. Okazało się, że długotrwałe stosowanie steroidów podwyższa — niekiedy bardzo znacznie — ciśnienie śródgałkowe. Powstał nawet termin jaskra pokortyzonowa. Natomiast w ostatnich latach, w związku z rozwojem wiedzy na temat jaskry, używa się określenia „posteroidowe zwyczajki ciśnienia śródgałkowego” [18–21].

Przyczyną zwyczajek ciśnienia wewnątrzgałkowego jest utrudnienie odpływu cieczy wodnistej. W ostatnich latach dużo się mówi o wpływie na narząd wzroku preparatów steroidowych stosowanych donosowo i w postaci wziewnej, które wchłaniają się poprzez dużą powierzchnię śluzówki nosa, gardła, a także przez płuca. Coraz częściej stosuje się je w zapaleniach zatok, przewlekłych nieżytach nosa oraz zapaleniach atopowych, które są powszechniejsze niż jeszcze kilka lat temu. Preparaty wziewne aplikowane bywają w różnych postaciach astmy oskrzelowej [20]. W piśmiennictwie z jednej strony donoszono o występowaniu podwyższonego ciśnienia wewnątrzgałkowego u osób stosujących donosowo lub wziewnie steroidy [22, 23], z drugiej zaś strony — wielu autorów temu zaprzecza [24].

Opisano przypadki powstania zaćmy podtorebkowej tylnej po terapii steroidami. Zaćma występuje zazwyczaj obustronnie i dotyczy najgłębszych warstw korowych (ryc. 2, 3). Z czasem prowadzi do pogarszania się ostrości widzenia. Są też doniesienia na temat powstania zaćmy podtorebkowej tylnej po preparatach steroidowych stosowanych miejscowo w postaci wziewnej i donosowej [24, 25].



Rycina 2. Zaćma posteroidowa



Rycina 3. Zmętnienie soczewki w centrum pod torebką tylną oka prawego w małym i dużym powiększeniu

■ Leki antybakteryjne

Leki przeciwgruźlicze

Etambutol

Już w 1961 roku po zastosowaniu leku w terapii gruźlicy zauważono, że ma on toksyczny wpływ na nerw wzrokowy. Może wystąpić pogorszenie widzenia, ubytki centralne lub obwodowe w polu widzenia, zaburzenia widzenia barw (zwłaszcza w osi czerwono-zielonej), występuje mroczek centralny. Zmiany zazwyczaj występują obustronnie [17]. Toksyjna neuropatia niewątpliwie zależna jest od dawki leku. Pacjenci leczeni etambutolem powinni być regularnie monitorowani przez okulistów, co pomoże zapobiec nieodwracalnemu uszkodzeniu nerwu wzrokowego.

Izoniazyd

Izoniazyd, podobnie do etambutolu, może wywołać pogorszenie ostrości wzroku, zaburzenia widzenia kolorów oraz zapalenie i zanik nerwu wzrokowego [26, 27].



**Należy pamiętać
o zmniejszonej produkcji
łez u chorych
przyjmujących leki
przeciwparkinsonowe
oraz o wystąpieniu
dolegliwości związanych
z suchym okiem**

Rifampicyna

Są doniesienia o przekrwieniu spojówek podczas leczenia rifampicyną. W związku z sekrecją leku do łez opisywane są przypadki zabarwienia soczewek kontaktowych na kolor pomarańczowy [27].

Streptomycyna

Lek stosowany między innymi w terapii skojarzonej w gruźlicy może powodować szereg poważnych powikłań w narządzie wzroku. Może wystąpić oczopląs, porażenie mięśni zewnętrznych oczu, zaburzenia widzenia barwnego oraz zapalenie okołozylne naczyń siatkówki i zapalenie toksyczne nerwu wzrokowego [6, 28].

Inne antybiotyki

Penicyliny

Jest to szeroko rozpowszechniona, duża grupa antybiotyków, która nie jednak jest wolna od niepożądanych działań ubocznych. Najczęściej występują alergiczne odczyny w obrębie spojówek i powiek objawiające się przekrwieniem i obrzękiem. Jednakże w pojedynczych przypadkach może mieć działanie neurotoksyczne na narząd wzroku, objawiające się polekowym zapaleniem nerwu wzrokowego, krótkowzrocznością czy też zezem [29].

Tetracykliny

Objawy uboczne w narządzie wzroku po tej małej grupie antybiotyków występują rzadko, zazwyczaj dopiero po przewlekłym stosowaniu.

Opisywane są przypadki obrzęku tarczy nerwu wzrokowego i wtórnego pogorszenia widzenia [27]. Wystąpić może również przejściowa krótkowzroczność [30]. Spotykane jest odkładanie się złogów w obrębie spojówki (najprawdopodobniej metabolitów leku) po długotrwałym leczeniu.

Sulfonamidy

Ze względu na toksyczność są niezbyt często stosowane w terapii.

Z powikłań ocznych po tej grupie leków najbardziej znane są reakcje alergiczne spojówek i powiek oraz przemijająca krótkowzroczność [7, 30].

Chloramfenikol

Antybiotyk o szerokim spectrum wykazujący niestety dużą toksyczność.

Po dłuższym leczeniu wystąpić może uszkodzenie nerwu wzrokowego, gdzie jednym z pierwszych objawów jest pojawiający się mroczek centralny. Stąd podczas przewlekłej terapii konieczne są okresowe kontrole okulistyczne [7].

Metronidazol

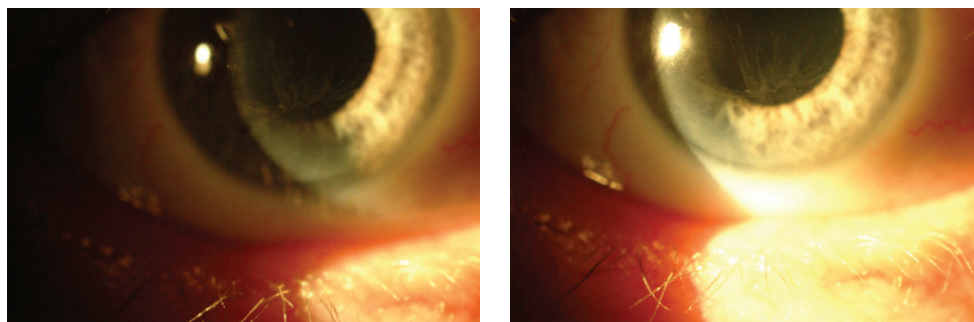
Objawy okulistyczne opisywane po długotrwałym stosowaniu metronidazolu to przede wszystkim pogorszenie widzenia oraz światłowstręt. Są również doniesienia o występowaniu zapalenia nerwów wzrokowych u pacjentów leczonych metronidazolem w dawce [31].

Autorzy opisują też wystąpienia w trakcie terapii wymuszonych napadów ruchów rotacyjnych gałek ocznych.

■ Leki przeciwnowotworowe

Tamoksyfen

Doniesienia na temat korelacji występowania złogów rogówkowych oraz zmian w siatkówce i leczenia tamoksyfenem pojawiły się po raz pierwszy w 1978 roku. Kolejne prace potwierdziły te informacje. Złogi w rogówce umiejscowione są powierzchownie i zazwyczaj nie pogarszają ostrości widzenia (ryc.4). Natomiast złogi wewnątrzsiatkówkowe umiejscawiają się w okolicy plamki. Może powstać torbielowaty obrzęk plamki, co prowadzi do pogorszenia widzenia [32]. Zmiany siatkówkowe niewątpliwie związane są z podawaniem dużych dawek tamoksyfenu przez dłuższy okres, niemniej jednak zaobserwowano podobne zmiany również po niższych dawkach leku [33]. Stąd okuliści i onkolodzy



Rycina 4. Złogi w rogówce widoczne na zdjęciach wystąpiły symetrycznie w obu oczach

powinni być świadomi możliwości wystąpienia zmian nawet po leczeniu Tamoxifenem w niskich dawkach.

Wśród pojawiających się objawów ubocznych może również wystąpić obrzęk tarczy i zapalenie nerwu wzrokowego [34].

Fluorouracyl

Opisywane działania uboczne na narząd wzroku to: zapalenia spojówek, światłowstręt, erozje rogówek, obrzęk powięzi i okostnej oczodołu oraz odwinięcie powieki [7].

■ Leki neuropsychotropowe

Leki przeciwparkinsonowe

W związku z antycholinergicznym działaniem leki te mogą rozszerzać źrenicę, a tym samym powodować zamglone widzenie i porażenie akomodacji. Istnieje ryzyko wystąpienia ostrego napadu jaskry. Odnotowano przejściową krótkowzroczność u pacjentów leczonych bromokryptyną [35].

Należy również pamiętać o zmniejszonej produkcji łez u chorych przyjmujących leki przeciwparkinsonowe (triheksyfenidyl, benzotropina, biperyden) oraz o wystąpieniu dolegliwości związanych z suchym okiem.

Leki psychotropowe i przeciwdepresyjne

Chloropromazyna

Chloropromazyna jest lekiem psychotropowym mogącym powodować przebarwie-

nia powiek i spojówek, miejsc ekspozycji na światło słoneczne. Zmiany oczne są najwcześniejszym objawem zaburzeń polekowych. Może powodować odkładanie się żółto-brązowych złogów w spojówkach i rogówce, a także brunatnych złogów na przedniej powierzchni torebki. Opisywane są przypadki zmętnienia soczewki — powstanie zaćmy torebkowej [17]. Objawy te powstają po dłuższym leczeniu i są zależne od dawki. Zazwyczaj wynosi ona powyżej 300 mg/dobę.

W latach 60. XX wieku opisywane są pojedyncze przypadki retinopatii barwnikowej u chorych leczonych chloropromazyną w dawce powyżej 2400 mg/dobę. Nie stwierdzono natomiast zależności między powstaniem zaćmy a stosowaniem nowszych preparatów wśród leków psychotropowych. Stwierdzono jedynie, że zaćma powstaje po kwetiapinie u psów [36].

Zaleca się więc przeprowadzanie okresowych badań okulistycznych wśród pacjentów leczonych pochodnymi fenotiazyny.

Tiorydazyna

Jest to pochodna fenotiazyny, po której powikłania oczne występują po 1–2 miesiącach stosowania po przekroczeniu dawki 800 mg/dobę. Gromadzenie się leku wywołuje objaw retinopatii barwnikowej. Wśród symptomów subiektywnych może wystąpić pogorszenie widzenia, upośledzenie widzenia zmierzchowego i zaburzenia widzenia barw.

**”
Bardzo ważną informacją
może być czas
wystąpienia objawów od
rozpoczęcia terapii, jak
też wielkość dawek leków
przyjmowanych przez
chorego**



**Lekarz powinien uważać,
by efekt toksyczny leku
nie przewyższył działania
leczniczego**

Objawy po odstawieniu leku zazwyczaj cofają się.

Związki bromu

Podczas stosowania zbyt wysokich dawek opisywano zaburzenia widzenia barwnego, światłowstręt, dwojenie, zaburzenia w postrzeganiu wielkości przedmiotu (makropsje i mikropsje).

Inne

Barbiturany w przypadkach przewlekłego stosowania lub ostrego zatrucia mogą być przyczyną zaburzeń widzenia i podwójnego widzenia oraz alergicznych reakcji w obrębie spojówek [34].

Amitriptylina stosowana w wysokich dawkach może powodować porażenie mięśni oka oraz ostry napad jaskry poprzez zamknięcie kąta przesącza [37].

Leki przeciwdrgawkowe

Fenytoina

Może wywołać oczopląs, podwójne widzenie, zez oraz halucynacje wzrokowe. Opisywane były pojedyncze przypadki powstania zaćmy podczas skojarzonego leczenia padaczki fenobarbitem i fenytoiną. Badania te nie zostały potwierdzone.

Karbamazepina

Objawy uboczne występujące w narządzie wzroku po stosowaniu karbamazepiny nie są powszechne. Znane są pojedyncze doniesie-

nia o porażeniach mięśni oka oraz wymuszonych okrężnych ruchach gałek ocznych.

Leki przeciwdepresyjne i psychotropowe w związku ze zmniejszoną produkcją łez mogą powodować wystąpienie licznych objawów suchego oka: pieczenia, uczucia ciała obcego, światłowstrętu, bólu. Należy o tym pamiętać, by w razie konieczności włączyć leczenie substytutami łez.

Okuliści często w swojej praktyce lekarskiej spotykają się z nieprawidłowościami w narządzie wzroku, spowodowanymi używaniem leków stosowanych w terapii wielu różnych chorób ogólnych. Faktem powszechnie znanym jest to, że niepożądane objawy po stosowaniu wielu leków są nieodłącznie związane z ich działaniem terapeutycznym.

Często chorzy, zwłaszcza w wieku starszym, przyjmują jednocześnie wiele leków, w takich wypadkach diagnostyka polekowego uszkodzenia jest dużo trudniejsza, bowiem trudno stwierdzić, który lek spowodował pogorszenie widzenia.

Bardzo ważną informacją może być czas wystąpienia objawów od rozpoczęcia terapii, jak też wielkość dawek leków przyjmowanych przez chorego.

Wiadomo też, że u jednych chorych ten sam lek może nie powodować żadnych działań ubocznych, natomiast u innych efekt toksyczny będzie wskazaniem do przerwania leczenia. Należy pamiętać o poinformowaniu pacjenta o możliwości wystąpienia działań niepożądanych. Lekarz powinien uważać, by efekt toksyczny leku nie przewyższył działania leczniczego.

PIŚMIENNICTWO

- Ingram D.V. Ocular side effects in longterm amiodarone therapy. *Am. Heart J.* 1983; 106: 902–905.
- Cieślińska K. Zmiany rogówkowe w przebiegu stosowania amiodaronu. *Klin. Oczna* 83: 497–499.
- Iwaszkiewiczowa-Bilikiewiczowa B., Janukowiczowa H. Przyczynę do powstania zmian w rogówce u chorych leczonych kordaronem (amiodarone). *Klin. Oczna* 87: 417–418.
- Flach A.J., Dolan B.J., Sudduth B. i wsp. Amiodarone-induced lens opacities. *Arch. Ophthalmol.* 1983; 101: 1554–1556.
- Garret S.N., Kearney J.J., Schiffman J.S. Amiodarone optic neuropathy. *J. Clin. Neuroophthalmology* 1988; 8: 105–110.

6. D'Arcy P.F. W: D'Arcy P.F. Griffin J.P. Iatrogenic diseases. Oxford University Press 1986; 680–712.
7. Rennie I.G. Clinically important ocular reactions to systemic drug therapy. *Drug Safety*. 1993; 9 (3): 196–211.
8. Lewis H., Sloan S.H., Foos R.Y. Massive intraocular hemorrhage associated with anticoagulation and age related macular degeneration. *Graefes Arch. Clin. Exp. Ophthalmol.* 1988; 226: 59–64.
9. Stankiewicz A. Wybrane zagadnienia z farmakologii i toksykologii oka. *Klin. Oczna* 1970; 40: 285–294.
10. Mermound A., Safran A.B., de Stoutz N. Pain upon eye movement following digoxin absorption. *J. Clin. Neuro-Ophthalmology* 1992; 12: 41–42.
11. Walsh F., Clark D.B., Thompson R., Nicholson D. Oral contraceptives and neuro-ophthalmic interest. *AMA Arch. Ophthal.* 1965; 74: 628–640.
12. Trzcińska-Dąbrowska Z. Powikłania polekowe w narządzie wzroku po leczeniu ogólnym. *Medycyna* 2000; 18–20.
13. Westhoff C.L. Oral contraceptives and cardiovascular risk-an end to the debate? *Contraception* 2000; 62.
14. Rusinowa E., Jędruszek-Luginowa K. Kilkuletnie obserwacje powikłań ocznych po stosowaniu chlorochiny. *Klin. Oczna* 1973; 43: 141–144.
15. Percival S.B., Behrman J. Ophthalmological safety of chloroquine. *Brit. J. Ophthal.* 1969; 53: 101–109.
16. Weidle E.G. Lenticular chrysiasis in oral chrysotherapy. *Am. J. Ophthalmology* 1987; 103: 240–241.
17. Żygulska-Mach H. Polekowe zmiany w narządzie wzroku. *Kliniczna Farmakologia ROK?* 28: 428–441.
18. Trzcińska-Dąbrowska Z. Kortykosteroidy w oftalmologii. *Pol. Tyg. Lek.* 1972; 27: 1008–1013.
19. Arkin W., Kraussowa J. O uszkodzeniach oka kortykosteroidami. *Klinika Oczna* 1963; 33: 323–326.
20. Garbe E., LeLorier J., Bavin J.F., Suissa S. Inhaled and nasal glucocorticoids and the risks of ocular hypertension or open-angle glaucoma. *JAMA* 1997; 277 (9): 722–729.
21. Urban R.C. Jr, Dreyer E.B. Corticosteroid-induced glaucoma. *Int. Ophthalmol. Clin.* 1993; 33: 135–139.
22. Mitchell P., Cumming R.G., Mackey D.A. Inhaled corticosteroids, family history, and risk of glaucoma. *Ophthalmology* 1999; 106 (12): 2301–2306.
23. Elevation Associated with inhalation and nasal corticosteroids. *Ophthalmology* 1995; 102 (2): 177–179.
24. Duh M.S., Walker A.M., Lindmark B. i wsp. Association between intraocular pressure and budesonide inhalation therapy in asthmatic patients. *Ann. Allergy, Asthma and Immunol.* 2000; 85 (5): 356–362.
25. Fraunfelder F.T., Meyer S.M. Posterior subcapsular cataracts associated with nasal or inhalation corticosteroids. *Am. J. Ophthalmol.* 1990; 109: 489–490.
26. Woźniacka A., Sysa-Jędrzejowska A. Topical steroids-a new approach after 50 years. *Med. Sci. Monit.* 2001; 7 (3): 539–544.
27. Jaanus S.D. Ocular side effects of selected systemic drugs. *Optom. Clin.* 1992; 2 (4): 73–96.
28. Patel M. Ocular side effects of systemic drugs. *Optometry* 2002; 10: 34–37.
29. Arkin W., Trzcińska-Dąbrowska Z. Toksyczne działanie streptomycyny na naczynia oka. *Klin. Oczna* 1961; 31: 343–348.
30. Snavely S.R., Hodges G.R. The neurotoxicity of antibacterial agents. *Ann. Intern. Med.* 1984; 101; 92.
31. Lee A.G. Pseudotumor cerebri after treatment with tetracycline and isotretinoin. *Cutis* 1995; 3: 165.
32. Hook S.R., Holladay J.T., Prager T. C. i wsp. Transient myopia induced by sulfonamides. *Am. J. Ophthalmology* 1986; 101: 495–496.
33. Putnam D., Fraunfelder F.T., Dreis M. Metronidazole and optic neuritis. *Am. J. Ophthalmology* 1991; 112: 737.
34. Rennie J.G. Clinically important ocular reactions to systemic drug therapy. *Drug Safety* 1993; 9 (3): 196–211.
35. McKeown C.A., Swartz M., Bolm J., Maggiano J.M. Tamoxifen retinopathy. *British J. Ophthalmology* 1981; 65: 177–179.
36. Nayfield S.G., Gorin M.B. Tamoxifen-associated eye disease. A review. *J. Clin. Oncol.* 1996; 14 (3): 1018–1026.
37. Ashford A.R., Donev I., Tivari R.P. i wsp. Reversible ocular toxicity related to tamoxifen therapy. *Cancer* 1988; 61: 33–35.
38. Trzcińska-Dąbrowska Z. Powikłania polekowe w narządzie wzroku. *Polski Tyg. Lek.* 1991; T. XLVI: 32–34.
39. Shahzad S., Suleman M.J., Shahab H. i wsp. Cataract occurrence with antipsychotic drugs. *Psychosomatics* 2002; 43 (5): 354–359.
40. Smith M.S. Amitriptyline ophthalmoplegia. *Ann. Intern. Med.* 1979; 91: 972.
41. Mullary W.J. Carbamazepine-induced ophthalmoplegia. *Arch. Neurol.* 1982; 39: 64.