

Jadwiga Roszkiewicz,  
Bogusław Nedoszytko,  
Magdalena Lange

Katedra i Klinika Dermatologii, Wenerologii  
i Alergologii Gdańskiego Uniwersytetu  
Medycznego w Gdańsku

## Mięsak Kaposiego — fascynująca historia współczesnej medycyny

### Sarcoma Kaposi's — fascinating story of contemporary medicine

#### STRESZCZENIE

Mięsak Kaposiego (MK) jest nowotworem pochodzenia naczyniowego, powstającym wieloogniskowo z niezależnych zmian typu plamy barwy czerwonej bądź sinej i tarczokowate nacieczenia, które w miarę progresji tworzą złożone guzy. Na podstawie obrazu klinicznego i danych epidemiologicznych wyróżnia się 4 postaci tego nowotworu: 1) klasyczną, 2) endemiczną bądź afrykańską, 3) jatrogenną (potransplantacyjną), związaną z leczeniem immunosupresyjnym, oraz 4) epidemiczną, związaną z HIV/AIDS. Zarówno obraz kliniczny, jak i histologiczny zmian skórnych we wszystkich typach MK jest podobny. Pomimo intensywnych badań prowadzonych w ostatnich 20 latach patogeneza MK pozostaje do końca niewyjaśniona. Stwierdzono jednak, że choroba może być związana z infekcją ludzkim wirusem opryszczki typu 8 (HHV-8). Oprócz MK, wirus ten odgrywa rolę w patogenezie wieloogniskowej choroby Castelmanna oraz chłoniaka rozwijającego się pierwotnie w jamach ciała. Genom wirusa HHV-8 zawiera wiele genów, które będąc homologami onkogenów, mogą oddziaływać na cykl komórkowy, hamować procesy apoptozy, wpływać na mechanizmy immunologiczne oraz pobudzać angiogenezę. Zakażenie HHV-8, aczkolwiek niezbędne, nie jest wystarczające do powstania mięsaka. Dane epidemiologiczne i badania *in vitro* wskazują na udział soli żelaza oraz krwiopijnych owadów jako czynników środowiskowych w patogenezie MK.

Ze względu na różnorodność postaci klinicznych MK leczenie zależy od stanu ogólnego pacjenta, typu i stopnia zaawansowania choroby.

Forum Medycyny Rodzinnej 2010, tom 4, nr 4, 246–254

**słowa kluczowe:** mięsak Kaposiego, ludzki wirus opryszczki typu 8, obraz kliniczny, patogeneza, leczenie, wysoce aktywne leczenie antyretrowirusowe

#### ABSTRACT

Kaposi's sarcoma is a neoplasm of vascular origin arising with multiple independent lesions in form of deep-red to bluish macule or plaques, that over time, can progress into a nodular tumors. Different clinical and epidemiological subtypes have been iden-

#### Adres do korespondencji:

prof. dr hab. med. Jadwiga Roszkiewicz  
Katedra i Klinika Dermatologii, Wenerologii  
i Alergologii GUMed  
ul. Dębinki 7, 80-211 Gdańsk  
tel.: (58) 349-25-80, faks: (58) 349-25-86  
e-mail: jrosz@gumed.edu.pl

tified: 1) classic, 2) endemic or African, 3) associated with transplantation or immunosuppressive therapy, and 4) epidemic or HIV/AIDS associated. Clinically the cutaneous lesions present similarly in all the subtypes. The histology is similar in each form of Kaposi's sarcoma.

Despite intensive research over the past 20 years, the pathogenesis of Kaposi's sarcoma remains unclear. Nonetheless, it has been discovered that Kaposi's sarcoma may be induced or enhanced by human herpesvirus-8 (HHV-8) infection. HHV-8 is also associated with multicentric Castelman's disease and primary effusion lymphoma. Most of HHV-8 genes are homologous to cellular oncogenes and as a result enable it to alter the cellular cycle, inhibit apoptosis, evade immune mechanisms, and induce angiogenesis. HHV-8 is essential but not sufficient for sarcoma development. Epidemiological and in vitro data point to iron salts exposure and transmission HHV-8 infection by blood-sucking arthropods as a possible environmental factors involved in Kaposi's sarcoma pathogenesis.

Because of the clinical heterogeneity, there are no standard therapeutic guidelines for the treatment of Kaposi's sarcoma. The therapy depends on the patients general condition, the type of Kaposi's sarcoma, and the severity of the disease.

Forum Medycyny Rodzinnej 2010, vol. 4, no 4, 246–254

**key words:** Kaposi's sarcoma, human herpesvirus-8 (HHV-8), clinical picture, pathogenesis, highly active antiretroviral therapy (HAART)

## WPROWADZENIE

Mięsak Kaposiego (MK) jest nowotworem pochodzenia naczyniowego, wywodzącym się ze zdolnych do wielokierunkowego różnicowania komórek mezenchymy naczyniowej. Rozwijając się z komórek naczyń krwionośnych i limfatycznych, nowotwór ten powstaje wieloogniskowo z niezależnych zmian, które w miarę progresji tworzą złożone guzy. Po raz pierwszy MK został opisany przez węgierskiego lekarza Maurycego Kaposiego w 1872 roku jako idiopatyczny, rozsiany, barwnikowy mięsak skóry (*idiopathic multiple pigment sarcoma of the skin*) [1–6].

Historia MK zmieniała się diametralnie w ciągu ostatnich 30 lat ubiegłego stulecia. Początkowo MK znany był jako nietypowy, o nieustalonej histogenezie, niebolesny, rzadko występujący guz kończyn, spotykany głównie u starszych mężczyzn pochodzenia żydowskiego oraz europejskich mieszkańców basenu Morza Śródziemnego. Zainteresowanie

MK wzrosło, kiedy w latach 50. ubiegłego stulecia opisano pierwsze przypadki endemicznej postaci tego mięsaka u dzieci w Afryce, co wskazywało na związek nowotworu z czynnikami infekcyjnymi. Dalszym odkryciem było występowanie MK u chorych w przebiegu jałtrogennej immunosupresji, a następnie u osób zakażonych wirusem HIV.

Przełomowe znaczenie dla wyjaśnienia etiopatogenezy MK miały dopiero badania Changa i wsp. [7], którzy w 1994 roku przy użyciu technik molekularnych udowodnili u osób z zespołem AIDS związek MK z współistniejącą infekcją ludzkim wirusem opryszczki typu 8 (HHV-8, *human herpesvirus-8*).

Do chwili obecnej kontrowersyjną sprawą jest natura choroby, gdyż nie rozstrzygnięto do końca, czy MK jest procesem nowotworowym, czy odczynowym. Przyczyną wątpliwości jest fakt, że zmiany skórne w przebiegu MK mogą się pojawiać i spontanicznie ustępować, natomiast nowe



**Zmiany skórne w przebiegu MK mogą się pojawiać i spontanicznie ustępować**

**”  
Różne odmiany MK  
wykazują odrębny  
przebieg kliniczny  
i rokowanie**

ogniska chorobowe nie mają charakteru przerzutów [1–5]. Badania molekularne, które wykazały monoklonalność nacieku komórkowego w MK, przemawiają raczej za złośliwością procesu chorobowego [5, 8].

Również przez wiele lat debatowano nad histogenezą MK. Guz jest złożony z wielu typów komórek, ale dziś wiadomo, że komórki nowotworowe pochodzą ze śródbłona naczyń limfatycznych [9].

Różne odmiany MK wykazują odrębny przebieg kliniczny i rokowanie. Nawet w grupie pacjentów zakażonych HIV stwierdza się duże zróżnicowanie, ponieważ MK jest bardzo częsty u mężczyzn o orientacji homoseksualnej; w pozostałych grupach ryzyka nowotwór ten obserwowany jest znacznie rzadziej [3, 5, 6, 10].

Na podstawie różnej etiologii, obrazu klinicznego i czynników indukujących wyróżnia się współcześnie 4 typy tego nowotworu: 1) klasyczną postać MK u starszych mężczyzn, zwaną też śródziemnomorską, 2) postać endemiczną afrykańską, 3) postać jatrogenną (potransplantacyjną), związaną z przewlekłym leczeniem immunosupresyjnym, oraz 4) postać epidemiczną, wnikającą zakażeniem HIV. Obraz kliniczny zmian skórnych we wszystkich wymienionych postaciach MK jest podobny [1–5, 11].

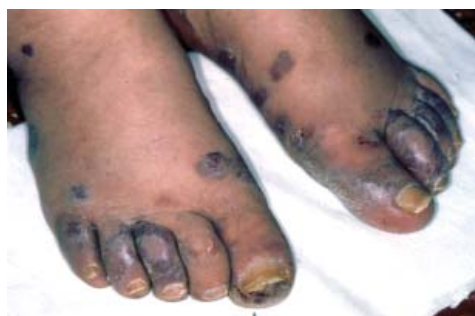**OBRAZ KLINICZNY MK**

Klasyczna postać MK, stosunkowo rzadko spotykana w naszej szerokości geograficz-

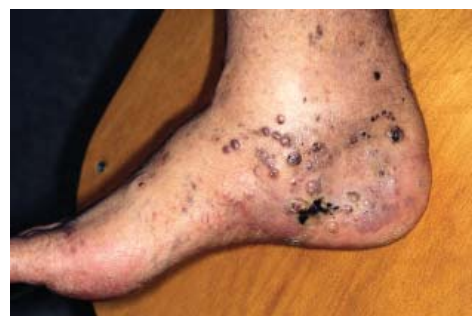nej, cechuje się obecnością niebolesnych, wolno rosnących, sinych plam, zlewnych nacieków lub guzków, najczęściej zlokalizowanych na stopach bądź podudziach (ryc. 1, 2). Choroba występuje najczęściej u ludzi po 50.–60. rż. i dotyczy głównie mężczyzn. Stosunek płci męskiej do żeńskiej szacowano na 15:1, natomiast obecnie uważa się, że predyspozycja ta jest mniejsza (3:1, a nawet 1:1). W Klinice Dermatologicznej w Gdańsku w ciągu ostatnich 20 lat klasyczną postać MK obserwowano u 3 mężczyzn i 1 kobiety.

W miarę upływu czasu zmiany skórne powoli grubieją i twardnieją, zlewając się w większe, ciemnoczerwonej barwy guzy. Długo trwające zmiany mogą być bardzo twarde, brunatno przebarwione, brodawkowate, o hiperkeratotycznej powierzchni (ryc. 3). Na ich obwodzie pojawiają się nowe wykwitły guzkowo-naciekowe. Towarzyszący im obrzęk limfatyczny przypomina słoniowaciznę. Zwykle pojawiają się podobne zmiany także na skórze drugiej kończyny. Często dochodzi do krwotoków oraz wrzodzenia, zwłaszcza pod wpływem urazu. W ciągu kilku–kilkudziesięciu lat zmiany mogą objąć uda, narządy płciowe, tułów, a nawet twarz. Wyjątkowo występują na błonach śluzowych. Opisano przypadki zajęcia narządów wewnętrznych, głównie przewodu pokarmowego, na ogół niedające objawów klinicznych.

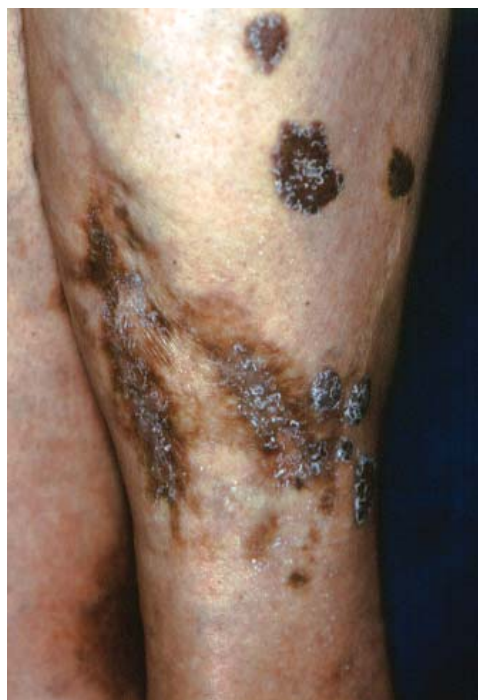Rokowanie w tej postaci MK jest stosunkowo dobre. W wyjątkowo rzadkich przypad-



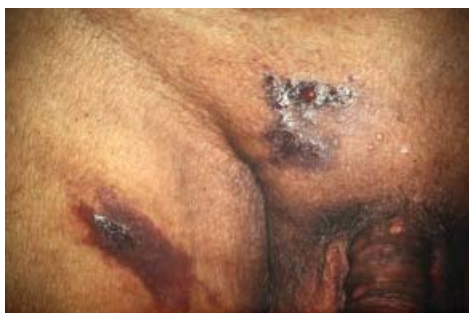**Rycina 1.** Sinej barwy plamy i zlewnie nacieczenia na grzbiecie i palcach stopy chorego z klasyczną postacią MK



**Rycina 2.** Skupisko licznych guzków nowotworowych na stopie chorego z klasyczną postacią MK



**Rycina 3.** Liczne, brunatno przebarwione ogniska MK o hiperkeratotywną powierzchnię na skórze podudzia chorego z klasyczną postacią MK



**Rycina 4.** Jatrogena postać MK u chorego z przewlekłą białaczką szpikową leczonego busulfanem — lekiem cytostatycznym i immunosupresyjnym

kach zajęcia wątroby, śledziony i płuc dochodzi do zejścia śmiertelnego [2, 3, 6, 11, 12].

**Endemiczna (afrykańska) postać MK jest jednym z najczęściej występujących złośliwych nowotworów w niektórych wulkanicznych krajach południowej i centralnej części Afryki, gdzie stanowi około 10% złośliwych guzów. Jest znacznie bardziej agresywna niż postać klasyczna, zwłaszcza u kobiet i dzieci.** Endemia MK w Afryce pojawiła się na początku lat 50., znacznie wcześniej niż epidemia AIDS. Choroba dotyczy ludzi młodych (średnia wieku kobiet 36 i mężczyzn 45) i występuje w trzech formach: łagodnej guzkowej — podobnej do klasycznej postaci MK, ale wzrost guzów jest znacznie szybszy, agresywnej — w której oprócz skóry nacieki obejmują tkankę podskórną, mięśnie, a nawet kości, oraz rozsianej — przypominającej MK związanej z HIV/AIDS, która przebiega z zajęciem błon śluzowych i narządów płciowych.

U małych dzieci postać endemiczna MK związana jest z chorobami układu chłonne-

go (*lymphatic childhood Kaposi sarcoma*). Cechą jest nagłe powiększenie węzłów chłonnych szyjnych, przypominające chłoniaka Burkitta oraz zmiany wysiewne, które mogą prowadzić do śmierci [2, 3, 5, 6, 13].

**Jatrogena postać MK może pojawiać się po wielu miesiącach lub latach stosowania leków immunosupresyjnych** (kortykosteroidów, azatiopryny, cyklosporyny) **u pacjentów po przeszczepie narządów mięszo- wych lub leczonych z powodu chorób autoimmunologicznych.** Zmiany mogą być ograniczone lub wysiewne i nie ograniczać się wyłącznie do kończyn dolnych (ryc. 4). Po wyłączeniu leków immunosupresyjnych lub zmniejszeniu ich dawki ogniska MK mają tendencję do ustępowania lub całkowitego zanikania [1–3, 14–16].

W Klinice Dermatologii w Gdańsku obserwowano przypadek MK u chorego z przewlekłą białaczką szpikową, leczonego z okresowymi remisjami busulfanem — lekiem cytostatycznym i immunosupresyjnym. Po 5 latach leczenia doszło u niego do nawrotu białaczki i rozwinęło się znacznego stopnia upośledzenie odporności, wyrażające się między innymi zmniejszeniem stosunku limfocytów CD4/CD8 we krwi obwodowej. Związek MK z białaczką i stanem odpornościowym w tym przypadku nie budził wątpliwości. Weryfikacja leczenia onkologicznego spowodowała bowiem remisję białaczki, poprawę wskaźników stanu immunologicz-



**Jatrogena postać MK może pojawiać się po wielu miesiącach lub latach stosowania leków immunosupresyjnych**

nego oraz zahamowanie „wysiewu” nowych ognisk MK w skórze w ciągu kilkumiesięcznej obserwacji.

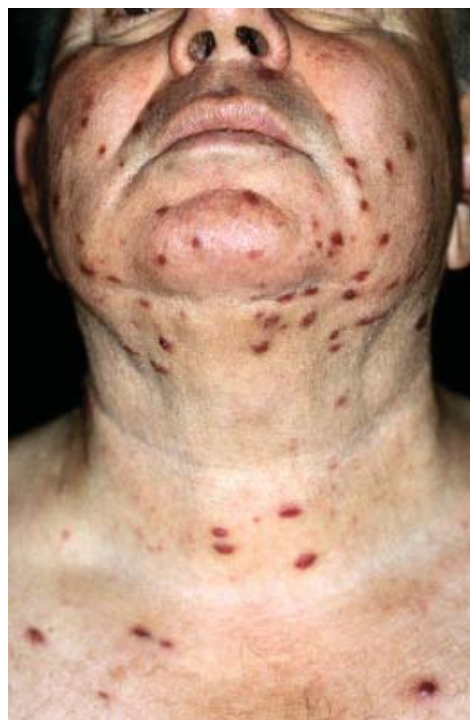**Epidemiczna postać MK** związana z HIV/AIDS uważana jest obecnie za najbardziej charakterystyczny skórny marker nabytego zespołu upośledzenia odporności (AIDS). Choroba dotyczy prawie wyłącznie osób, które zakażyły się HIV przez kontakty seksualne, podczas gdy u osób zakażonych wirusem w wyniku używania narkotyków drogą dożylną MK występuje znacznie rzadziej. Również dzieci urodzone z matek zakażonych HIV rzadko zapadają na MK [2, 3, 6, 10]. **Przebieg MK u osób HIV-pozytywnych jest agresywny. W odróżnieniu od innych postaci choroby na szczególną uwagę zasługuje zajęcie błon śluzowych oraz obecność licznych zmian na twarzy. Przyjmuje się, że jedyną, bezwzględnie typową lokalizacją MK w przebiegu AIDS jest podniebienie twarde.** Zmian w tym umiejscowieniu nigdy nie spotyka się w postaci klasycznej. Pierwsze zmiany dotyczą skóry twarzy (ryc. 5), później się rozsiewają, zajmując tułów i kończyny. Początkowo mają wygląd delikatnych, czerwonobrazowych plamek lub grudek, niektóre ulegają regresji, inne pozostają małe, a jeszcze inne osiągają znaczne rozmiary i wrzodzieją. Duże guzy, zwłaszcza na kończynach dolnych, przybierają bardzo ciemne zabarwienie z uwagi na odkładanie się hemosyderyny (ryc. 6). Zajęcie dłoni, stóp, a zwłaszcza jamy ustnej może prowadzić do zaburzeń funkcjonowania. **Często zajęte są węzły chłonne, płuca, przewód pokarmowy, serce, śledziona, wątroba i inne narządy.**

Obraz kliniczny charakteryzują ponadto: różnorodne zakażenia oportunistyczne, wiele schorzeń nowotworowych innych niż MK oraz uszkodzenie obwodowego i ośrodkowego układu nerwowego, które są późną konsekwencją zakażenia HIV [2, 3, 10, 17].

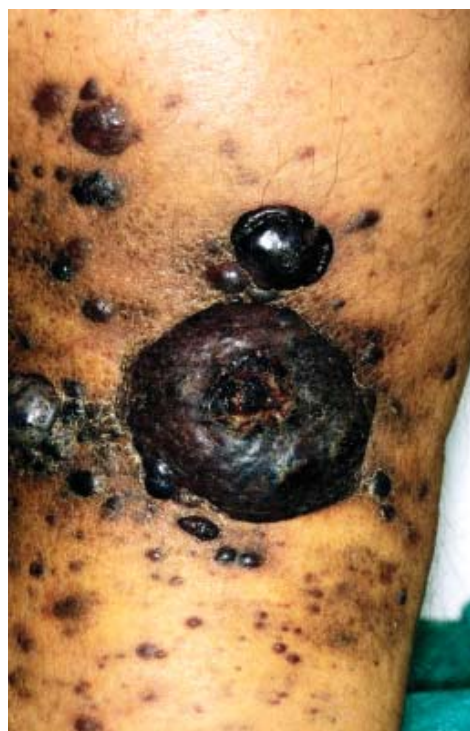Opisano poza tym rzadkie przypadki agresywnej postaci skórno-śluzówkowej MK



**Przebieg MK u osób HIV-pozytywnych jest agresywny**



**Rycina 5.** Epidemiczna postać MK. Rozsiane ciemnoczerwonej barwy wykwyty plamiste na skórze twarzy i szyi chorego zakażonego HIV



**Rycina 6.** Epidemiczna postać MK. Duży, ciemnej barwy guz nowotworowy, w którego otoczeniu widać drobne guzki i guzy. Zwraca uwagę słoniowaty obrzęk podudzia

z zajęciem narządów wewnętrznych u HIV-negatywnych mieszkańców basenu Morza Śródziemnego, głównie Izraela i Grecji. Ta postać epidemiczna, obserwowana u HIV-ujemnych homoseksualistów, według niektórych klasyfikacji stanowi piąty kliniczny wariant MK [10].

### **PATOGENEZA MIĘSAKA KAPOSIEGO**

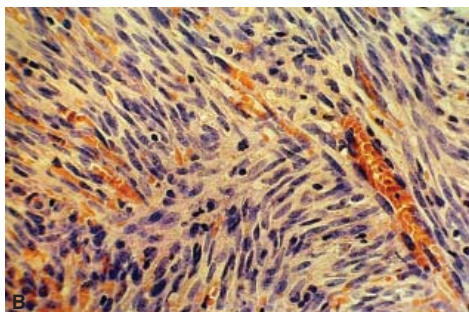
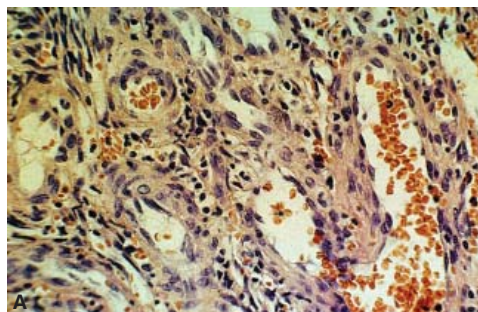
Powiązania między różnymi mechanizmami patogenetycznymi leżącymi u podstaw wymienionych postaci klinicznych MK nie są dotąd całkowicie wyjaśnione. Wszystkie jednak wymienione postaci wykazują podobny obraz histologiczny, który cechuje: nowotworzenie cienkościennych naczyń krwionośnych, obecność wynaczynionych krwinek czerwonych, złogów hemosyderyny, limfocytowego nacieku zapalnego oraz proliferujących komórek wrzecionowatych, pochodzenia naczyniowego (ryc. 7A, B). **Cechą wspólną różnych postaci klinicznych MK jest także infekcja i aktywacja w komórkach MK onkogennego wirusa opryszczki typu 8 — HHV-8, zwanego także *Kaposi sarcoma associated herpesvirus (KSHV)* [3, 5, 6, 10, 17–19]. Z tego względu uważa się, że wszystkie postaci MK są różną manifestacją kliniczną tego samego procesu chorobowego [11].**

Za pomocą metod seroepidemiologicznych stwierdzono, że przeciwciała przeciw HHV-8 występują u około 70–100% chorych z MK i tylko w 1–2% w populacji ogólnej. Na rolę HHV-8 w patogenezie MK wskazuje również fakt, że pojawienie się przeciwciał

przeciw HHV-8 u osób zakażonych HIV poprzedza o wiele miesięcy wystąpienie tego nowotworu [11, 18, 19]. Oprócz MK, istnieją jeszcze dwie choroby, których etiopatogeneza wiąże się z infekcją HHV-8. Są to: rzadka odmiana chłoniaka B-komórkowego rozwijającego się w jamach ciała — pierwotny chłoniak wysiękowy (PEL, *primary effusion lymphoma*, znany także pod nazwą BCBL, *body cavity based lymphoma*), występujący w postaci nacieków nowotworowych w jamie otrzewnowej i osierdziu oraz wieloogniskowa choroba Castelmanna, która jest odczynowym rozrostem limfocytów B i plazmocytów w licznych grupach węzłów chłonnych. Oba schorzenia współlistnieją często u chorych z AIDS oraz u chorych z MK [17–20].

Badania molekularne wykazały, że **u chorych z MK zarówno prawidłowe komórki śródbłonna, jak i krążące we krwi oraz występujące w guzie komórki wrzecionowate są zainfekowane wirusem HHV-8 [18–20].** Wirus ten pozostaje w fazie latentnej aż do chwili zadziałania czynników aktywujących, którymi mogą być różne stany zapalne (cytokiny prozapalne) lub zakażenie HIV. Wirus HIV dostarcza bodźców do proliferacji HHV-8 i dochodzi do fazy produktywnej (litycznej) wirusa. **Namnażanie HHV-8 powoduje zakażenie nowych komórek śródbłonna, z których część może ulegać transformacji nowotworowej do komórek wrzecionowatych, charakterystycznych dla MK [19].**

Rozsiew zakażonych komórek powoduje powstawanie typowych zmian klinicznych.



**Rycina 7.** Obraz histologiczny mięsaka Kaposiego. Widoczne nowo utworzone, cienkościenne naczynia krwionośne, wypełnione erytrocytami (A) oraz proliferujące komórki wrzecionowate (B)

Wzrost guzów możliwy jest dzięki procesowi neoangiogenezy. **Nadmierna angiogeneza jest jedną z zasadniczych cech MK** [2, 5, 19, 20].

Genom wirusa HHV-8 zawiera liczne geny, które mogą oddziaływać na wiele szlaków sygnałowych komórki i wpływać na procesy sprzyjające powstawaniu nowotworu. Wirus ten zawiera geny, które mogą transformować komórki prawidłowe w komórki nowotworowe przez oddziaływanie na białka regulujące cykl komórkowy i czynniki transkrypcyjne. Białka te mogą też wpływać na proces angiogenezy, hamować procesy apoptozy, a także uruchamiać mechanizm ucieczki komórek nowotworu spod nadzoru immunologicznego komórek gospodarza, co sprzyja progresji nowotworu. Należy dodać, że również **białka kodowane przez HIV, szczególnie produkty genu Tat, mają zdolność pobudzania angiogenezy i prawdopodobnie działają synergistycznie z białkami HHV-8 w pobudzaniu proliferacji komórek śródbłonna, ich transformacji i procesie angiogenezy.**

Wykazano, iż sama obecność wirusa HHV-8 jest niewystarczająca do powstania nowotworu i wydaje się ona czynnikiem niskiego ryzyka. W USA obecność przeciwciał przeciwko HHV-8 szacuje się na 5%, podczas gdy MK występuje z częstością tylko 0,3/100 000 mężczyzn, co daje częstość występowania tego mięsaka 1/17 000 seropozytywnych mężczyzn. Aby doszło do powstania nowotworu, musi więc dodatkowo dojść do zadziałania czynników aktywujących, którymi mogą być różne czynniki środowiskowe, stany zapalne, immunosupresja, zakażenie HIV i inne [6, 19, 21, 22].

Spośród czynników środowiskowych brane są pod uwagę między innymi ukłucia przez krwiopijne owady — jako czynnik ryzyka przenoszenia wirusa HHV-8 oraz mikroabrazje powodowane przez glinkę kaolinową, występującą na terenach wulkanicznych, która jest prawdopodobną przyczyną

umiejscowionej na kończynach dolnych endemicznej postaci MK występującej w Afryce [21]. Istnieją także dowody wskazujące na rolę żelaza w patogenezie MK. Wykazano prawie dwukrotnie wyższe występowanie tego nowotworu w populacjach żyjących w okolicach Wezuwiusza, a jednym z czynników charakteryzujących obszary wulkaniczne jest wysoka zawartość tlenu żelaza w glebie, roślinach oraz wodzie pitnej [21]. Co więcej, dodatek soli żelaza stymuluje wzrost komórek MK *in vitro*, z kolei dodanie związków wiążących żelazo hamuje ich wzrost. Wykazano, że jon żelazowy indukuje w komórkach śródbłonna naczyń skórnych supresję białek o działaniu antyapoptotycznym oraz indukuje angiogenezę. Badania te wymagają jednak dalszych obserwacji.

Występowanie klasycznej postaci MK w populacjach Żydów aszkenazyjskich i ludności basenu Morza Śródziemnego sugerowało możliwe genetyczne predyspozycje w populacjach o dużym udziale wsobności i mechanizmów izolacyjnych. Wprawdzie w latach 80. wykryto podwyższoną częstość antygeny HLA-DR5 w społeczności homoseksualnych mężczyzn Nowego Jorku, jednak późniejsze badania nie wykazały związku choroby z konkretnym allelem układu HLA [6, 21].

## LECZENIE MK

**Leczenie MK zależy od jego postaci klinicznej i stopnia zaawansowania oraz stanu immunologicznego pacjenta. Najlepszy efekt osiąga się w postaci klasycznej, która wymaga tylko leczenia miejscowego.** Jest ono bezpieczne, daje dobry efekt kosmetyczny i terapeutyczny, efekty uboczne są niewielkie, ale zdarzają się nawroty. W przypadku pojedynczych zmian skórnych we wszystkich postaciach choroby można zastosować wycięcie chirurgiczne. Krioterapia daje dobre wyniki w usuwaniu zmian plamistych. Niewielkie zmiany skórne można leczyć również metodą fotodynamiczną lub poddawać ablacji laserowej. W przypadku zmian rozsia-

**”**  
**W przypadku pojedynczych zmian skórnych we wszystkich postaciach choroby można zastosować wycięcie chirurgiczne**

nych stosuje się napromieniowanie promieniami X, w przypadku dużych guzów — promieniowanie o wysokiej energii lub doogniskowe podanie alkaloidów (winkrystyna, winblastyna), bleomycyna [1–6]. W epidemicznej postaci MK zachęcające wyniki zaobserwowano po zastosowaniu na zmiany skórne alitretinoiny — pochodnej kwasu witaminy A (*9-cis-retinoic acid*), która hamuje proliferację komórek śródbłonna [23].

Zmiany związane z immunosupresją (jatrogenny MK) zazwyczaj ustępują po przywróceniu prawidłowego stanu immunologicznego, jednak ta postać może niekiedy przypominać MK związanego z HIV. W przypadku zajęcia narządów wewnętrznych konieczne jest wdrożenie systemowej terapii. **U chorych zakażonych HIV obecność MK stanowi podstawę rozpoznania AIDS i tym samym wymaga wysoce aktywnego leczenia antyretrowirusowego (HAART, *highly antiretroviral therapy*) [3, 6, 10, 18, 24, 25].** Metoda HAART jest jednym z najszybciej zmieniających się i złożonych zagadnień współczesnej medycyny. Aktualnie obowiązujące rekomendacje są dostępne na stronie internetowej Światowej Organizacji Zdrowia ([www.who.int/hiv/en](http://www.who.int/hiv/en)). Wysoce aktywne leczenie antyretrowirusowe polega na stosowaniu mieszaniny leków należących do grupy inhibitorów odwrotnej transkryptazy (najbardziej popularna jest zydowudyna — Retrovir) oraz inhibitorów proteaz. Metoda ta powoduje skuteczną i długotrwałą supresję replikacji HIV, wzrost liczby limfocytów CD4 i częściową rekonstrukcję układu immunologicznego. **HAART zapobiega powstawaniu MK, ale rzadko jest skuteczne w jego leczeniu. Dlatego konieczne jest dołączenie leczenia mającego na celu zniszczenie komórek nowotworowych.**

W przypadku rozsiaanych zmian poza płucnych u pacjentów z MK z liczbą komórek CD4 > 200  $\mu\text{l}$  polecana jest monoterapia przy użyciu alkaloidów barwinka (Vinca) — winkrystyny lub winblastyny. Zastosowanie znajduje również interferon  $\alpha$  (INF- $\alpha$ ), podawany w dawce 9 mln IU podskórnie 3 razy w tygodniu. Interferon  $\alpha$  indukuje apoptozę komórek nowotworowych, wywiera bezpośredni efekt antyproliferacyjny i przeciwwirusowy, hamuje angiogenezę oraz działa immunostymulująco. Do typowych objawów niepożądanych należą symptomy rzekomogrypowe i umiarkowanie nasilone zmiany hematologiczne. Ze względu na konieczność długiego leczenia INF- $\alpha$  nie może być stosowany u chorych w bardziej zaawansowanym stadium MK.

**Dużym postępowaniem w leczeniu MK w przebiegu AIDS było wprowadzenie liposomalnych form antracyklin (daunorubicyna i doksorubicyna), które akumulują się w tkance guza, przez co rośnie skuteczność leku i zmniejsza się jego toksyczne działanie, zwłaszcza na szpik kostny.** W rozsianej, postępującej postaci MK z liczbą komórek CD4 < 200  $\mu\text{l}$  poleca się HAART plus liposomalną postać doksorubicyny w dawce 20 mg/m<sup>2</sup> *i.v.* w 30–60-minutowym wlewie, co 2–3 tygodnie. Jeszcze inną modyfikacją leczenia jest zastosowanie liposomalnej daunorubicyny z paklitakselem, który ma właściwości proapoptotyczne, ale ze względu na niepożądaną neutropenię nie może być dłużej stosowany. W ciężkich postaciach MK zaleca się również polichemioterapię ABV (doksorubicyna, winkrystyna, bleomycyna).

Wraz z wprowadzeniem HAART ciężkie przypadki MK występują coraz rzadziej i nie ma potrzeby stosowania agresywnych schematów terapeutycznych.



**U chorych zakażonych HIV obecność MK stanowi podstawę rozpoznania AIDS i tym samym wymaga wysoce aktywnego leczenia antyretrowirusowego (HAART)**



**PIŚMIENNICTWO**

1. Tappero J.W., Conant M.A., Wolf S.F. i wsp. Kaposi's sarcoma. Epidemiology, pathogenesis, histology, clinical spectrum, staging criteria and therapy. *Am. J. Dermatol.* 1993; 28: 371–395.
2. Schwartz R.A. Kaposi's sarcoma: advances and perspectives. *J. Am. Acad. Dermatol.* 1996; 34: 804–814.
3. Braun-Falco O., Plewig G., Wolff H., Burgdorf W. (red.). *Dermatology*. Wyd. 2. Springer Verlag, Berlin–Heidelberg 2000: 1486–1488.
4. Sanders C.J.G., Canninga-van Dijk M.R., Borleffs J. Kaposi's sarcoma. *Lancet* 2004; 364: 1549–1552.
5. Mckee P.H., Calonje E., Granter S.R. *Pathology of the skin with clinical correlations*. Elsevier Mosby, London 2006: 1830–1836.
6. Szajerka T., Jabłocki J. Kaposi's sarcoma revisited. *AIDS Rev.* 2007; 9 (3): 10.
7. Chang Y., Cesarman E., Pessin M i wsp. Identification of herpesvirus-like DNA sequence in AIDS-associated KS. *Science* 1994; 266: 1865–1869.
8. Rabkin C.S., Janz S., Lash A. i wsp. Monoclonal origin of multicentric Kaposi's sarcoma lesions. *N. Engl. J. Med.* 1997; 50: 664–668.
9. Beckstead J.H., Wood G.S., Fletcher V. Evidence for the origin Kaposi's sarcoma from lymphatic endothelium. *Am. J. Pathol.* 1985; 119: 294–300.
10. Simon K., Knysz B., Szybejko-Machaj G. i wsp. Mięsak Kaposiego u pacjentów z nabytym zespołem upośledzenia odporności (AIDS) — obserwacje własne. *Współcz. Onkol.* 2000; 1: 21–24.
11. Kahal P., Buettner R., Friedrichs N. i wsp. Kaposi's sarcoma of the gastrointestinal tract: report of two cases and review of the literature. *Pathol. Res. Pract.* 2007; 203: 227–231.
12. Wojas J., Filipowska B., Rachowska R. i wsp. Mięsakowatość Kaposiego u 81-letniego pacjenta nie związana z zakażeniem HIV. *Przegl. Dermatol.* 1998; 85: 347–351.
13. Bayley A.C. Aggressive Kaposi's sarcoma in Zambia. *Lancet* 1984; 1: 1318–1320.
14. Roszkiewicz J., Roszkiewicz A., Lange M. i wsp. Kaposi's sarcoma following long-term immunosuppressive therapy: clinical, histologic, and ultrastructural study. *Cutis* 1998; 61: 137–141.
15. Chua R., Macdonald P. Kaposi's sarcoma occurring in a cardiac transplant patient on tacrolimus. *Heart Lung Circ.* 2006; 15: 340–341.
16. Mezalek Z.T., Harmouche N., El Attar K. i wsp. Kaposi's sarcoma in association with Behcet's disease: case report and literature review. *Semin. Arthritis Rheum.* 2007; 36: 328–331.
17. Angeletti P.C., Zhang L., Wood Ch. The viral etiology of AIDS-associated malignancies. *Adv. Pharmacol.* 2008; 56: 509–557.
18. Viejo-Borbolla A., Schulz T.F., Ottinger M. Kaposi's sarcoma-associated herpesvirus (KSHV/HH8): key aspects of epidemiology and pathogenesis. *AIDS Rev.* 2003; 5: 222–229.
19. Schulz T. The pleiotropic effects of Kaposi's sarcoma herpesvirus. *J. Pathol.* 2006; 208: 187–198.
20. Ensoli B., Stürzl M., Monini P. Cytokine-mediated growth promotion of Kaposi's sarcoma and primary effusion lymphoma. *Cancer Biol.* 2000; 10: 367–381.
21. Simonart T. Role of environmental factors in the pathogenesis of classic and African-endemic Kaposi sarcoma. *Cancer Lett.* 2006; 244: 1–7.
22. Dediccoat M., Newton R. Review of the distribution of Kaposi sarcoma-associated herpesvirus (KSHV) in Africa in relation to the incidence of Kaposi sarcoma. *Br. J. Cancer* 2003; 88: 1–3.
23. Walmsley S., Northfelt D., Melosky B. i wsp. Treatment of AIDS-related cutaneous KS with topical alitretinoin (9-cis-retinoic acid) gel. *J. Acquir. Immune Defic. Syndr.* 1999; 22: 235–246.
24. Di Lorenzo G., Konstantinopoulos P.A., Pantanowitz L. i wsp. Management of AIDS-related Kaposi sarcoma. *Lancet Oncol.* 2007; 8: 167–176.
25. Hengge U., Ruzicka T., Tyring S. i wsp. Update of KS and other HHV-8 associated diseases. Part 1: epidemiology, environmental predispositions, clinical manifestation, and therapy. *Lancet Infect. Dis.* 2002; 2: 281–292.