

Neutrofilowe zapalenie grzbietów rąk

Neutrophilic dermatosis of the hand

Marta Kasprowicz-Furmańczyk, Anna Kruszewska, Agnieszka Owczarczyk-Saczonek,
Waldemar Placek

Klinika Dermatologii, Chorób Przenoszonych Drogą Płciową i Immunologii Klinicznej

STRESZCZENIE

Neutrofilowe zapalenie grzbietów rąk (NDH) jest rzadką, zlokalizowaną odmianą zespołu Sweeta. W obu jednostkach chorobowych występują: gorączka, neutrofilia, leukocytoza, podwyższenie odczynu Biernackiego i poziomu białka C-reaktywnego oraz zmiany rumieniowo-naciekowe. W NDH dodatkowo mogą występować pęcherze krwotoczne i martwica, podobne jak w piodermii zgorzelinowej. Podobnie jak w zespole Sweeta NDH często wiąże się między innymi z nowotworami złośliwymi, chorobami zapalnymi jelit, nietolerancją leków, chorobami autoimmunologicznymi (reumatycznymi). W artykule omówiono przypadek pacjenta z neutrofilowym zapaleniem grzbietów rąk związanym z chorobą rozrostową, zlokalizowaną w prawym płucu. Pacjent wykazał dobrą odpowiedź na leczenie ogólne kortykosteroidami i leczenie miejscowe.

Forum Derm. 2018; 4, 4: 148–152

Słowa kluczowe: neutrofilowe zapalenie grzbietów rąk, zespół Sweeta, guz płuca

ABSTRACT

Neutrophilic dermatosis of the hand (NDH) is a rare localized variant of the Sweet's Syndrome. Both diagnoses are characterized by fever, leukocytosis, neutrophilia, elevated erythrocyte sedimentation rate or C-protein level. Patients with NDH present erythematous infiltrated plaques, bullae and ulceration, similar to those in pyoderma gangrenosum. As in Sweet's syndrome, NDH is often associated with: malignancies, inflammatory bowel diseases, drug intolerance, autoimmune diseases, and others. The article discusses the case of a patient with neutrophilic dermatosis of the hand associated with tumor of the right lung. The patient showed a good response to general corticosteroid and topical treatment.

Forum Derm. 2018; 4, 4: 148–152

Key words: neutrophilic dermatosis of the hand, Sweet's Syndrome, lung tumor

WSTĘP

Neutrofilowe zapalenie grzbietów rąk (NDH, *eutrophilic dermatosis of the hand*) jest rzadkim, zlokalizowanym wariantem zespołu Sweeta. Zarówno w NDH, jak i w zespole Sweeta u pacjentów występują: gorączka, neutrofilia, leukocytoza, podwyższenie odczynu Biernackiego (OB) i stężenia białka C-reaktywnego (CRP, *C-reactive protein*) oraz zmiany rumieniowo-naciekowe. W NDH mogą również występować owrzodzenia, pęcherze krwotoczne i martwica, podobne do tych w piodermii zgorzelinowej — w przeciwieństwie do zespołu Sweeta, w którym pęcherze są dosyć rzadkie, zwłaszcza

we wczesnym etapie [1]. Główną różnicą między zespołami jest lokalizacja zmian chorobowych. W zespole Sweeta wykwy występują przede wszystkim na twarzy, ramionach i szyi, natomiast w NDH — na grzbietowej powierzchni rąk i, znacznie rzadziej, na powierzchni dłoniowej. Zmiany — zarówno leczone, jak i nieleczone — ustępują ostatecznie, nie pozostawiając śladu ani blizny [2]. Zwykle występuje pojedynczy epizod neutrofilowej dermatozy rąk, ale u niektórych pacjentów obserwuje się ich kilka. Jest to bardziej prawdopodobne u pacjentów, u których NDH towarzyszy zespołowi mielodysplastycznemu lub chorobie nowotworowej [3].

Adres do korespondencji:

lek. Marta Kasprowicz-Furmańczyk, Klinika Dermatologii, Chorób Przenoszonych Drogą Płciową i Immunologii Klinicznej, al. Wojska Polskiego 30, 11–041 Olsztyn

OPIS PRZYPADKU

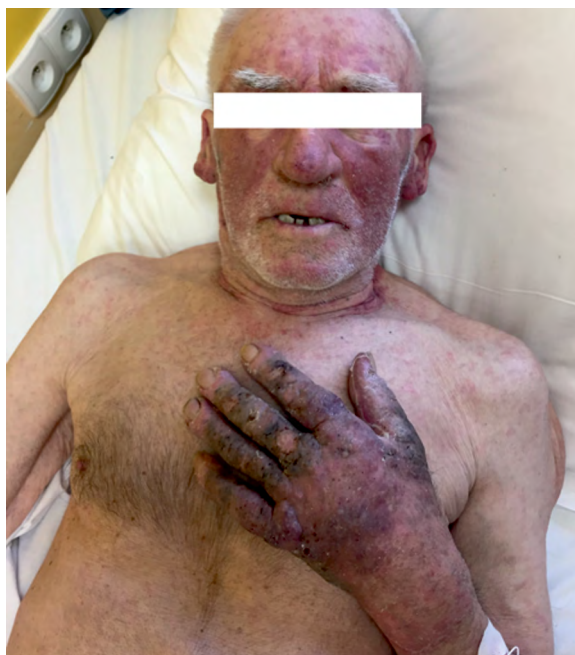Chory w wieku 72 lat został przyjęty do Kliniki Dermatologii, Chorób Przenoszonych Drogą Płciową i Immunologii Klinicznej (dalej zwaną kliniką dermatologii) z oddziału chirurgii, gdzie był hospitalizowany z powodu rozpoznanego przez chirurgów zapalenia tkanki podskórnej obu rąk i infekcji układu moczowego. W wywiadzie chorobowym podawał przebyty udar mózgu, chorobę wieńcową serca — klasy II według klasyfikacji Kanadyjskiego Towarzystwa Kardiologicznego (CCS, *Canadian Cardiovascular Society*) — i hipercholesterolemię. Przez wiele lat palił ogromne liczby papierosów (50 paczolat). W czasie tego pobytu nie uzyskano poprawy stanu ogólnego ani miejscowego.

W badaniu fizykalnym przy przyjęciu do Kliniki wykazano rozległe zmiany rumieniowo-naciekowo-obrzękowe w obrębie skóry twarzy, uszu i szyi, z licznymi nadżerkami pokrytymi strupami. Zmiany na szyi ostro odgraniczały się od otoczenia (ryc. 1). Na skórze grzbietów rąk widoczne były dobrze odgraniczone od przedramion zmiany rumieniowo-naciekowo-obrzękowe z licznymi wielokomorowymi pęcherzykami wypełnionymi treścią surowiczą. Na powierzchni zmian występowały ciemnobrunatne strupy z zaschniętej wydzieliny i pokrywy pęcherzy (ryc. 2). Poza tym w badaniu przedmiotowym nie stwierdzono istotnych odchyłań.

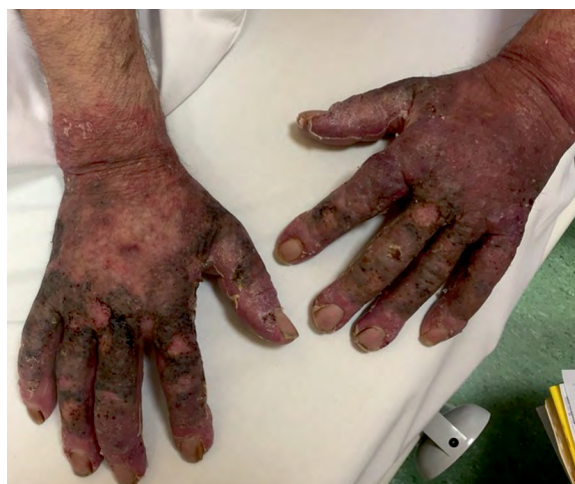W dniu przyjęcia do kliniki dermatologii wykonano badania laboratoryjne i wśród odchyłań stwierdzono następujące wartości: CRP — 225,6 mg/l; białe krwinki (WBC, *white blood cells*) — $9,98 \cdot 10^3/l$ (NEU 91,2%; LIMF: 6,4%; MONO: 0,7%); hemoglobina (Hg) — 10,2 g/dl; hematokryt (Hct) — 33,1%; średnia objętość erytrocytu (MCV, *mean corpuscular volume*) — 76,8 fl; średni ciężar hemoglobiny w erytrocycie (MCH, *mean corpuscular hemoglobin*) — 23,7 pg; OB — 82 mm; potas (K) — 2,82 mmol/l.

Wymaz do badania bakteriologicznego pobrano ze zmian skórnych na powierzchni grzbietowej rąk — wyhodowano *Staphylococcus haemolyticus*. W wykonanych wcześniej badaniach rentgenowskich (RTG) klatki piersiowej stwierdzono zmiany zapalne okołooskrzelowe płuc z pogrubieniem opłucnej ściennej płata dolnego płuca lewego i przytartym obrysem w lewym kącie przeponowo-żebrowym oraz lekko wzmożony rysunek naczyniowy płuc.

W badaniu ultrasonograficznym (USG) jamy brzusznej stwierdzono płyn w lewej jamie opłucnej o grubości około 5 cm; poza tym brak istotnych odchyłań. Tomografia komputerowa (TK) klatki piersiowej uwidoczniała: płyn w obu jamach opłucnej szerokości do około 32 mm po stronie lewej i 17 mm po prawej z zagęszczeniami niedodmowymi u podstawy obu płuc; miąższ płucny o pogrubiałym rysunku okołooskrzelowym, ze zmianami włóknistymi w polach dolnych; na obwodzie pola środkowego i dolnego płuca prawego drobne, okrągłe guzki — największy (9 mm)



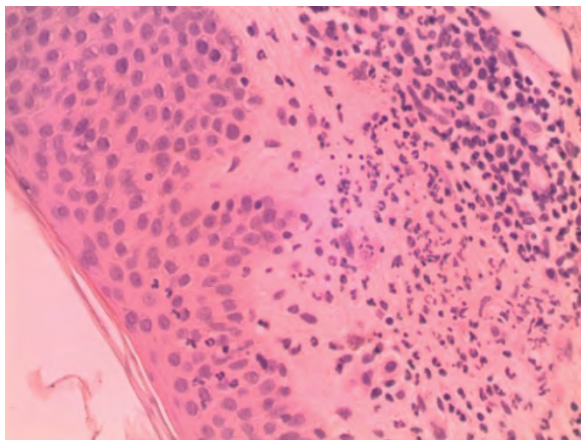
Rycina 1. Wygląd pacjenta w dniu przyjęcia do kliniki dermatologii



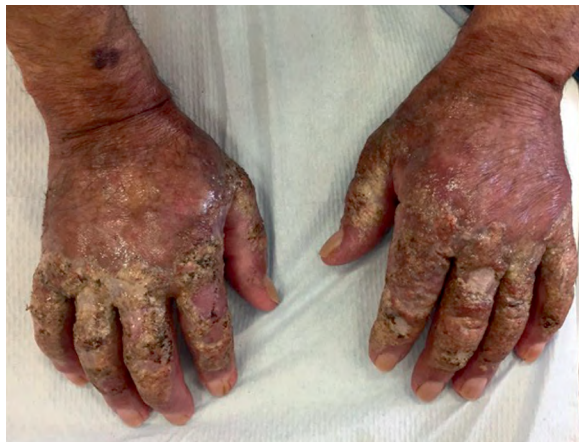Rycina 2. Wygląd grzbietowej powierzchni rąk w dniu przyjęcia pacjenta do kliniki dermatologii

w segmencie III, nieulegający wzmocnieniu kontrastowemu — oraz dość liczne węzły chłonne przytchawicze, w oknie aortalno-płucnym i obu wnękach, oraz okołonaczyniowe o wielkości 13×11 mm.

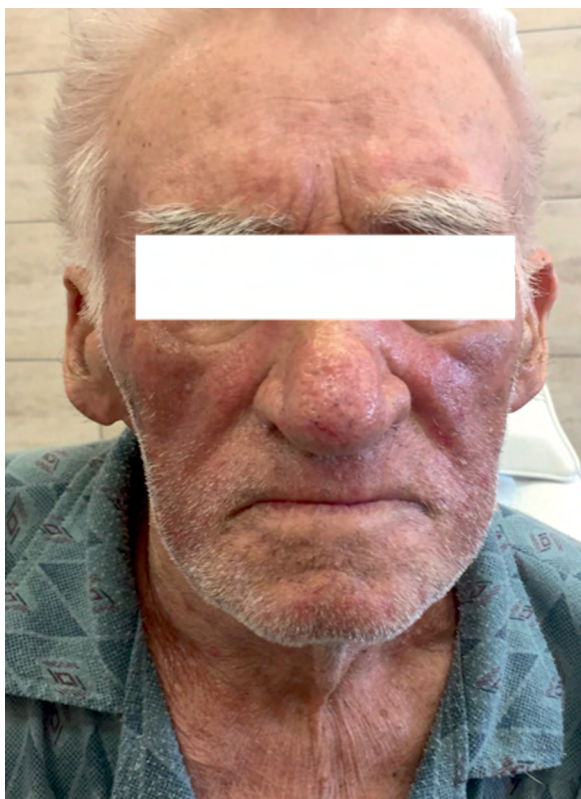W pobranym wycinku z okolicy środkowego palca ręki prawej stwierdzono fragment skóry pokryty nieco pogrubiałym naskórkiem bez cech hiperkeratozy, parakeratozy i zgąbczenia. W skórze właściwej obecne były średnio obfite okołonaczyniowe oraz rozproszone przewlekłe nacieki zapalne z licznymi granulocytami, ponadto pojedyncze granulocyty wnikaające do naskórka, bez tworzenia mikroropni (ryc. 3).



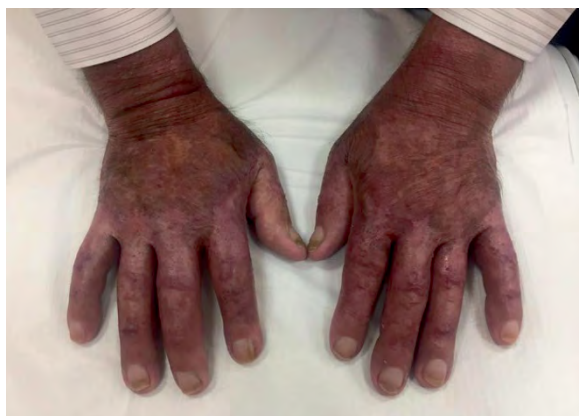Rycina 3. Rozproszony naciek z granulocytów w skórze właściwej z widoczną leukocytoklazją, pojedyncze granulocyty penetrujące naskórek, średnio obfite okołonaczyniowe nacieki granulocytowe



Rycina 5. Wygląd grzbietowej powierzchni rąk w dniu wypisu pacjenta z kliniki dermatologii. W porównaniu z wyglądem w dniu przyjęcia na skórze grzbietów rąk widoczne stopniowe złuszczenie zmian oraz zmniejszenie obrzęku i rumienia



Rycina 4. Wygląd pacjenta w dniu wypisu z Kliniki Dermatologii. W porównaniu z wyglądem w dniu przyjęcia widoczne ustępujące z przebarwieniem zmiany na skórze twarzy, uszu i szyi



Rycina 6. Wygląd grzbietowej powierzchni rąk pacjenta 4 miesiące po zakończonej hospitalizacji. Widoczne przebarwienia pozapalne

zmiany uległy częściowemu złuszczeniu, rumień i obrzęk ustąpiły (ryc. 4 i 5).

Ze względu na stwierdzone w badaniach obrazowych zmiany w płucach, cechy niedokrwistości mikrocytarnej oraz nietypowy przebieg choroby skórnej wysunięto podejrzenie zespołu paraneoplastycznego z kręgu chorób neutrofilowych. Pacjenta skierowano do dalszej diagnostyki pulmonologicznej. W wykonanym badaniu PET-CT stwierdzono guzek płuca prawego o charakterze aktywnego procesu rozrostowego; innych zmian podejrzanych o charakter rozrostowy nie stwierdzono. Pacjent został skierowany na oddział kliniczny radioterapii w celu wdrożenia leczenia choroby rozrostowej płuca (ryc. 6).

DYSKUSJA

Termin „dermatoza neutrofilowa” został przypisany do grupy chorób skóry o różnych objawach klinicznych, ale podobnych cechach histologicznych Ostra gorączkowa der-

W leczeniu ogólnym zastosowano prednizon (20 mg/d. p.o.) oraz leki własne pacjenta (Nebilet, Prestarium, Acard, Furosemid), a w leczeniu miejscowym — na twarz takrolimus 0,1% 2 × dziennie, na ręce propionian klobetazolu w maści, maść mocznikową 5%, maść salicylową 10% i nadtlenek benzoilu 5%. Pod wpływem zastosowanego leczenia

matoza neutrofilowa, opisana po raz pierwszy w 1964 roku przez R. Sweeta, jest prototypem tej grupy [4].

Zespół Sweeta charakteryzuje się ostrym gorączkowym początkiem, leukocytozą i obecnością tkliwych rumieniowych zmian naciekowo-obrzękowych, które mogą się zlewać. Zmiany skórne mogą charakteryzować się pewnym zróżnicowaniem — od soczystych grudek, przez rumieniowe plamy, po krosty. Wykwity pęcherzowe spotykane są rzadko [5]. W obrazie histologicznym dominują nacieki neutrofilów, z leukocytoklazią w skórze właściwej, ale bez uszkodzenia naczyń krwionośnych. Zespół może być idiopatyczny lub związany z nieswoistą infekcją dróg oddechowych lub przewodu pokarmowego oraz chorobami rozrostowymi. Zmiany zazwyczaj obejmują twarz, kończyny i wykazują doskonałą odpowiedź na kortykosteroidy [6].

W 1995 roku Strutton opisał przypadki sześciu kobiet z wykwitami ograniczonymi do grzbietów rąk. Zmiany histologicznie charakteryzowały się gęstym naciekiem neutrofilowym, podobnym do obserwowanego w dermatozach neutrofilowych, oraz obecnością leukocytoklastycznego zapalenia naczyń. Z tego względu jednostkę chorobową nazwano „krostkowym zapaleniem naczyń rąk” [7].

Podobnie w 2000 roku Galaria i wsp. opisał przypadki dwóch kobiet i mężczyzny prezentujących zmiany o charakterze grudek, krost i krwotocznych pęcherzy zlokalizowanych na grzbietach rąk. Badanie histopatologiczne ujawniło również nacieki neutrofilowy i leukocytoklazję, ale bez cech zapalenia naczyń. Przypadki te odpowiadały zespołowi Sweeta, różniły się jedynie lokalizacją zmian chorobowych. Dlatego też, biorąc pod uwagę kliniczne podobieństwo między krostkowym zapaleniem naczyń rąk a opisanymi przez Galaria i wsp. przypadkami, które różniły się tylko obecnością zapalenia naczyń, autorzy zaproponowali nową jednostkę nazwaną „neutrofilowym zapaleniem grzbietów rąk” [8].

W diagnostyce różnicowej NDH należy wziąć pod uwagę piodermię zgorzelinową, infekcję skóry i tkanki podskórnej oraz reakcje polekowe [9, 10]. W opisanym przypadku zakażenie zostało wykluczone (negatywne posiewy oraz brak odpowiedzi na antybiotykoterapię). Wrzodziejące, krostkowe wykwity mogą występować w reakcjach polekowych, ale z reguły mają inną lokalizację, ponadto przedstawiany przez nas pacjent nie otrzymywał żadnych leków, które mogłyby wywołać niepożądaną reakcję tego typu. Piodermia zgorzelinowa jest z reguły ograniczona do jednego miejsca, ale zdecydowanie częściej zajmuje kończyny dolne niż ręce. Dodatkowo zmiany są bardziej przewlekłe, głębsze i ustępują z bliznowaceniem [11].

Czułość w ostatecznym rozpoznaniu jest ważna nie tylko w celu uniknięcia nieprawidłowego leczenia farmakologicznego czy chirurgicznego, ale także aby rozszerzyć diagnostykę w kierunku chorób mogących mieć powiązanie ze sprawą zasadniczą, a w szczególności diagnostyką onko-

logiczną, NDH może być bowiem pierwszą manifestacją choroby nowotworowej. Warto podkreślić, że wiele przypadków NDH jest błędnie diagnozowanych jako choroby zakaźne. W analizie 7 pacjentów chorych na „piodermię zgorzelinową rąk” (w rzeczywistości NDH), leczonych w dwóch dużych ośrodkach akademickich w Stanach Zjednoczonych, postawiono 13 błędnych rozpoznań skutkujących 16 niepotrzebnymi operacjami, w tym czterema amputacjami i dwoma nieudanymi przeszczepami skóry. Natomiast średni czas niezbędny do uzyskania poprawy klinicznej po włączeniu prawidłowego leczenia ogólnego glikokortykosteroidami wynosił 5 dni [12].

Dokładna przyczyna NDH nie jest znana. Podobnie jak w zespole Sweeta NDH ma powiązanie z nowotworami złośliwymi (szczególnie hematologicznymi — 21%, wśród których najczęstsza jest ostra białaczka szpikowa), chorobami zapalnymi jelit (19%), nietolerancją leków i szczepień [m.in. czynnik stymulujący tworzenie kolonii granulocytów (G-CSF, *granulocyte colony-stimulating factor*)], infekcjami bakteryjnymi i wirusowymi oraz chorobami autoimmunologicznymi [1].

Leczenie NDH jest analogiczne jak w przypadku zespołu Sweeta. Zmiany skórne szybko odpowiadają na leczenie ogólne kortykosteroidami, dapsonem albo obydwoma lekami jednocześnie. Stosowanie miejscowych sterydów może być efektywne w przypadku niewielkich zmian chorobowych [8, 13].

WNIOSKI

Neutrofilowe zapalenie grzbietów rąk jest rzadkim, zlokalizowanym wariantem zespołu Sweeta.

Świadomość istnienia tej jednostki chorobowej jest niezwykle ważna, ponieważ pozwala uniknąć zbędnego (nieprawidłowego) leczenia farmakologicznego czy chirurgicznego, a także sugeruje konieczność przeprowadzenia odpowiednich badań mogących wykluczyć ewentualne inne choroby, których NDH może być rewelatorem — szczególnie nowotwory złośliwe.

Neutrofilowe zapalenie grzbietów rąk może być pierwszą manifestacją choroby nowotworowej.

PIŚMIENNICTWO

1. Walling HW, Snipes CJ, Gerami P, Piette WW. The relationship between neutrophilic dermatosis of the dorsal hands and sweet syndrome: report of 9 cases and comparison to atypical pyoderma gangrenosum. *Arch Dermatol.* 2006; 142(1): 57–63.
2. DiCauda DJ, Connolly SM. Neutrophilic dermatosis (pustular vasculitis) of the dorsal hands: a report of 7 cases and review of the literature. *Arch Dermatol.* 2002; 138(3): 361–365.
3. Del Pozo J, Sacristán F, Martínez W, Paradelo S, Fernández-Jorge B, Fonseca E. Neutrophilic dermatosis of the hands; presentation of eight cases and review of the literature. *J Dermatol.* 2007; 34(4): 243–247.
4. Sweet RB. An acute febrile neutrophilic dermatosis. *Br J Dermatol.* 1964; 76(8–9): 349–356.
5. Cohen PR. Sweet's syndrome — a comprehensive review of an acute febrile neutrophilic dermatosis. *Orphanet J Rare Dis.* 2007; 2(1): 34.

6. Rochet NM, Chavan RN, Cappel MA, Wada DA, Gibson LE. Sweet syndrome: clinical presentation, associations, and response to treatment in 77 patients. *JAAD*. 2013; 69(4): 557–564.
7. Struton G, Weedon D, Robertson I. Pustular vasculitis of the hands. *JAAD*. 1995; 32(2): 192–198.
8. Galaria NA, Junkins-Hopkins JM, Kligman D, James WD. Neutrophilic dermatosis of the dorsal hands: pustular vasculitis revisited. *JAAD*. 2000; 43(5): 870–874.
9. Cohen PR, Hönigsmann H, Kurzrock R. Acute febrile neutrophilic dermatosis (Sweet syndrome). *Fitzpatrick's Dermatology in General Medicine*, 7th ed. New York, McGraw-Hill 2008: 289–295.
10. Wallach D, Vignon-Pennamen MD. From acute febrile neutrophilic dermatosis to neutrophilic disease: forty years of clinical research. *JAAD*. 2006; 55(6): 1066–1071.
11. Braun-Falco O, Plewig G, Wolff HH, et al. Piodermia zgorzelinowa. [in:] *Dermatologia*. Braun-Falco O, Plewig G, Wolff HH, et al. Czelej, Lublin 2002: 858–861.
12. Huish SB, de La Paz M, Ellis PR 3rd, Stern PJ. Pyoderma gangrenosum of the hand: a case series and review of the literature. *J Hand Surg Am*. 2001; 26(4): 679–685.
13. Cohen PR. Skin lesions of Sweet syndrome and its dorsal hand variant contain vasculitis: an oxymoron or an epiphenomenon?. *Arch Dermatol*. 2002; 138(3): 400–403.