

# Biopsja wycinająca zmiany barwnikowej macierzy paznokcia

## Excision biopsy of pigmented lesion of nail matrix

Aleksandra Opalińska<sup>1</sup>, Edyta Sawińska<sup>1</sup>, Dominik Samotij<sup>1</sup>, Elżbieta Ostańska<sup>2</sup>, Joanna Gustalik<sup>2</sup>, Adam Reich<sup>1</sup>

<sup>1</sup>Zakład i Klinika Dermatologii, Uniwersytet Rzeszowski, Rzeszów

<sup>2</sup>Kliniczny Zakład Patomorfologii, Wojewódzki Szpital Kliniczny nr 1 im. Fryderyka Chopina w Rzeszowie

### STRESZCZENIE

Czerniak złośliwy to nowotwór wywodzący się z melanocytarnych komórek pochodzenia neuroektodermalnego. Choć stanowi on mniej niż 2% wszystkich nowotworów złośliwych skóry, nadal cechuje się jednym z najgorszych rokowań w tej grupie chorych. Czerniak odsiebnych części kończyn (ALM, *acrallentiginous melanoma*), w tym czerniak podpaznokciowy, jest jednym z podtypów histologiczno-morfologicznych czerniaka złośliwego o złym rokowaniu. Specyficzna lokalizacja tej choroby sprawia trudności diagnostyczne w zakresie obserwacji klinicznej, oceny dermatoskopowej oraz wykonania biopsji do oceny histopatologicznej. W pracy przedstawiono technikę wykonania biopsji wycinającej zmiany barwnikowej macierzy paznokcia na przykładzie chorej z czerniakiem podpaznokciowym.

**Forum Derm. 2018; 4, 2: 84–88**

**Słowa kluczowe:** czerniak podpaznokciowy, macierz paznokcia, biopsja

### ABSTRACT

Malignant melanoma is a malignancy originating from melanocytic cells of neuroectodermal origin. Despite it accounts for less than 2% of all cutaneous malignancies, it still has one of the worst prognosis among patients with these neoplasms. Acral lentiginous melanoma, including subungual melanoma, is one of the histologic subtypes of malignant melanoma of bad prognosis. Specific location causes diagnostic difficulties regarding the clinical follow-up, dermoscopic assessment and biopsy for histologic examination. In the current paper we have demonstrated an excisional biopsy of the pigmented lesion of nail matrix based on an example of a patient with subungual melanoma.

**Forum Derm. 2018; 4, 2: 84–88**

**Key words:** subungual melanoma, nail matrix, biopsy

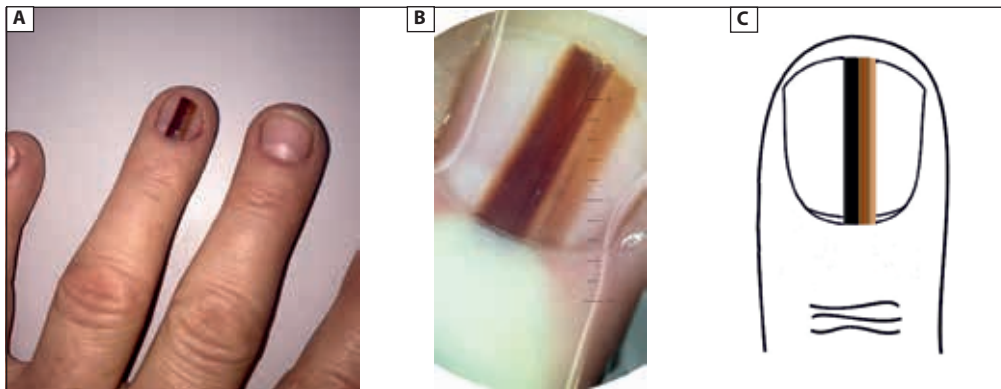
### OPIS PRZYPADKU

55-letnia kobieta zgłosiła się do Przychodni Poradni Dermatologicznej Klinicznego Szpitala Wojewódzkiego nr 1 im. F. Chopina (KSW-1) w Rzeszowie z powodu zmiany barwnikowej w obrębie płytki paznokciowej czwartego palca lewej ręki. W dotychczasowym wywiadzie pacjentka informowała o powiększającym się od 2,5 roku pasmowatym przebarwieniu płytki paznokciowej o polichromatycznym zabarwieniu, sięgającym od wału paznokciowego aż do brzegu paznokcia (ryc. 1). Szerokość plamy barwnikowej w największym wymiarze wynosiła 4,5 mm, co stanowiło niemal 50% całkowitej szerokości płytki paznokciowej.

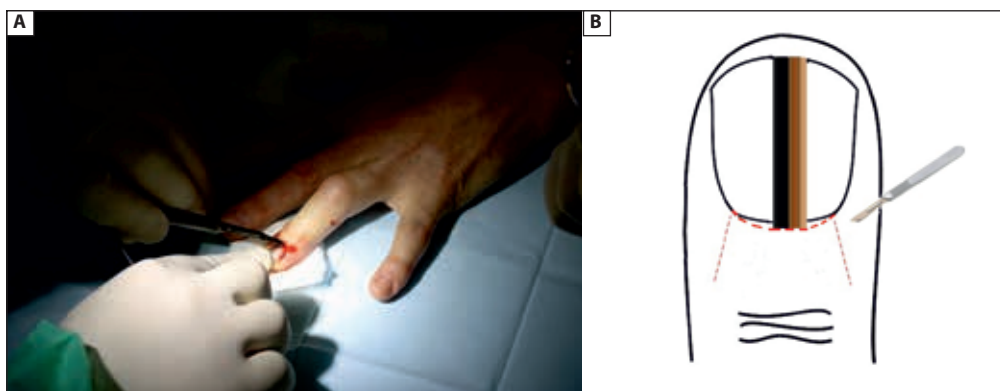
Zaobserwowano także ubytki dystalnej części płytki paznokciowej. W obrazie dermatoskopowym zmiany barwnikowej stwierdzono wzorzec złośliwy linijny występujący w czerniaku złośliwym. Chora dotychczas nie została objęta kontrolą dermatologiczną. Biorąc pod uwagę wywiad, obraz kliniczny oraz dermatoskopowy, zdecydowano o przeprowadzeniu biopsji wycinającej zmiany podpaznokciowej (ryc. 2–7). W wykonanym badaniu histopatologicznym stwierdzono obraz czerniaka złośliwego *in situ* (ryc. 8). Kobieta została skierowana do Poradni Chirurgii Onkologicznej KSW-1 w Rzeszowie, w której została objęta opieką i leczeniem.

### Adres do korespondencji:

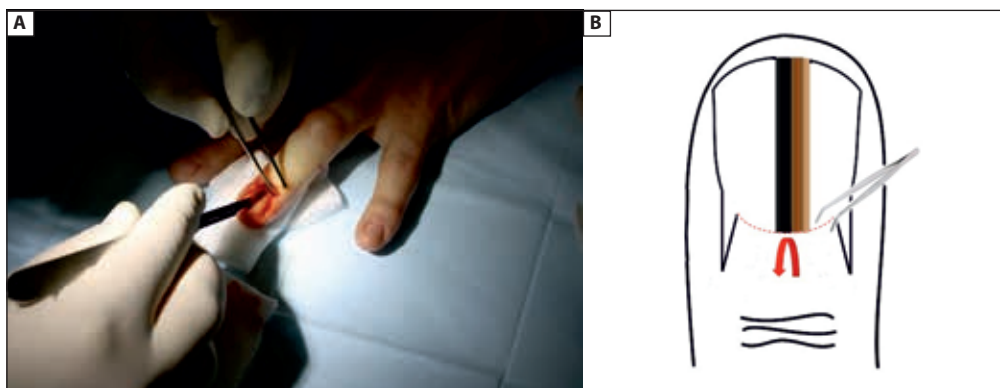
prof. dr hab. n. med. Adam Reich, Zakład i Klinika Dermatologii Uniwersytetu Rzeszowskiego, ul. Fryderyka Szopena 2, 35–055 Rzeszów, tel.: 605076722, faks: 17 8666294, e-mail: adi\_medicalis@go2.pl



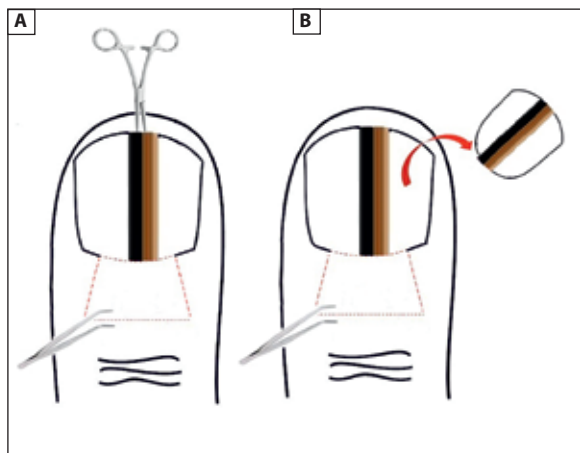
**Rycina 1A.** Podpaznokciowa zmiana barwnikowa w zakresie czwartego palca lewej ręki. **B.** Obraz dermatoskopowy zmiany barwnikowej z ryc. 1A. Widoczna wielobarwna, nieznacznie trapezoidalna zmiana, zajmująca prawie 50% powierzchni płytki paznokciowej oraz wykruszenie dalszego brzegu płytki paznokciowej. **C.** Schematyczne przedstawienie podpaznokciowej zmiany barwnikowej



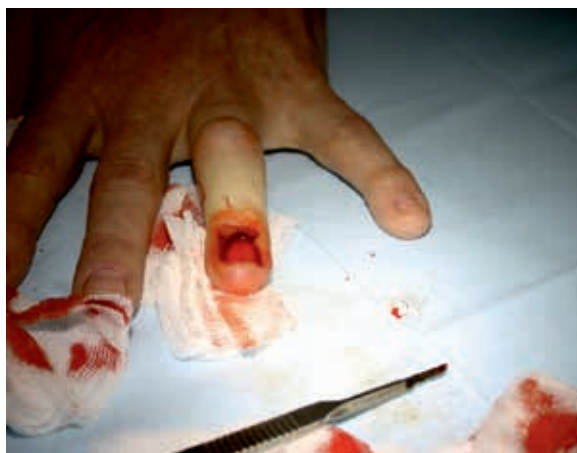**Rycina 2A.** Nacięcie wału paznokciowego. **B.** Schematyczne przedstawienie planowego nacięcia wału paznokciowego



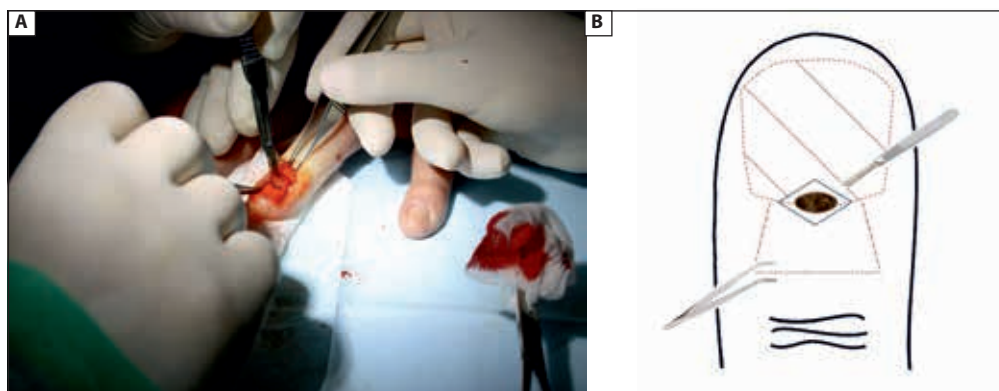
**Rycina 3A.** Uwidocznienie macierzy paznokcia. **B.** Schematyczne przedstawienie odslonięcia macierzy paznokcia



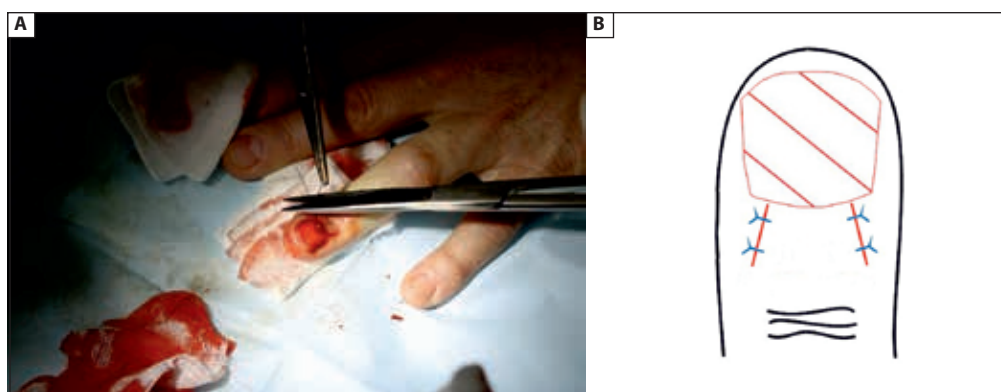
**Rycina 4AB.** Schematyczne przedstawienie usunięcia płytki paznokciowej



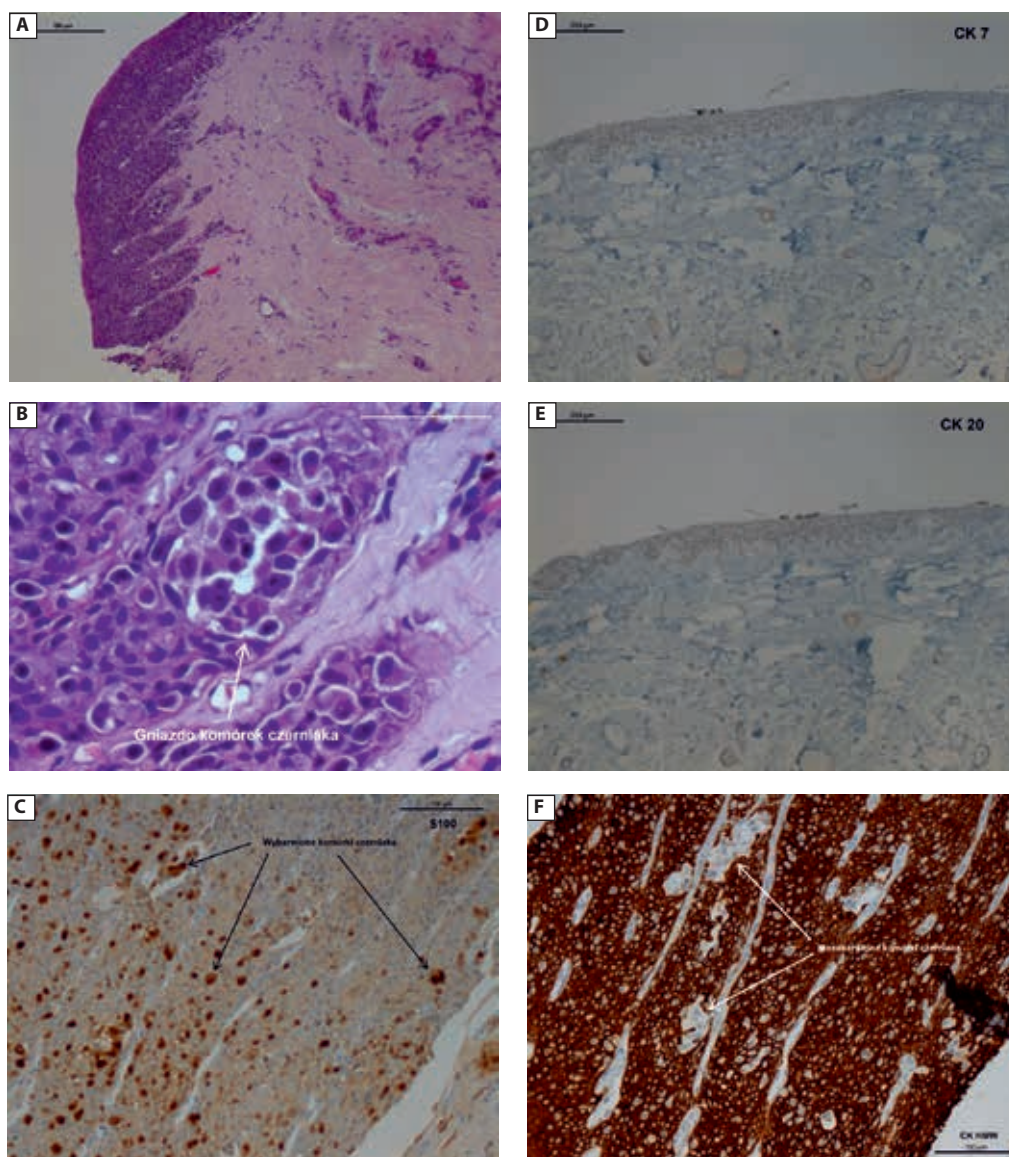
**Rycina 5.** Stan po usunięciu płytki paznokciowej



**Rycina 6A.** Biopsja wycinająca zmiany barwnikowej macierzy paznokcia. **B.** Schemat biopsji wycinającej zmiany barwnikowej macierzy paznokcia



**Rycina 7A.** Zaszycie wału paznokciowego. **B.** Schematyczne przedstawienie umiejscowienia szwów



**Rycina 8.** Obraz histologiczny pod paznokciowej zmiany barwnikowej. Diagnoza — *malignant melanoma in situ*. **A.** Obraz poglądowy *melanoma in situ* (hematoksylina i eozyna, powiększenie x10). **B.** Zbliżenie na gniazdo komórek nowotworowych (hematoksylina i eozyna, powiększenie x63). **C.** Dodatnia reakcja komórek nowotworowych z antygenem S100 (powiększenie x20). **D.** Ujemna reakcja z cytokeratyną 7 (powiększenie x10). **E.** Ujemna reakcja z cytokeratyną 20 (powiększenie x10). **F.** Ujemna reakcja komórek nowotworowych z cytokeratyną o dużej masie cząsteczkowej (powiększenie x20)

## DYSKUSJA

Czerniak złośliwy to nowotwór wywodzący się z melanocytarnych komórek pochodzenia neuroektodermalnego. Choć stanowi on mniej niż 2% nowotworów złośliwych skóry, cechuje się złym rokowaniem oraz nadal niezadowalającymi wskaźnikami 5-letnich przeżyć w tej grupie chorych. W ostatnich dekadach notuje się dynamiczny wzrost zachorowalności na czerniaka skóry zarówno w Polsce, jak i na świecie [1]. Czerniak pod paznokciowy (*subungual melanoma*) stanowi rzadką odmianę morfologiczno-histologiczną czerniaka złośliwego, odpowiadającą za ok. 1,5–2% wszystkich przypadków tego nowotworu. Należy on, obok

czerniaka bezbarwnikowego oraz czerniaka guzkowego (*nodular melanoma*), do podtypów czerniaka o najgorszym rokowaniu. Z uwagi na powolny oraz podstępny wzrost, częsty brak wczesnej reakcji pacjenta na obecność nowotworu oraz trudności diagnostyczne, jest zwykle wykrywany w fazie znacznego zaawansowania klinicznego [2, 3].

Wczesne rozpoznanie czerniaka pod paznokciowego nie jest łatwe i często dostarcza wielu trudności. Główną przyczyną późnej diagnozy jest m.in. brak wczesnej zgłaszalności pacjenta. W omawianym przypadku melanonichię chora obserwowała przez 2,5 roku, a mimo tego pozostawała bez kontroli dermatologicznej. Ponadto anatomiczna lokalizacja

**Tabela 1.** Cechy dermoskopowe nasuwające podejrzenie czerniaka podpaznokciowego [4, 5]

- Szerokość pasm barwnika (> 6 mm lub > 50% szerokości płytki paznokciowej)
- Obecność wielobarwnych prążków barwnikowych o różnej szerokości
- Prążki barwnikowe o nieregularnych, poszarpanych brzegach
- Nierównoległy przebieg/ułożenie prążków w różnych odstępach
- Pozostałości ziarnistości barwnika
- Trójkątny kształt zmiany (rozchodzenie się prążków w kierunku proksymalnym)
- Objaw „micro-hutchinsona”
- Szczeliny lub ubytki w obrębie płytki paznokciowej
- Krwiaki, naczynia linijne, obszary mleczno-czerwone

zmiany utrudnia ocenę dermoskopową oraz jej dalszą, obiektywną obserwację, z uwagi na powolny wzrost płytki paznokciowej. Obraz dermoskopowy wymaga szerokiej diagnostyki różnicowej w kierunku czerniaka, znamion melanocytowych, wybroczyn i krwiaków podpaznokciowych, zmian związanych z infekcjami bakteryjnymi bądź grzybiczymi oraz guzów aparatu paznokciowego [4]. Charakterystyczne cechy dermoskopowe, nasuwające

podejrzenie czerniaka podpaznokciowego przedstawiono w tabeli nr 1.

Problem diagnostyczny stanowi także biopsja zmiany, która nie jest łatwo dostępna (np. wykwyty na skórze) i nie się ze sobą ryzyko spowodowania trwałej dystrofii płytki paznokciowej. W pracy przedstawiono technikę wykonania biopsji wycinającej zmiany barwnikowej macierzy paznokcia, na przykładzie chorej leczonej w Klinice Dermatologii w Rzeszowie.

#### PIŚMIENNICTWO

1. American Cancer Society. Melanoma Skin Cancer 2015. <http://www.cancer.org/cancer/skincancer-melanoma>.
2. Rutkowski P, Wysocki PJ, Nasierowska-Guttmejer A, et al. Cutaneous melanoma – diagnostic and therapeutic guidelines in 2016. *Oncol-LinPract.* 2015; 11: 216–231.
3. Haneke E. Melanoma of the nail organ – diagnosis, differential diagnosis and treatment options. *DermatolEstet.* 2008; 10: 218–223.
4. Kamińska-Winciorek G, Spiewak R. Dermoscopy on subungual melanoma. *Postepy Hig Med Dosw (Online).* 2013; 67: 380–387, indexed in Pubmed: 23667097.
5. Tosti A, Piraccini BM, de Farias DC. Dealing with melanonychia. *Semin Cutan Med Surg.* 2009; 28(1): 49–54, doi: 10.1016/j.sder.2008.12.004, indexed in Pubmed: 19341943.
6. Jellinek N. Nail matrix biopsy of longitudinal melanonychia: diagnostic algorithm including the matrix shave biopsy. *J Am Acad Dermatol.* 2007; 56(5): 803–810, doi: 10.1016/j.jaad.2006.12.001, indexed in Pubmed: 17437887.