

# Nowe możliwości leczenia pacjentów z zaawansowanym czerniakiem skóry

## New therapies of treatment for patients with advanced melanoma

Magdalena Ciążyńska<sup>1</sup>, Marta Pabianek<sup>1</sup>, Joanna Narbutt<sup>2</sup>, Aleksandra Lesiak<sup>2</sup>

<sup>1</sup>Oddział Chorób Rozrostowych, Wojewódzkie Wielospecjalistyczne Centrum Onkologii i Traumatologii im. M. Kopernika w Łodzi

<sup>2</sup>Klinika Dermatologii, Dermatologii Dziecięcej i Onkologicznej Uniwersytetu Medycznego w Łodzi

### ABSTRAKT

Czerniak jest nowotworem wywodzącym się z melanocytów, który mimo iż stanowi mniej niż 2% wszystkich nowotworów złośliwych skóry, powoduje najczęściej zgonów w tej grupie chorych. W świetle niewielkiej skuteczności terapii opartych na klasycznych cytostatykach postęp w leczeniu uogólnionego czerniaka skóry w ciągu ostatnich 6 lat związany jest z rozwojem głównie dwóch linii leczenia: terapii ukierunkowanych molekularnie oraz immunoterapii. Aktualnie podstawę immunoterapii pacjentów z zaawansowanym czerniakiem stanowią przeciwciała skierowane przeciwko receptorowi programowej śmierci komórki 1 (PD-1, *programmed death cell receptor-1*) — pembrolizumab, nivolumab, stosowane w monoterapii lub w terapii skojarzonej z przeciwciałami skierowanym przeciwko antygenowi 4 cytotoksycznych limfocytów T (CTLA-4, *cytotoxic T-lymphocyte-associated protein 4*) — ipilimumabem. Natomiast u pacjentów z przerzutowymi czerniakami skóry z obecną mutacją w genie *BRAF* zastosowanie kombinacji inhibitorów BRAF i MEK (dabrafenib z trametinibem lub vemurafenib z kobimetynibem) przynosi lepsze efekty niż zastosowanie tych środków w monoterapii. W pracy przedstawiono dane z piśmiennictwa dotyczące najnowszych leków oraz ich kombinacji wykazujących najlepszą aktywność w terapii chorych na zaawansowanego czerniaka.

**Forum Derm. 2017; 3: 2, 53–57**

**Słowa kluczowe:** czerniak skóry, immunoterapia, inhibitor BRAF, inhibitor MEK

### ABSTRACT

Cutaneous melanomas are malignant tumors deriving from melanocytes. Despite the fact that this type of tumor represents less than 2% of all tumors, it causes the highest mortality. Due to the fact that classical type of treatment with application of cytostatic drugs is not effective, the analysis of treatment in patients with advanced melanoma during last 6 years is mostly focused on two particular kind of therapies. The first one is immunotherapy based on application of antibodies against anti-programmed death receptor-1 (anti-PD-1) — pembrolizumab, nivolumab, used in monotherapy or therapy combined with antibodies against cytotoxic T-lymphocyte-associated protein 4 (anti-CTLA-4) — ipilimumab. The second one is molecular targeted therapy that is applied to patients with advanced melanoma with mutation in gene *BRAF* including combination of inhibitors BRAF and MEK (dabrafenib with trametinib or vemurafenib with cobimetinib), that is more effective than monotherapy of these drugs separately. This paper includes information about related works describing the latest drugs and combination between them that provide the most effective activity in therapies for advanced melanoma.

**Forum Derm. 2017; 3: 2, 53–57**

**Key words:** skin melanoma, immunotherapy, BRAF inhibitor, MEK inhibitor

### WSTĘP

Czerniak jest nowotworem wywodzącym się z melanocytów, który mimo iż stanowi mniej niż 2% wszystkich nowotworów złośliwych skóry, powoduje najczęściej zgonów w tej grupie pacjentów [1]. Do niedawna wyniki leczenia chorych na czerniaka w IV stopniu zaawansowa-

nia były bardzo niezadawalające. Jedynym lekiem cytotoksycznym zarejestrowanym w tym rozpoznaniu była dakarbazyna, której skuteczność była znacznie ograniczona. Zaledwie 15% chorych odpowiadało na leczenie, a mediana czasu trwania odpowiedzi wynosiła w przybliżeniu 4 miesiące [2, 3].

### Adres do korespondencji:

dr hab. n. med. Aleksandra Lesiak, prof. nadzw., Klinika Dermatologii, Dermatologii Dziecięcej i Onkologicznej Uniwersytetu Medycznego w Łodzi, ul. Kniaziewiczza 1/5, 91–347 Łódź, e-mail: [aleksandra.lesiak@umed.lodz.pl](mailto:aleksandra.lesiak@umed.lodz.pl)

W ostatnich latach nastąpił znaczny postęp w terapii czerniaka wynikający z coraz lepszego poznania zarówno biologii tego nowotworu, jak i mechanizmów związanej z nim odpowiedzi immunologicznej. Progres ten wiązał się z dwoma mechanizmami działania: leczeniem ukierunkowanym molekularnie, skierowanym przeciwko głównym mutacjom w genach *BRAF* i *MEK*, oraz immunoterapią nieswoistą, skierowaną przeciwko niektórym kluczowym białkom, stanowiącym punkt kontrolny układu immunologicznego, mającym zdolność hamowania odpowiedzi immunologicznej przeciwko komórkom nowotworowym, takim jak antygen 4 cytotoksycznych limfocytów T (CTLA-4, *cytotoxic death receptor-1*) czy receptor programowej śmierci komórki 1 (PD-1, *programmed death receptor-1*) [2, 4, 5].

## IMMUNOTERAPIA

Pojedyncze doniesienia o samoistnych remisjach ognisk pierwotnych czerniaka budziły nadzieje na powodzenie zastosowania immunoterapii. Limfocyty T są grupą komórek wykazującą efekt cytotoksyczny względem komórek nowotworowych. Ich liczba, jak również aktywność w większości przypadków czerniaka są niewystarczające, by wyeliminować ognisko guza.

Podczas aktywacji limfocyty T dochodzi do połączenia cząsteczki CD28 na jego powierzchni z cząsteczkami kostymulującymi CD80 i CD86 na powierzchni komórki prezentującej antygen. W trakcie tego procesu dochodzi również do zwiększenia liczby cząsteczek CTLA-4 na powierzchni limfocyty T. Cząsteczka ta ma większe powinowactwo do cząsteczek kostymulujących, w ten sposób połączenie CTLA-4 z cząsteczką kostymulującą stanowi ujemne sprzężenie zwrotne, które nie dopuszcza do nadmiernej aktywacji limfocytów. Przeciwciała skierowane przeciwko cząsteczce CTLA-4 łączy się z nią i w ten sposób blokuje ją na powierzchni aktywnych limfocytów T cytotoksycznych, nie doprowadzając do zahamowania odpowiedzi immunologicznej, a wręcz przeciwnie — potęgując ją [6]. Przeciwciałem anty CTLA-4 jest ipilimumab zarejestrowany w 2011 roku do leczenia zaawansowanych postaci czerniaka skóry. W badaniach lek ten jako pierwszy wykazał znamienne wydłużenie przeżyć całkowitych przy jednocześnie niewielkim odsetku odpowiedzi (ok. 10%). Ze względu na fakt, iż korzyść z leczenia obserwuje się dopiero po 3–4 miesiącach, zastosowanie ipilimumabu powinno być ograniczone do chorych w IV stopniu zaawansowania czerniaka o niewielkich objawach i powolnym przebiegu, będących w dobrym stanie ogólnym. Działania niepożądane związane z autoimmunizacją są poważnym problemem w trakcie terapii ipilimumabem, obejmującym głównie toksyczności w obrębie skóry, a także biegunki, hepatotoksyczność oraz endokrynopatie [3, 7–9].

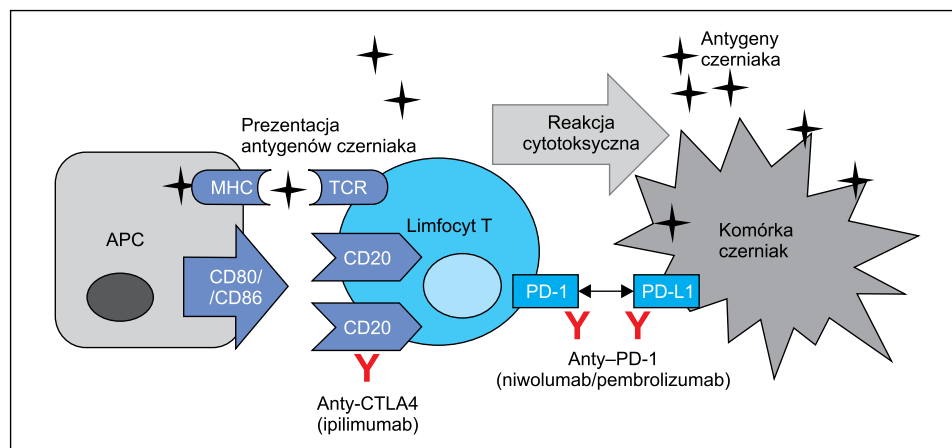
Obecnie jednak leczenie zaawansowanego czerniaka z zastosowaniem immunoterapii opiera się na terapiach

z użyciem blokady punktów kontrolnych układu immunologicznego PD-1/PD-L1 w monoterapii lub w skojarzeniu z przeciwciałem CTLA-4. Miejsca uchwytu dla terapii immunologicznych zostały przedstawione na rycinie 1. Ekspresja cząsteczek PD-1 na powierzchni limfocytów T jest mechanizmem zabezpieczającym przed atakiem tych komórek na własne tkanki. Ich główne ligandy w postaci cząsteczek PD-L1 i PD-L2 występują na powierzchni różnych komórek, również nowotworowych, co zapobiega ich zniszczeniu przez limfocyty T. Blokowanie cząsteczek PD-1, PD-L1 za pomocą przeciwciał monoklonalnych hamuje wzrost guza. Aktualnie podstawę immunoterapii czerniaka stanowią niwolumab i pembrolizumab, które u części chorych z zaawansowanym czerniakiem wykazały długotrwałą korzyść kliniczną przy odsetkach odpowiedzi sięgających 50%. Zarówno niwolumab, jak i pembrolizumab wykazują większą skuteczność w odniesieniu do całkowitego przeżycia oraz przeżycia wolnego od progresji w stosunku do monoterapii ipilimumabem oraz klasycznej chemioterapii [10–12]. Przeciwciała anty-PD1 wykazują akceptowalny profil toksyczności. Większość działań niepożądanych związanych ze stosowaniem tych leków wykazuje nasilenie łagodne i umiarkowane, dotyczące głównie zaburzeń o podłożu autoimmunologicznym [13].

Wdrożenie leczenia skojarzonego z wykorzystaniem przeciwciał anty-CTLA-4 oraz anty-PD-1 (kombinacja nierefundowana w Polsce) wiąże się z większą toksycznością (dotyczyły one 55% chorych) oraz wyższymi kosztami terapii, jednak skutkuje zwiększonym naciekiem limfocytów T oraz dwukrotnie wyższą skutecznością przeciwnowotworową niż ipilimumab w monoterapii. W przeprowadzonym badaniu wykazano ponadto, iż w grupie pacjentów, u których w tkance guza wykazano ekspresję cząsteczki PD-L1 poniżej 5%, kombinacja obu leków (niwolumab i ipilimumab) okazała się najskuteczniejsza. Natomiast wyniki leczenia z zastosowaniem monoterapii niwolumabem okazały się porównywalne do terapii skojarzonej przy ekspresji PD-L1 powyżej 5%.

## LECZENIE UKIERUNKOWANE MOLEKULARNIE

W przebiegu czerniaka dochodzi do specyficznych zaburzeń molekularnych, które stanowią drugi mechanizm będący celem terapii ukierunkowanych molekularnie, stosowanych w tej jednostce chorobowej. Czerniaki w różnych lokalizacjach różnią się specyfiką występowania poszczególnych zaburzeń genetycznych [14]. Cechą charakterystyczną czerniaka skóry jest dysregulacja szlaku sygnałowego kinazy białkowej aktywowanej mitogenem (MAPK, *mitogen activated protein kinase*). Ta kaskada sygnałowa odgrywa kluczową rolę w transdukcji informacji pozakomórkowych na odpowiedź komórkową. Szlak RAF/MEK/ERK regulowany białkiem Ras odpowiada za proliferację, różnicowanie się komórek, a także za angiogenezę i migrację komórek



**Rycina 1.** Szlaki punktów kontroli odpowiedzi immunologicznej

Za pomocą symbolu Y przedstawiono miejsca uchwytu dla terapii immunologicznych; APC — komórka prezentująca antygeny; CD 80/ CD86 — cząsteczki kostymulujące; CTLA-4 / PD-1 — cząsteczki hamujące aktywację limfocytów T; MHC — cząsteczki głównego układu zgodności tkankowej; PD-L1 — ligand dla cząsteczki PD; TCR — receptor limfocyta T

nowotworowych [15]. Nadmierna aktywacja tego szlaku wywołana mutacją w genie kinazy BRAF jest głównym mechanizmem obserwowanym w przebiegu czerniaków skóry, szczególnie zlokalizowanych w miejscach nienarażonych na długotrwałe działanie promieni słonecznych [16–18]. Dlatego rozwój terapii celowanych anty-BRAF zrewolucjonizował leczenie pacjentów z czerniakiem w IV stopniu zaawansowania z obecnością mutacji w genie *BRAF*. Pierwszym zarejestrowanym lekiem ukierunkowanym molekularnie do leczenia czerniaka w stadium uogólnienia był wemurafenib. W badaniach III fazy wykazał on odpowiedzi na leczenie u 48% chorych z obecnością mutacji BRAF V600, a także znaczną poprawę zarówno przeżyć wolnych od progresji, jak i przeżyć całkowitych w stosunku do chorych leczonych dakarbazyną [3, 19].

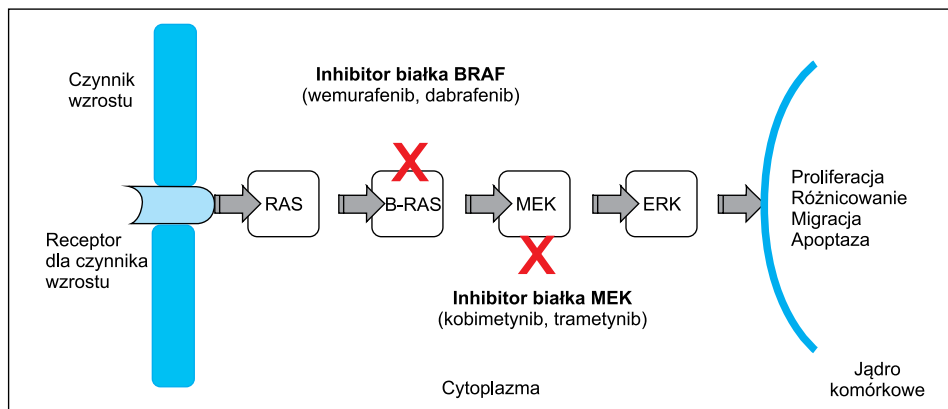
Podobnie jak w przypadku innych terapii celowanych stosowanie wemurafenibu związane jest z występowaniem charakterystycznych działań niepożądanych obejmujących głównie zmiany w obrębie skóry pod postacią nadwrażliwości na promieniowanie ultrafioletowe oraz pojawienie się wtórnych nowotworów (szczególnie raka kolczystokomórkowego czy rogowiaaka kolczystokomórkowego), a także biegunki, nudności i objawy zmęczenia [19].

W 2012 roku potwierdzono skuteczność terapeutyczną kolejnego inhibitora BRAF — dabrafenibu, który charakteryzuje się skutecznością zbliżoną do wemurafenibu przy jednocześnie mniejszej liczbie skórnych działań niepożądanych [20]. Choć leki anty-BRAF charakteryzują się szybką odpowiedzią na leczenie u większości chorych, czas trwania skuteczności tych terapii jest ograniczony do momentu wykształcenia się oporności na stosowane leczenie (mediana przeżyć całkowitych dla wemurafenibu wynosi 13–16 miesięcy, natomiast dla dabrafenibu — 18,2 miesiąca) [20].

Trametynilb oraz kobimetynilb są inhibitorami MEK, kolejnej składowej szlaku RAS-RAF-MEK-ERK, które stosowane są na przerzutowe czerniaki z obecnością mutacji w genie *BRAF*. Ostatnie badania dowodzą, iż zastosowanie u pacjentów z przerzutowymi czerniakami skóry z obecną mutacją w genie *BRAF* kombinacji inhibitorów BRAF i MEK (dabrafenib z trametynilbem lub wemurafenib z kobimetynilbem) wydłuża medianę przeżycia do około 20–25 miesięcy. Jednocześnie mediana czasu przeżycia wolnego od progresji wyniosła w przybliżeniu 12 miesięcy [3, 21–23]. Zastosowanie obu inhibitorów, BRAF i MEK, powoduje zablokowanie przekazywania w dwóch różnych punktach kaskady sygnałowej (ryc. 2). Celem podwójnej blokady jest opóźnienie rozwoju oporności, którą obserwuje się w przypadku zastosowania monoterapii obu leków, co pozwala na wydłużenie przeżycia chorych oraz zmniejszenie toksyczności skórnej. W porównaniu z monoterapią inhibitorami BRAF podczas leczenia skojarzonego stwierdza się częstsze występowanie zdarzeń niepożądanych w postaci gorączki, śródmiąższowego zapalenia płuc oraz zmian zakrzepowo-zatorowych [24]. Zastosowanie skojarzonego leczenia (dabrafenib i trametynilb) skutkuje redukcją częstości występowania raków kolczystokomórkowych skóry do 7% — w porównaniu do 19% występujących przy leczeniu samym dabrafenibem [25, 26].

## POSUMOWANIE

W świetle niewielkiej skuteczności leczenia z wykorzystaniem klasycznych leków cytotoksycznych postęp w leczeniu uogólnionego czerniaka skóry w ciągu ostatnich 6 lat jest związany z rozwojem głównie dwóch linii leczenia: terapii ukierunkowanych molekularnie oraz immunoterapii. W świetle najnowszych badań podstawę immunoterapii pacjentów z zaawansowanym czerniakiem stanowią



**Rycina 2.** Szlak sygnałowy RAS/RAF/MEK/ERK przekazujący sygnał z receptorów dla czynników wzrostu, który ulega nadaktywacji w komórkach czerniaka. Za pomocą symbolu X przedstawiono miejsca uchwytu dla terapii ukierunkowanych molekularnie.

przeciwciała anti-PD-1 (pembrolizumab, niwolumab) w monoterapii lub w terapii skojarzonej z przeciwciałami anti-CTLA-4. Według dostępnych danych literaturowych oba przeciwciała anti-PD1 wykazują podobną aktywność, przewyższając efekty ipilimumabu przy korzystniejszym profilu bezpieczeństwa. Dlatego też przeciwciała anti-CTLA-4 w monoterapii nie powinny stanowić leczenia I linii w leczeniu czerniaka w IV stopniu zaawansowania.

U pacjentów z przerzutowymi czerniakami skóry z obecną mutacją w genie *BRAF* zastosowanie kombinacji inhibitorów BRAF i MEK (dabrafenib z trametynibem lub wemurafenib z kobimetynibem) przynosi lepsze efekty niż zastosowanie monoterapii przy zbliżonym profilu toksyczności obu terapii. Terapie z zastosowaniem leków ukierunkowanych molekularnie wiążą się z uzyskaniem szybkiej odpowiedzi przeciwnowotworowej, dlatego leki te powinny zostać rozważone jako terapie z wyboru u chorych z objawowymi, szybko postępującymi, uogólnionymi czerniakami BRAF dodatnimi z dużą masą nowotworu.

Jednak jak do tej pory nie ma jednoznacznych danych dotyczących sekwencji zastosowania przeciwciał anti-PD-1 i leków ukierunkowanych molekularnie u pacjentów z zaawansowanym czerniakiem z obecnością mutacji BRAF.

W perspektywie nowych możliwości terapeutycznych stosowanie klasycznych cytostatyków powinno być ograniczone wyłącznie do sytuacji nieskuteczności dwóch opisanych nowoczesnych terapii zaawansowanego czerniaka.

## PIŚMIENICTWO

1. American Cancer Society. Melanoma Skin Cancer 2015, <http://www.cancer.org/cancer/skincancer-melanoma> [dostęp: czerwiec. ; 2017].
2. Rutkowski P. Złośliwe nowotwory skóry. Via Medica, Gdańsk. ; 2014.
3. Rutkowski P, Wysocki PJ, Nasierowska-Guttmejer A, et al. Cutaneous melanoma — diagnostic and therapeutic guidelines in 2016. *Oncol Clin Pract.* 2015; 11: 216–231.
4. Dummer R, Hauschild A, Lindenblatt N, et al. ESMO Guidelines Committee. Cutaneous melanoma: ESMO Clinical Practice Guidelines for diagnosis, treatment and follow-up. *Ann Oncol.* 2015; 26 Suppl

- 5: v126–v132, doi: [10.1093/annonc/mdv297](https://doi.org/10.1093/annonc/mdv297), indexed in Pubmed: [26314774](https://pubmed.ncbi.nlm.nih.gov/26314774/).
5. Karimkhani C, Gonzalez R, Dellavalle RP. A review of novel therapies for melanoma. *Am J Clin Dermatol.* 2014; 15(4): 323–337, doi: [10.1007/s40257-014-0083-7](https://doi.org/10.1007/s40257-014-0083-7), indexed in Pubmed: [24928310](https://pubmed.ncbi.nlm.nih.gov/24928310/).
6. Rutkowski P, Świtaj T. Immunoterapia czerniaków. W: (red.). Immunologia. ViaMedica, Gdańsk. ; 2016.
7. Hodi FS, O’Day SJ, McDermott DF, et al. Improved survival with ipilimumab in patients with metastatic melanoma. *N Engl J Med.* 2010; 363(8): 711–723, doi: [10.1056/NEJMoa1003466](https://doi.org/10.1056/NEJMoa1003466), indexed in Pubmed: [20525992](https://pubmed.ncbi.nlm.nih.gov/20525992/).
8. Świtaj T, Wysocki P, Wojtukiewicz M, et al. Ipilimumab — postępowanie w terapii chorych na zaawansowanego czerniaka. *Onkol Prak Klin.* 2011; 7: 231–245.
9. Wolchok JD, Hoos A, O’Day S, et al. Guidelines for the evaluation of immune therapy activity in solid tumors: immune-related response criteria. *Clin Cancer Res.* 2009; 15(23): 7412–7420, doi: [10.1158/1078-0432.CCR-09-1624](https://doi.org/10.1158/1078-0432.CCR-09-1624), indexed in Pubmed: [19934295](https://pubmed.ncbi.nlm.nih.gov/19934295/).
10. Robert C, Long GV, Brady B, et al. Nivolumab in previously untreated melanoma without BRAF mutation. *N Engl J Med.* 2015; 372(4): 320–330, doi: [10.1056/NEJMoa1412082](https://doi.org/10.1056/NEJMoa1412082), indexed in Pubmed: [25399552](https://pubmed.ncbi.nlm.nih.gov/25399552/).
11. Weber JS, D’Angelo SP, Minor D, et al. Nivolumab versus chemotherapy in patients with advanced melanoma who progressed after anti-CTLA-4 treatment (CheckMate 037): a randomised, controlled, open-label, phase 3 trial. *Lancet Oncol.* 2015; 16(4): 375–384, doi: [10.1016/S1470-2045\(15\)70076-8](https://doi.org/10.1016/S1470-2045(15)70076-8), indexed in Pubmed: [25795410](https://pubmed.ncbi.nlm.nih.gov/25795410/).
12. Robert C, Schachter J, Long GV, et al. KEYNOTE-006 investigators. Pembrolizumab versus Ipilimumab in Advanced Melanoma. *N Engl J Med.* 2015; 372(26): 2521–2532, doi: [10.1056/NEJMoa1503093](https://doi.org/10.1056/NEJMoa1503093), indexed in Pubmed: [25891173](https://pubmed.ncbi.nlm.nih.gov/25891173/).
13. Postow MA, Callahan MK, Wolchok JD. Immune Checkpoint Blockade in Cancer Therapy. *J Clin Oncol.* 2015; 33(17): 1974–1982, doi: [10.1200/JCO.2014.59.4358](https://doi.org/10.1200/JCO.2014.59.4358), indexed in Pubmed: [25605845](https://pubmed.ncbi.nlm.nih.gov/25605845/).
14. Kosela H, Świtaj T, Rutkowski P. Zastosowanie inhibitorów BRAF i MEK terapii zaawansowanego czerniaka. *Onkol Prakt Klinicz.* 2011; 7: 246–253.
15. Akinleye A, Furqan M, Mukhi N, et al. MEK and the inhibitors: from bench to bedside. *J Hematol Oncol.* 2013; 6: 27, doi: [10.1186/1756-8722-6-27](https://doi.org/10.1186/1756-8722-6-27), indexed in Pubmed: [23587417](https://pubmed.ncbi.nlm.nih.gov/23587417/).
16. Rutkowski P, Wysocki PJ. Czerniaki skóry. W: Krzakowski M., Warzocha K. (red.). Zalecenia postępowania diagnostyczno-terapeutycznego w nowotworach złośliwych — 2013 rok. Tom I. Via Medica, Gdańsk. ; 2013: 419–438.
17. Catalogue of Somatic Mutations in Cancer COSMIC, <http://www.sanger.ac.uk/genetics/CGP/cosmic> [dostęp: czerwiec. ; 2017].
18. Ascierto PA, Kirkwood JM, Grob JJ, et al. The role of BRAF V600 mutation in melanoma. *J Transl Med.* 2012; 10: 85, doi: [10.1186/1479-5876-10-85](https://doi.org/10.1186/1479-5876-10-85), indexed in Pubmed: [22554099](https://pubmed.ncbi.nlm.nih.gov/22554099/).
19. Chapman PB, Hauschild A, Robert C, et al. BRIM-3 Study Group. Improved survival with vemurafenib in melanoma with BRAF V600E mutation. *N Engl J Med.* 2011; 364(26): 2507–2516, doi: [10.1056/NEJMoa1103782](https://doi.org/10.1056/NEJMoa1103782), indexed in Pubmed: [21639808](https://pubmed.ncbi.nlm.nih.gov/21639808/).

20. Hauschild A, Grob JJ, Demidov LV, et al. Dabrafenib in BRAF-mutated metastatic melanoma: a multicentre, open-label, phase 3 randomised controlled trial. *Lancet*. 2012; 380(9839): 358–365, doi: [10.1016/S0140-6736\(12\)60868-X](https://doi.org/10.1016/S0140-6736(12)60868-X), indexed in Pubmed: [22735384](https://pubmed.ncbi.nlm.nih.gov/22735384/).
21. Robert C, Karaszewska B, Schachter J, et al. Improved overall survival in melanoma with combined dabrafenib and trametinib. *N Engl J Med*. 2015; 372(1): 30–39, doi: [10.1056/NEJMoa1412690](https://doi.org/10.1056/NEJMoa1412690), indexed in Pubmed: [25399551](https://pubmed.ncbi.nlm.nih.gov/25399551/).
22. Long GV, Stroyakovskiy D, Gogas H, et al. Dabrafenib and trametinib versus dabrafenib and placebo for Val600 BRAF-mutant melanoma: a multicentre, double-blind, phase 3 randomised controlled trial. *Lancet*. 2015; 386(9992): 444–451, doi: [10.1016/S0140-6736\(15\)60898-4](https://doi.org/10.1016/S0140-6736(15)60898-4), indexed in Pubmed: [26037941](https://pubmed.ncbi.nlm.nih.gov/26037941/).
23. Larkin J, Ascierto PA, Dréno B, et al. Combined vemurafenib and cobimetinib in BRAF-mutated melanoma. *N Engl J Med*. 2014; 371(20): 1867–1876, doi: [10.1056/NEJMoa1408868](https://doi.org/10.1056/NEJMoa1408868), indexed in Pubmed: [25265494](https://pubmed.ncbi.nlm.nih.gov/25265494/).
24. Lugowska I, Kosela-Paterczyk H, Kozak K, et al. Trametinib — inhibitor MEK stosowany w leczeniu chorych z uogólnionym czerniakiem. *Oncotargets and Therapy*. 2015; 8: 2251–2259.
25. [U.S. Food & Drug Administration, www.fda.gov \[dostęp: czerwiec 2017\]](https://www.fda.gov/dostep:czerwiec2017).
26. Flaherty KT, Infante JR, Daud A, et al. Combined BRAF and MEK inhibition in melanoma with BRAF V600 mutations. *N Engl J Med*. 2012; 367(18): 1694–1703, doi: [10.1056/NEJMoa1210093](https://doi.org/10.1056/NEJMoa1210093), indexed in Pubmed: [23020132](https://pubmed.ncbi.nlm.nih.gov/23020132/).