

## Wszczepiono CRT-P i co dalej...

### Implantation of CRT-P and then what...

Agata Galas<sup>1</sup>, Jarosław Kowal<sup>1</sup>, Katarzyna Kolaszyńska<sup>2</sup>, Robert Wierzbowski<sup>1</sup>

<sup>1</sup>Oddział Kardiologii Nieinwazyjnej i Telemedycyny Kliniki Kardiologii i Chorób Wewnętrznych  
Wojskowego Instytutu Medycznego w Warszawie

<sup>2</sup>Studenckie Kardiologiczne Koło Naukowe CARDIACUS przy Klinice Kardiologii i Chorób Wewnętrznych  
Wojskowego Instytutu Medycznego w Warszawie

#### Streszczenie

Jednym z głównych powodów hospitalizacji są zaburzenia rytmu i przewodzenia, których podłoże wyjątkowo rzadko bywa genetyczne. Dystrofia mięśniowa Emery'ego-Dreifussa jest chorobą uwarunkowaną genetycznie, w obraz której wpisują się zaniki mięśniowe oraz zaburzenia rytmu serca i zaburzenia przewodzenia, które często wymagają natychmiastowej interwencji. Charakterystyczny dla pacjentów z tą dystrofią jest brak czynności elektrycznej przedsionków (*atrial standstill*, *atrial paralysis*) spowodowany włóknieniem mięśniówki przedsionków, a także układu bodźco-przewodzącego. W pracy przedstawiono chorego z podejrzeniem dystrofii Emery'ego-Dreifussa, u którego poza zaburzeniami przewodzenia wymagającymi wszczepienia układu stymulującego serce wystąpiły także złożone komorowe zaburzenia rytmu, co wymagało rozszerzenia układu CRT-P do CRT-D.

Słowa kluczowe: dystrofia mięśniowa Emery'ego-Dreifussa, migotanie przedsionków, brak czynności elektrycznej przedsionków, CRT-P, CRT-D

Folia Cardiologica 2015; 10, supl. C: 13–17

#### Wstęp

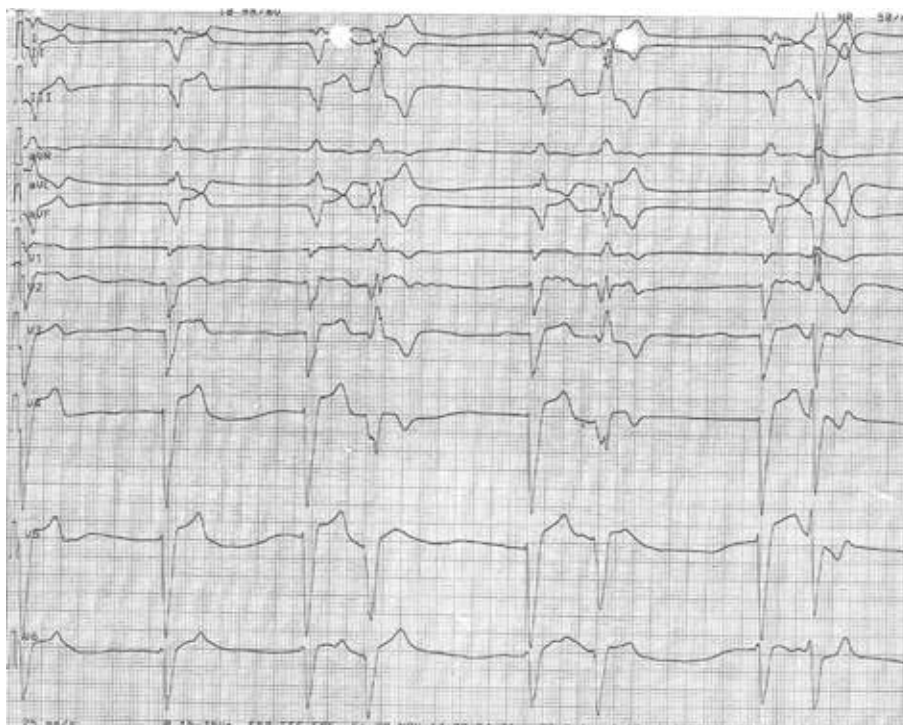Dystrofia mięśniowa Emery'ego-Dreifussa jest chorobą uwarunkowaną genetycznie, w obraz której wpisują się zaniki mięśniowe oraz zaburzenia rytmu serca i zaburzenia przewodzenia, które często wymagają natychmiastowej interwencji. Ryzyko wystąpienia zaburzeń rytmu i przewodzenia zwiększa się z wiekiem [1, 2]. Początkowo mogą być to tylko bradykardia zatokowa, zahamowania zatokowe czy pojedyncze pobudzenia przedwczesne przedsionkowe, w późniejszym okresie występują tachyarytmie nadkomorowe (częstoskurcz nadkomorowy [SVT, *supraventricular tachycardia*], migotanie przedsionków [AF, *atrial fibrillation*]). Dla pacjentów z dystrofią mięśniową Emery'ego-Dreifussa charakterystyczny jest brak czynności elektrycznej przedsionków (*atrial standstill*, *atrial paralysis*) spowodowany

włóknieniem mięśniówki przedsionków, a także układu bodźco-przewodzącego [2, 3]. Choroba może być dziedziczona w sposób sprzężony z płcią lub autosomalnie dominująco; zależnie od typu dominują, odpowiednio, zaburzenia przewodzenia lub komorowe zaburzenia rytmu serca [4, 5].

#### Opis przypadku

Mężczyzna w wieku 47 lat, dotychczas nieleczący się przewlekłe, z wywiadem przemijającego bloku przedsionkowo-komorowego III stopnia w 26. roku życia (już wówczas wykonanym badaniu echokardiograficznym serca uwidoczono powiększone jamy serca), został przyjęty do kliniki z powodu narastającego od 2 tygodni upośledzenia tolerancji wysiłku i duszności. Ponadto przed 3 miesiącami wystąpiła u niego utrata przytomności poprzedzona kołataniem

Adres do korespondencji: lek. Agata Galas, Oddział Kardiologii Nieinwazyjnej i Telemedycyny, Klinika Kardiologii i Chorób Wewnętrznych, Wojskowy Instytut Medyczny, ul. Szaserów 128, 04–141 Warszawa, e-mail: agalas@wim.mil.pl



Rycina 1.

serca. W badaniu przedmiotowym, poza wolną czynnością serca (40/min), szmerem skurczowym nad całym sercem i obrzękami podudzi, zwracały uwagę dyskretne przykurcze w stawach łokciowych.

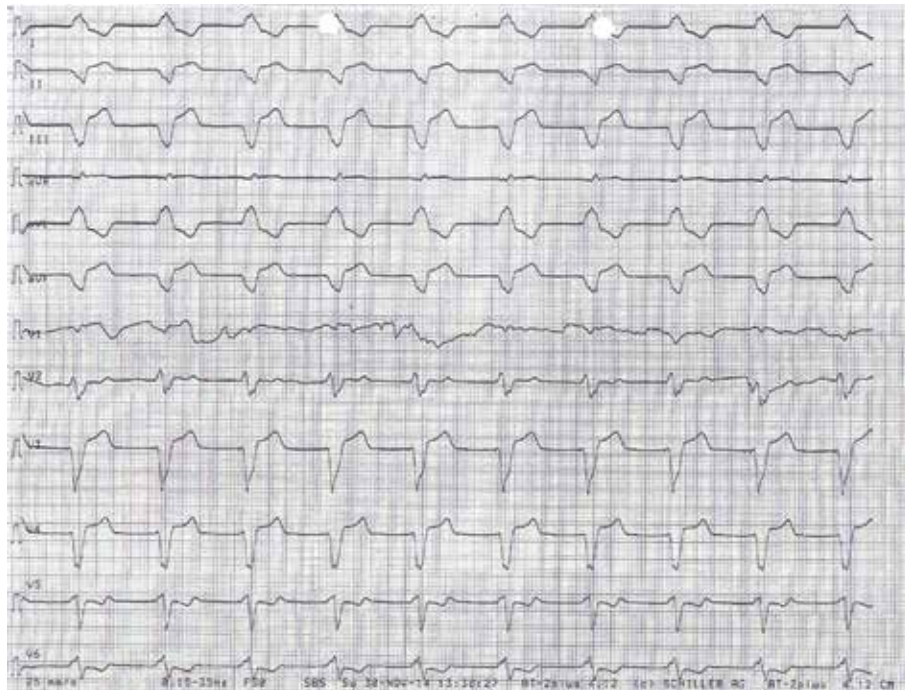
W zapisie elektrokardiograficznym (EKG) przy przyjęciu (ryc. 1) zarejestrowano: brak czynności przedsionków (migotanie przedsionków?), zaawansowany blok z komorowym rytmem zastępczym 40/min, (do różnicowania z rytmem węzłowym z zaburzeniami przewodzenia śródkomorowego), pojedyncze pobudzenia komorowe, okresowo układające się w bigeminię. W związku z zaburzeniami przewodzenia choremu implantowano elektrodę do stymulacji czasowej (ryc. 2) [6].

Rozszerzono diagnostykę; wykonano echokardiografię serca, koronarografię i rezonans magnetyczny (MRI, *magnetic resonance imaging*) serca. W badaniu echokardiograficznym serca uwidoczniło się: powiększone wszystkie jamy serca (późnorozkurczowy wymiar lewej komory [LVDD, *left ventricular end-diastolic dimension*] 6,4 cm, późnorozkurczowy wymiar prawej komory [RVDD, *right ventricular end-diastolic dimension*] 4,2 cm, wymiar lewego przedsionka [LA, *left atrial*] 5,4 cm), istotne powiększenie przedsionków – w większym stopniu prawego (prawy łuk aorty [RAA, *right aortic arch*] 58 cm<sup>2</sup>, lewy łuk aorty [LAA, *left aortic arch*] 46 cm<sup>2</sup>), asynchronię skurczu lewej komory z uogólnioną hipokinezą ścian (frakcja wyrzutowa [EF, *ejection fraction*] określona metodą Simpsona na 42%). Stwierdzono umiarkowaną, głównie czynnościową,

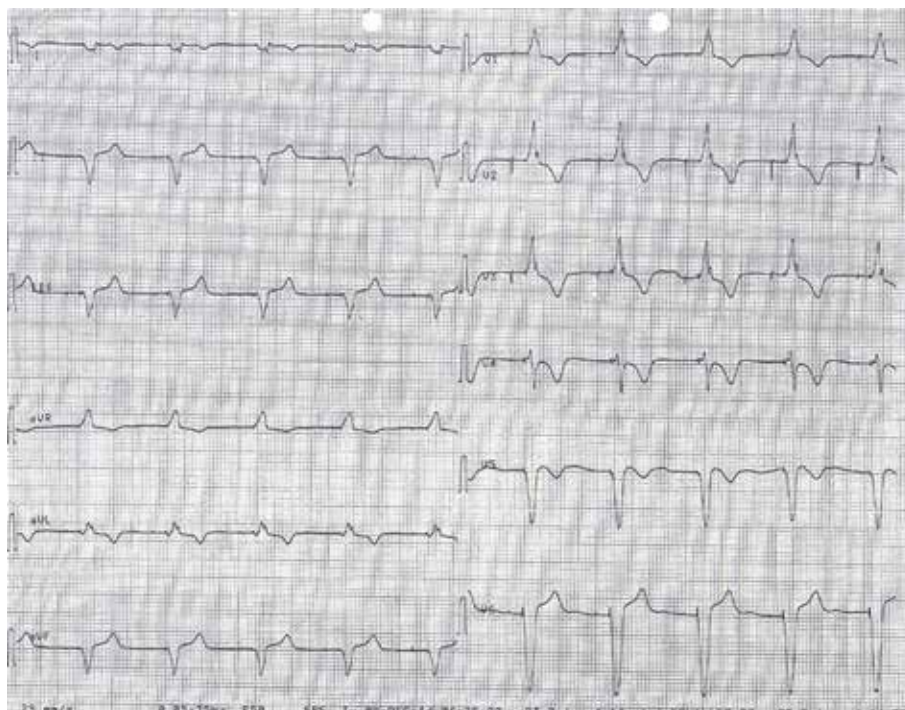
niedomykalność mitralną i trójdzielną z podwyższonym ciśnieniem w prawej komorze. W koronarografii nie zobrazowano zmian w naczyniach wieńcowych. W związku z podejrzeniem kardiomiopatii wykonano MRI serca, w którym stwierdzono dużą niedomykalność zastawki trójdzielnej i mitralnej, znacznie powiększone jamy lewej i prawej komory serca z upośledzeniem funkcji skurczowej obu komór (EF 35–36%), pogrubienie mięśnia lewej komory w obrębie przegrody i ściany dolnej z obniżeniem kurczliwości tych obszarów i z śródmięśniowym rozlanym wzmocnieniem pokontrastowym (włóknieniem lub zwiększeniem przestrzeni pozakomórkowej w mięśniu sercowym), co sugerowało niezapalną i nieniedokrwienną przyczynę niewydolności serca.

W związku z wywiadem zaburzeń przewodzenia przedsionkowo-komorowego w młodym wieku, a obecnie migotaniem przedsionków oraz przykurczami w stawach łokciowych wysnuło się podejrzenie laminopatii w przebiegu dystrofii mięśniowej Emery'ego-Dreifussa.

Zgodnie z zaleceniami *European Society of Cardiology* (ESC) i Polskiego Towarzystwa Kardiologicznego (PTK), w związku z cechami niewydolności serca, utrwalonym migotaniem przedsionków/elektryczną dysfunkcją przedsionków, choremu implantowano stymulator z funkcją resynchronizacji [6, 7]. Z dostępnych danych wiadomo, że ryzyko nagłego zgonu w przebiegu dystrofii mięśniowej Emery'ego-Dreifussa jest niskie [7], natomiast ze względu na brak czynności przedsionków wysokie jest ryzyko



Rycina 2.

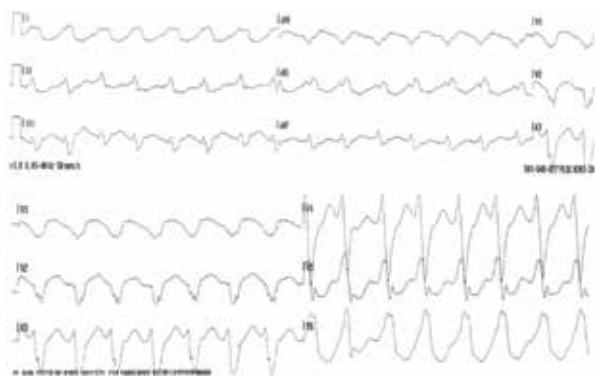


Rycina 3.

powikłań zakrzepowo-zatorowych, dlatego kontynuowano leczenie przeciwkrzepliwe.

W badaniu elektrokardiograficznym (EKG) po zabiegu zwracały uwagę piki stymulacji przedsionkowej, bez załam-

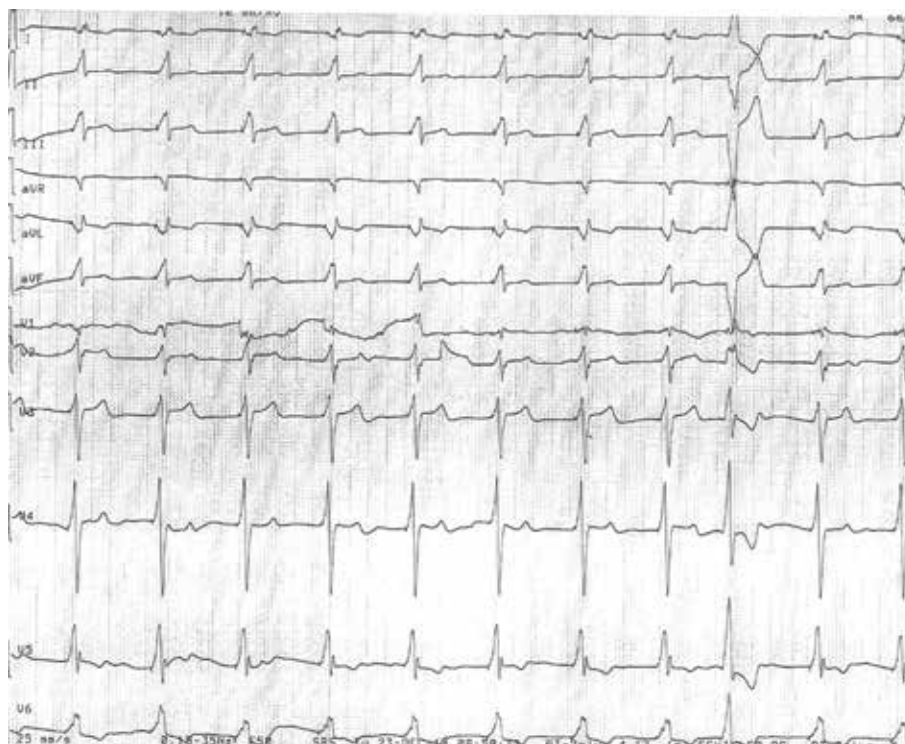
ków P, i stymulacja komorowa resynchronizująca (ryc. 3). W badaniu echokardiograficznym po zabiegu uwidocznił się jednofazowy napływ mitralny potwierdzający brak czynności hemodynamicznej przedsionków. Skontrolowano parametry



Rycina 4.

stymulacji i chorego wypisano do domu z zaleceniem opieki w poradni kardiomiopatii.

Po 2 tygodniach pacjent ponownie trafił do szpitala z powodu zasłabnięcia z towarzyszącym uczuciem kołatania serca. W EKG wykonanym przez zespół Pogotowia Ratunkowego ujawnił się częstoskurcz komorowy (ryc. 4), a przy przyjęciu na oddział – stymulacja komorowa (ryc. 5). W związku z tym, w ramach prewencji wtórnej, układ resynchronizujący (CRT, *cardiac resynchronization therapy*) rozszerzono o funkcję kardiowertera-defibrylatora (CRT-D) (ryc. 6). Można się zastanowić, czy pacjentowi nie należało pierwotnie wszczepić CRT-D [8].



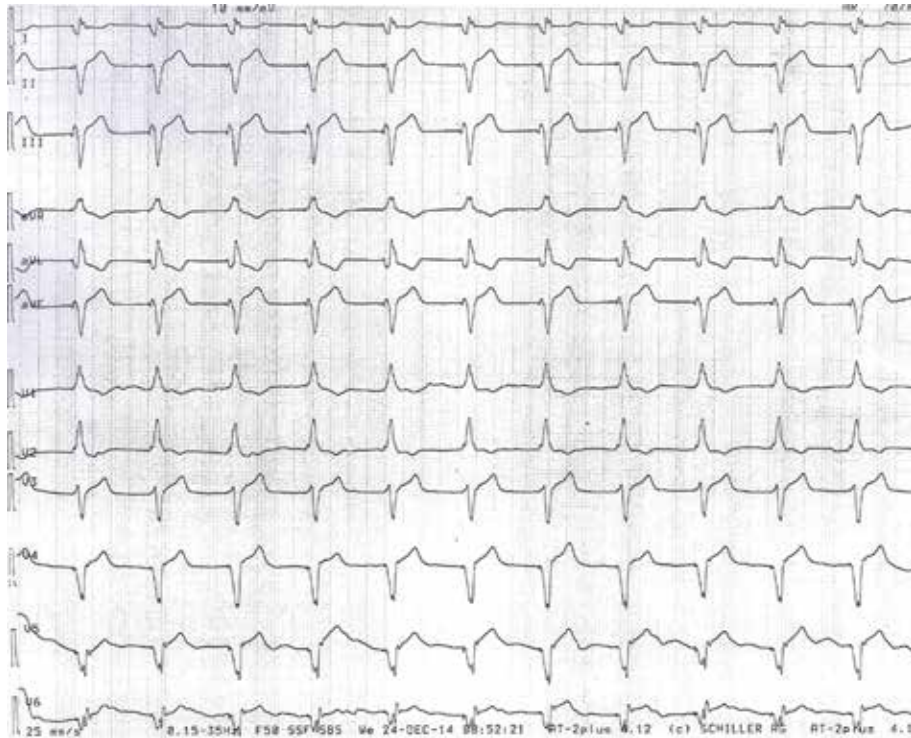
Rycina 5.

## Omówienie

Dystrofia Emery'ego-Dreifussa jest rzadko spotykaną chorobą genetyczną. Z powodu dominujących objawów neurologicznych, upośledzających sprawność fizyczną, objawy ze strony układu krążenia pozostają zazwyczaj niezauważone. Bardzo często przed 30. rokiem życia ujawniają się zaburzenia przewodzenia przedsionkowo-komorowego. U chorych z tą postacią miopatii nawet wydłużone przewodzenie przedsionkowo-komorowe jest wskazaniem do implantacji układu stymulującego serce (klasa zaleceń IIbB) [7]. W przypadku rozpoznania niewydolności serca, migotania przedsionków jedynym słusznym wyborem było wszczepienie CRT. Ponieważ obserwowano arytmie komorową pod postacią pojedynczych przedwczesnych pobudzeń komorowych, to intuicyjnie rozważano implantację CRT-D, jednak według wytycznych ESC dotyczących stymulacji serca i terapii resynchronizującej z 2013 roku oraz wytycznych rozpoznawania i leczenia ostrej i przewlekłej niewydolności serca z 2012 roku pacjent nie miał wskazań do zastosowania takiego urządzenia. Dodatkowo nie był optymalnie leczony, a dopiero wszczepienie CRT z funkcją rozrusznika ([P, *pacemaker*] CRT-P) umożliwiło włączenie do terapii beta-adrenolityku.

## Konflikt interesów

Autorzy deklarują brak konfliktu interesów.



Rycina 6.

### Abstract

One of the main reason of hospitalization are arrhythmias and conduction disorders, exceptionally rarely they may have a genetic basis. Muscular dystrophy Emery-Dreifuss is a genetic disease in which the image of muscular atrophy and abnormal heart rhythm and conduction disturbances, which often require immediate intervention. Characteristic of patients with muscular dystrophy Emery-Dreifuss is the presence of the absence of the electrical activity of the atrial (atrial standstill, atrial paralysis), which is caused by atrial muscle fibrosis, as well as the conduction system. The paper presents a patient with suspected Emery'ego-Dreifuss muscular dystrophy in which besides conduction disturbances requiring pacemaker implantation occurred as complex ventricular arrhythmias, which required the extension of the CRT-P to CRT-D.

Key words: muscular dystrophy, Emery-Dreifuss, atrial fibrillation, atrial standstill, atrial paralysis, CRT-P, CRT-D

Folia Cardiologica 2015; 10, supl. C: 13-17

### Piśmiennictwo

1. Emery A.E. Emery-Dreifuss syndrome. *J. Med. Genet.* 1989; 26: 637-641.
2. Marshall T.M., Huckel V.F. Atrial paralysis in a patient with Emery-Dreifuss muscular dystrophy. *PACE* 1992; 15: 135-140.
3. Steckiewicz R., Stolarz P., Kosior D. i wsp. Elektryczna i mechaniczna dysfunkcja przedsionków z dystrofią mięśniową Emery-Dreifussa przyczyną zmiany wyboru optymalnej formy elektroterapii: częste powikłanie rzadkiej choroby. *Kardiol. Pol.* 2013; 71: 406-409.
4. Fishbein M.C., Siegel R.J., Thomson E. i wsp. Sudden death of a carrier of X-linked Emery-Dreifuss muscular dystrophy. *Ann. Intern. Med.* 1993; 119: 900-905.
5. Marchel M., Steckiewicz R., Opolski G. Dystrofia mięśniowa typu Emery-Dreifuss – spojrzenie kardiologa. *Aktual. Neurol.* 2006; 6: 39-43.
6. Zipes D.P., Camm A.J., Borggreffe M. i wsp. ACC/AHA/ESC guidelines for management of patient with ventricular arrhythmias and the prevention of sudden cardiac death. *Europach* 2006; 8: 746-837.
7. Brignole M., Auricchio A., Baron-Esquivias G. i wsp. Wytyczne ESC dotyczące stymulacji serca i terapii resynchronizującej w 2013 roku. *Kardiol. Pol.* 2013; 71 (supl. V): 133-192.
8. Park S.R., Kwak C.H., Kang Y.R. i wsp. Implantable cardioverter-defibrillator Implantation in a patient with atrial standstill. *Yonsei Med. J.* 2009; 50: 156-159.