

## Choroba węzła zatokowego – czy stymulator jest zawsze najlepszym rozwiązaniem?

Sick sinus syndrome – is pacemaker always the best option?

Dawid Bąkowski<sup>1</sup>, Maciej Młodnicki<sup>1</sup>, Beata Wożakowska-Kapton<sup>1,2</sup>

<sup>1</sup>I Klinika Kardiologii Świętokrzyskiego Centrum Kardiologii w Kielcach

<sup>2</sup>Wydział Nauk o Zdrowiu Uniwersytetu Jana Kochanowskiego w Kielcach

### Streszczenie

W niniejszej pracy zaprezentowano dwa przypadki pacjentek z objawową dysfunkcją węzła zatokowego. W pierwszym przypadku przeprowadzenie skutecznego zabiegu ablacji nawrotnego częstoskurczu z łącza przedsionkowo-komorowego pozwoliło uniknąć implantacji stymulatora serca z powodu bradykardii i zahamowań zatokowych. W drugim przypadku podanie w skojarzeniu propafenonu i metoprololu w celu przywrócenia rytmu zatokowego u chorej z migotaniem przedsionków spowodowało zaawansowaną niewydolność węzła zatokowego z koniecznością zastosowania czasowej stymulacji serca. W pracy podjęto temat nie zawsze łatwej kwalifikacji chorych do stałej stymulacji serca w chorobie węzła zatokowego ze szczególnym uwzględnieniem zespołu tachykardia–bradykardia. Na wskazania do implantacji rozrusznika serca w tym zespole wpływają nie tylko objawy kliniczne zależne od bradykardii, ale także przebieg i sposób leczenia współistniejącej arytmii nadkomorowej.

Słowa kluczowe: choroba węzła zatokowego, arytmia nadkomorowa, stymulacja serca

(Folia Cardiologica 2014; 9, 1, 91–95)

### Wstęp

Choroba węzła zatokowego (SSS, *sick sinus syndrome*) obejmuje szeroką gamę arytmii, wywołanych zaburzeniami czynności węzła zatokowego, nierzadko współistniejąc z tachyarytmiami przedsionkowymi. W skład obrazu klinicznego SSS wchodzi bradykardia zatokowa, zahamowania zatokowe oraz bloki zatokowo-predsionkowe. Jeżeli chorobie węzła zatokowego towarzyszą napadowe migotanie i trzepotanie przedsionków lub inne częstoskurcze nadkomorowe, mówi się o zespole tachykardia–bradykardia [1].

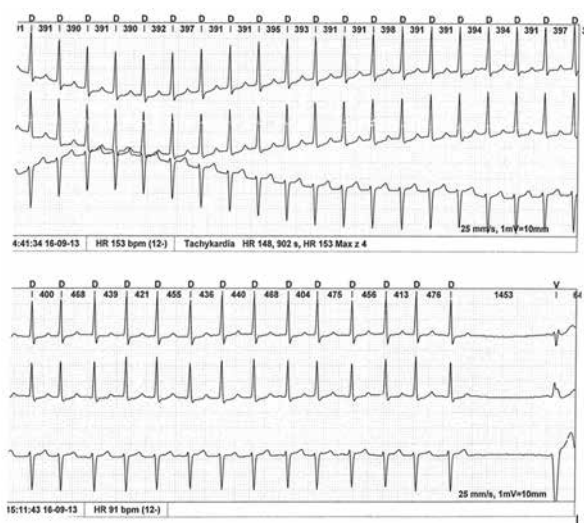
Podstawowym wskazaniem do implantacji stymulatora serca u chorego z SSS jest objawowa bradykardia [2]. Wykazanie jednak, że zgłaszane przez pacjenta objawy są rzeczy-

wiście przyczynowo związane z patologicznym zwolnieniem lub czasowym zatrzymaniem pracy serca jest często trudne nawet pomimo przeprowadzenia specjalistycznej diagnostyki. W przypadku zespołu tachykardia–bradykardia występuje dodatkowa komplikacja, ponieważ objawy kliniczne mogą być wywołane bardziej przez tachyarytmię niż bradykardię. Zaburzenia czynności węzła zatokowego mogą ujawniać się wtórnie do arytmii przedsionkowej i mogą tu mieć charakter bardziej czynnościowy niż organiczny [3]. Wyleczenie, nierzadko z udziałem metod inwazyjnych, chorego z arytmii nadkomorowej może tym samym zapobiec czynnościowej dysfunkcji węzła zatokowego. Jeśli konieczna staje się farmakologiczna kontrola tachyarytmii, niewydolność węzła zatokowego może jednak ulegać nasileniu.

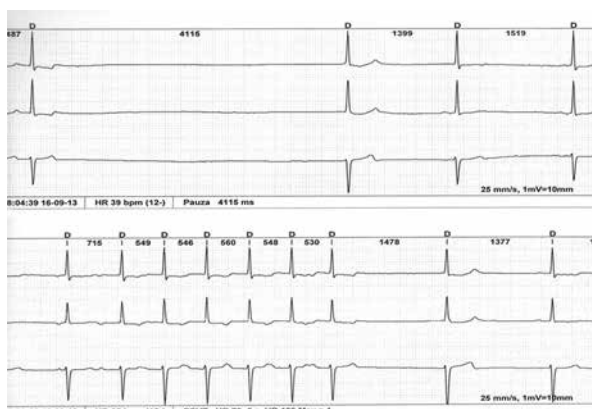
## Opis przypadku

### Przypadek 1.

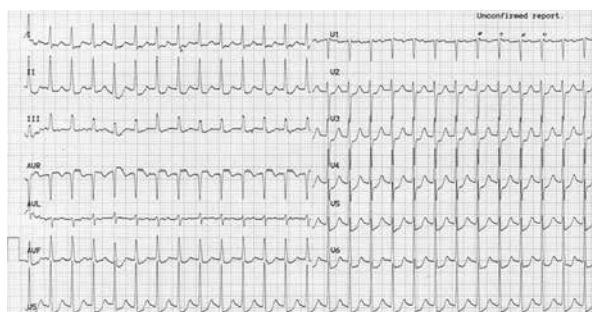Sześćdziesięciosiedmioletnia kobieta z nadciśnieniem tętniczym w wywiadzie, w trakcie chemioterapii i brachyterapii z powodu raka szyjki macicy, została skierowana do Kliniki Kardiologii w celu zakwalifikowania do wszczęcia układu stymulującego serce. Chora podawała występowanie od kilku miesięcy uczucia napadowego kołatania serca z towarzyszącymi stanami przedomdleniowymi. Objawy te uległy nasileniu w trakcie leczenia onkologicznego. Z odchyień w badaniach laboratoryjnych stwierdzono niedokrwistość normocytarną z poziomem hemoglobiny 11,1g/dl. Stężenie hormonów tarczycy i tyreotropowego (TSH, *thyroid stimulating hormone*) mieściło się w normie. W badaniu echokardiograficznym nie ujawniono istotnych nieprawidłowości. W 24-godzinny badaniu elektrokardiograficznym (EKG) metodą Holtera rejestrowano kilkakrotnie okresy napadowego częstoskurczu z wąskimi zespołami QRS, najdłuższy trwający 3,5 godziny (ryc. 1). Po ustąpieniu częstoskurczu rejestrowano bradykardię zatokową (ok. 40 ud./min) oraz 1 pauzę po ustąpieniu częstoskurczu w mechanizmie zahamowania zatokowego trwającą 4115 ms z następczą bradykardią (ryc. 2). Po odstawieniu leku beta-adrenolitycznego obserwowano ustąpienie bradykardii, natomiast 4-krotnie nawracały częstoskurcze nadkomorowe umiarkowane adenozyzną w dawce 6 mg *i.v.* (ryc. 3). Chorą zakwalifikowano do badania elektrofizjologicznego (EPS, *electrophysiological study*). W EPS stwierdzono cechy rozszczepienia łącza przedsionkowo-komorowego (AV, *atrioventricular*) z indukcją nawrotnego częstoskurczu węzłowego (AVNRT, *atrioventricular nodal reentrant tachycardia*) o cyklu



Rycina 1. Częstoskurcz z wąskimi zespołami QRS. Po ustąpieniu częstoskurczu zastępcze pobudzenie komorowe (zapis holterowski)



Rycina 2. Pauza trwająca 4115 ms po ustąpieniu częstoskurczu nadkomorowego z następczą bradykardią zatokową rozpoczynającą się zastępczym pobudzeniem z łącza przedsionkowo-komorowego (AV, *atrioventricular*) (górny zapis) oraz zastępcze pobudzenie z łącza AV po ustąpieniu częstoskurczu (dolny zapis)

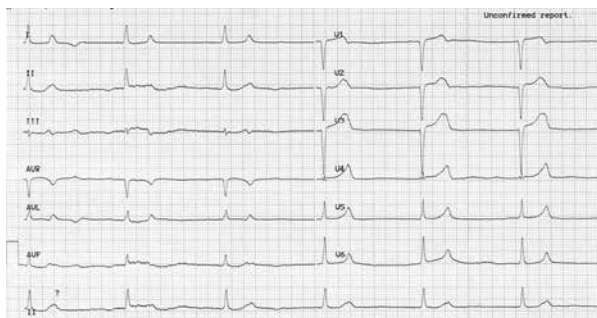


Rycina 3. Częstoskurcz nadkomorowy nawrotny z łącza przedsionkowo-komorowego (AVNRT, *atrioventricular nodal reentrant tachycardia*)

360 ms z przewodzeniem w dół drogą wolną, a w górę drogą szybką. Wykonano ablację drogi wolnej, uzyskując całkowite przerwanie przewodzenia w tej drodze. Chorą wypisano do domu bez leków antiarytmicznych i beta-adrenolitycznych z rytmem zatokowym o częstości 68 uderzeń/minutę, nie kwalifikując jej do implantacji rozrusznika serca.

### Przypadek 2.

Sześćdziesięcioletnią kobietę dotychczas nieleczoną z powodu chorób kardiologicznych przyjęto do szpitalnego oddziału ratunkowego z powodu napadu migotania przedsionków (AF, *atrial fibrillation*) z szybką czynnością komór (ok. 150 ud./min) trwającego od 4 godzin. Chora była stabilna hemodynamicznie; wartość ciśnienia tętniczego wynosiła 120/80 mm Hg, poziom potasu w osoczu – 3,7mEq/l. Chorej podano w profilaktyce powikłań zakrzepowo-zatorowych enoksaparynę podskórnie w dawce 60 mg, wlew elektrolitów (20 mEq KCl i 4 g MgSO<sub>4</sub> w 500 ml soli



**Rycina 4.** Zastępczy rytm z łącza przedsionkowo-komorowego o częstości 35 uderzeń/minutę

fizjologicznej) oraz w celu przywrócenia rytmu zatokowego propafenon 140 mg w powolnym wlewie dożylnym oraz doustnie 50 mg metoprololu. Po 3 godzinach od podania leków u chorej wystąpił stan przedomdleniowy ze spadkiem ciśnienia tętniczego do 80/60 mm Hg i bradykardią o częstości 35 uderzeń/minutę. W EKG zarejestrowano zastępczy rytm z łącza przedsionkowo-komorowego o częstości 35 uderzeń/minutę z szerokością QRS 100–110 ms bez widocznych załamek P (ryc. 4). Wobec objawów hemodynamicznych zależnych od bradykardii u chorej zastosowano czasową stymulację serca za pomocą elektrody endokawitarnej. Po 3 godzinach obserwowano powrót rytmu zatokowego do 80 uderzeń/minutę z prawidłowym przewodzeniem AV. Ze względu na ujawnienie istotnej niewydolności węzła zatokowego wymagającej zabezpieczenia czasową stymulacją u chorej rozważano wszczepienie układu stymulującego serce na stałe. Badanie EKG metodą Holtera prowadzone przez 48 godzin nie wykazało jednak objawów dysfunkcji węzła zatokowego i zaburzeń przewodzenia a–v. U chorej ostatecznie rozpoznano napadowe migotanie przedsionków i niewydolność węzła zatokowego z zastępczym rytmem węzłowym w następstwie kardiowersji farmakologicznej, zalecając w dalszym leczeniu bisoprolol w dawce 1,25 mg/d.

## Dyskusja

Nie ma dowodów na to, że stymulacja serca wydłuża przeżycie u pacjentów z dysfunkcją węzła zatokowego. Całkowite przeżycie i ryzyko nagłej śmierci sercowej u pacjentów z SSS, bez względu na objawy, są podobne jak w populacji ogólnej [4]. Oznacza to, że stosowanie stymulacji serca w SSS powinno przede wszystkim służyć ograniczeniu objawów klinicznych zależnych od bradykardii i poprawie jakości życia pacjentów. Zgodnie z wytycznymi Europejskiego Towarzystwa Kardiologicznego (ESC, *European Society of Cardiology*) ogłoszonymi we współpracy z Europejskim Towarzystwem Rytmu Serca (EHRA, *European Heart Rhythm Association*) w 2013 roku, dotyczącymi stymulacji serca i terapii resynchronizującej, SSS jest wskazaniem

do stymulacji, gdy występujące objawy można przypisać bradykardii (klasa zaleceń IB). Natomiast gdy związek objawów z bradykardią nie jest dobrze udokumentowany, można jedynie rozważyć implantację stymulatora (klasa zaleceń IIbC) [2]. Warto zwrócić uwagę, że w najnowszych wytycznych zrezygnowano z definiowania istotnej czy patologicznej bradykardii, która byłaby wskazaniem do implantacji stymulatora niezależnie od objawów klinicznych.

Objawy mające związek z bradykardią czy zahamowaniami zatokowymi mają najczęściej charakter omdleń czy stanów przedomdleniowych. Należy jednak mieć na uwadze inne objawy, które mogą występować w następstwie bradykardii, takie jak: nasilenie objawów hipotensji ortostatycznej, spowolnienie psychoruchowe czy pogorszenie procesów poznawczych, zaostrenie objawów niewydolności serca, obniżenie tolerancji wysiłku jako objaw niewydolności chronotropowej czy bóle dławicowe [3, 5]. Występowanie powyższych objawów w powiązaniu z elektrokardiograficznymi cechami dysfunkcji węzła zatokowego może stanowić wskazanie do stałej stymulacji serca, aczkolwiek decyzja musi być podejmowana indywidualnie i wymagać różnicowania z innymi stanami chorobowymi. Objawy związane z bradykardią są zależne od wieku chorego, stopnia wytrenowania, wydolności serca, ciśnienia tętniczego krwi oraz sprawności krążenia mózgowego. Pacjenci w starszym wieku, a takich najczęściej dotyka problem dysfunkcji węzła zatokowego, obciążeni są często wieloma schorzeniami dającymi podobne objawy jak SSS [6]. Wykazanie jasnego związku przyczynowo-skutkowego w tej populacji może być niezwykle trudne, o czym doskonale wiedzą klinicyści zajmujący się stymulacją serca.

Oddzielny problem kliniczny stanowi zespół tachy-bradykardii. W zespole tym między napadami tachyarytmii nadkomorowej, na przykład migotania czy trzepotania przedsionków, obserwuje się przemijającą bradykardię najczęściej pod postacią zahamowań zatokowych lub bloku zatokowo-predsionkowego [2]. Zaburzenia te pojawiają się na ogół bezpośrednio po zakończeniu arytmii. W czasie rytmu zatokowego może również utrzymywać się przewlekła bradykardia. Dysfunkcja węzła zatokowego w zespole tachy-bradykardii ma zwykle złożoną patogenezę. Zmianom na podłożu organicznym, takim jak zwyrodnienie, włóknienie czy niedokrwienie struktur węzła zatokowego oraz przedsionków, towarzyszą zaburzenia czynnościowe spowodowane tłumiącym oddziaływaniem na węzeł zatokowy samej tachyarytmii oraz wpływem leków antyarytmicznych czy beta-adrenolitycznych [7]. Częste i przedłużone napady arytmii przedsionkowej mogą powodować dobrze poznany tak zwany remodeling strukturalny i elektryczny mięśnia przedsionków, obejmując również struktury węzła. Zespół tachy-bradykardii stanowi najczęstsze wskazanie do stałej stymulacji w chorobie węzła zatokowego. Należy jednak podkreślić, że wskazania do stymulacji w tym

zespole powinny być szczególnie starannie rozważone. Ponieważ w części przypadków dysfunkcja węzła może mieć podłoże czynnościowe i wtórne do tachyarytmii przedsionkowej, wskazania do stymulacji serca będzie uzależnione niejednokrotnie od sposobu leczenia samej arytmii przedsionkowej. W prezentowanym przypadku 1. ustępowanie napadowego częstoskurczu z łączy AV powodowało kilkusekundowe zahamowania zatokowe. W tym przypadku leczenie arytmii metodą ablacji o częstotliwości radiowej (RF, *radio frequency*) było leczeniem z wyboru, likwidującym nie tylko samą arytmie ale zapobiegającym dysfunkcji węzła zatokowego i konieczności implantacji układu stymulującego. Podobne postępowanie może dotyczyć chorych z trzepotaniem przedsionków, zwłaszcza typowym, oraz w wybranych przypadkach z napadowym migotaniem przedsionków.

Chorzy z napadowym migotaniem przedsionków stanowią najliczniejszą grupę chorych z zespołem tachy-bradykardia [1]. Stosowane przewlekłe leczenie antyarytmiczne czy przywracanie rytmu zatokowego może ujawniać lub nasilić objawy niewydolności węzła zatokowego, co ilustruje opisany przypadek 2. Zastosowanie tutaj leku antyarytmicznego klasy IC w skojarzeniu z beta-adrenolitykiem wywołało objawową bradykardię, zmuszając lekarzy do zastosowania czasowej sztucznej stymulacji serca. Analizując powyższy przypadek, warto zwrócić uwagę na swoistą farmakokinetykę propafenonu, leku powszechnie uznawanego za bezpieczny do stosowania u chorych bez organicznej choroby serca. Dostępność biologiczna propafenonu jest osobniczo bardzo zmienna i wynosi 5–50% i zależy głównie od uwarunkowanej genetycznie zdolności chorego do metabolizowania leku [8]. Propafenon jest metabolizowany w wątrobie, gdzie u 90% pacjentów jest szybko i w znacznym stopniu metabolizowany do dwóch czynnych metabolitów: 5-hydroksypropafenonu oraz N-depropylopropafenonu. Aktywność przeciwararytmiczna tych metabolitów jest zbliżona do związku macierzystego, ale ich stężenie we krwi jest o 20% mniejsze w porównaniu z propafenonem [9]. U około 10% pacjentów metabolizm propafenonu jest wolniejszy, gdyż nie powstaje 5-hydroksypropafenon lub tworzy się w minimalnej ilości. U pacjentów szybko metabolizujących farmakokinetyka ma charakter nieliniowy, zaś u pacjentów wolno metabolizujących – liniowy, a stężenie leku może być 1,5–5,0-krotnie większe niż u szybko metabolizujących [10]. Po podaniu dożylnym u chorych z fenotypem szybko

metabolizującym okres półtrwania leku wynosi 2,8–11 godzin, natomiast u chorych wolno metabolizujących około 17 godzin [9]. Z uwagi na działanie cholinolityczne propafenon bywa często kojarzony z lekami beta-adrenolitycznymi. Należy jednak pamiętać, że propafenon może hamować metabolizm beta-adrenolityków (propranolol, metoprolol) i zwiększać ich stężenie w surowicy, wydłużając tym samym ich czas półtrwania. W świetle tych danych stosowanie propafenonu w celu kardiowersji farmakologicznej u chorych bez znanego metabolizmu leku powinno być bardzo ostrożne i raczej należy unikać w tych sytuacjach kojarzenia z lekiem beta-adrenolitycznym.

Zespół tachykardia-bradykardia z napadami migotania przedsionków stanowi niewątpliwie bardziej niż sama bradykardia zatokowa uzasadnione wskazanie do implantacji układu stymulującego serca. W odróżnieniu od SSS ograniczonej jedynie do bradykardii daje bardziej nasilone objawy związane ze złą tolerancją tachyarytmii oraz napadową bradyarytmią pod postacią zahamowań zatokowych i nagłych zwolnień czynności serca. Zabezpieczenie chorego stałą stymulacją serca umożliwi bezpieczne przywracanie rytmu zatokowego farmakologicznie lub za pomocą kardiowersji elektrycznej oraz ułatwia przewlekłe leczenie przeciwararytmiczne. Umożliwia ponadto dobór leków skutecznie zwalniających rytm komór w czasie napadu migotania przedsionków.

Choroba węzła zatokowego obecnie stanowi aż 50% przypadków sztucznej stymulacji serca [6]. Należy jednak podkreślić, że pomimo wielu lat stosowania tej formy leczenia liczba badań oceniających zasadność stymulacji w SSS jest ograniczona. W świetle obecnej wiedzy stymulacja serca nie wydłuża przeżycia u pacjentów z dysfunkcją węzła zatokowego. Podstawowym wskazaniem do implantacji układu stymulującego serce w SSS jest złagodzenie objawów wynikających z bradykardii i ewentualna konieczność skutecznego leczenia tachyarytmii. Biorąc pod uwagę bardzo dużą i wciąż wzrastającą liczbę implantacji stymulatorów w tej jednostce chorobowej, być może warto się zastanowić, czy zawsze kwalifikacja do tej inwazyjnej i niepozbawionej powikłań procedury jest zasadna i służy poprawie jakości życia chorego.

## Konflikt interesów

Autorzy nie zgłaszają konfliktu interesów.

## Abstract

We present two cases of patients with symptomatic dysfunction of sinus node. In the first example catheter ablation of AVNRT was performed which allowed to avoid pacemaker implantation due to sinus bradycardia and sinus pauses. In the second case combined usage of propafenone and metoprolol was introduced to restore sinus rhythm in patient with persistent AF. It caused severe sinus insufficiency and temporary cardiac pacing. The article puts up for discussion not always easy qualification for permanent pacemaker implantation in sick sinus syndrome, especially among those patients with tachycardia-bradycardia syndrome. Indications for pacemaker implantation depend not only on clinical criteria but also on natural history and treatment of co-existing supraventricular arrhythmias

Key words: sick sinus syndrome, supraventricular arrhythmia, cardiac pacing

(Folia Cardiologica 2014; 9, 1, 91–95)

## Piśmiennictwo

1. Mangrum J.M., DiMarco J.P. The evaluation and management of bradycardia. *N. Engl. J. Med.* 2000; 342: 703–709.
2. Wytyczne ESC dotyczące stymulacji serca i terapii resynchronizującej w 2013 roku. *Kardiol. Pol.* 2013; 71: (supl. V): S133–S192.
3. Adan V., Crown L.A. Diagnosis and treatment of sick sinus syndrome. *Am. Fam. Physician* 2003; 67: 1725–1732.
4. Sasaki Y., Shimotori M., Akahane K. i wsp. Long-term follow-up of patients with sick sinus syndrome: a comparison of clinical aspects among unpaced, ventricular inhibited paced, and physiologically paced groups. *Pacing Clin. Electrophysiol.* 1988; 11: 1575–1583.
5. Wahls S.A. Sick sinus syndrome. *Am. Fam. Physician* 1985; 31: 117–124.
6. Rodriguez R.D., Schocken D.D. Update on Sick sinus syndrome, a cardiac disorder of aging. *Geriatrics* 2000; 45: 26–30.
7. Krupienicz A. Dysfunkcja węzła zatokowego. W: Krupienicz A. Stymulacja serca. PZWL, Warszawa 2006: 243–245.
8. Siddaway L.A., Thompson K.A., McAllister C.B. i wsp. Polymorphism of propafenone metabolism and disposition in man: clinical and pharmacokinetic consequences. *Circulation* 1987; 4: 785–791.
9. Hii J.T., Duff H.J., Burgess E.D. Clinical pharmacokinetics of propafenone. *Clin. Pharmacokinet.* 1991; 21: 1–10.
10. Wojtczak A., Skrętkowicz J. Rola polimorfizmu cytochromu P450 w metabolizmie leków stosowanych w farmakoterapii chorób układu krążenia. *Kardiol. Pol.* 2009; 67: 1011–1014.

## Komentarz



Autorzy postawili sobie pytanie, na które odpowiadają negatywnie, przedstawiając decyzje podjęte w dwóch prezentowanych przypadkach. Mój szacunek wobec tych decyzji wzbudza: głęboka wiedza lekarska obejmująca farmakokinetykę stosowanych leków oraz odważna cierpliwość. W dzisiejszych czasach, przy dostępności sprzętu do implantacji, podjęcie decyzji o **niewszczepieniu** dość dobrze finansowanego układu stymulacji serca (stymulator dwujamowy – DDD) jest znacznie trudniejsze. Tymczasem wykonana ablacja węzłowego częstoskurczu nawrotnego w pierwszym przypadku była wyleczeniem pacjentki, bez obecności ciała obcego, jakim jest układ stymulujący. Druga chora z napadowym migotaniem przedsionków została zakwalifikowana do przewlekłej farmakoterapii lekiem beta-adrenolitycznym, a w przyszłości prawdopodobnie będzie miała implantowany stymulator. Odroczenie tego momentu w życiu chorej ma zasadnicze znaczenie z kilku powodów:

- elektrody endokawitarne zużywają się i uszkadzają w czasie przebywania w układzie sercowo-naczyniowym [1];
- powtarzające się okresy bakteriemii w obecności elektrod w jamach prawego serca powodują ryzyko wystąpienia odelektrodowego zapalenia wsierdzia [2];
- obecność elektrod w żyłach doprowadzających do serca może spowodować zwężenie lub niedrożność tych naczyń [3];
- puszka stymulatora z powodu wyczerpania baterii wymaga wymiany raz na kilka lat. Każdy taki zabieg jest przeżyciem dla pacjenta, podnosi również ryzyko infekcji łoża urządzenia;
- zabieg implantacji stymulatora może być przeprowadzony u pacjenta w późnym wieku bez istotnego zwiększenia ryzyka zabiegowego.

Implantacja stymulatora nie jest zakończeniem procesu terapeutycznego, tylko jego istotną zmianą. Na tej nowej drodze leczenia pacjent napotyka nowe przeszkody, takie jak potrzeba okresowych kontroli w poradni stymulatorów oraz pewne ograniczenia w użyciu sprzętu diagnostyczno-leczniczego, szczególnie w zastosowaniu rezonansu magnetycznego (MRI, *magnetic resonance imaging*). Oczywiście powyższe niedogodności nie zmieniają zalet przewlekłej stymulacji serca typu DDD w zespole chorego węzła zatokowego (SSS, *sick sinus syndrome*) i jego odmianie – tachykardia-bradykardia. Stymulacja pozwala na bezpieczną farmakoterapię antyarytmiczną skutecznymi dawkami leków oraz podnosi jakość życia pacjentów, jeżeli okresy bradykardii albo tachykardii poprzedzają objawy [4]. Lekarz kwalifikujący do zabiegu implantacji stymulatora, podejmując tak istotną dla dalszego życia chorego decyzję, musi kierować się „bilansem zysków i strat”, czyli tak zwanym mniejszym złem. W kwalifikacjach do zabiegów poprawiających jakość życia decyzja powinna być podejmowana wraz z chorym przy jego prawidłowym i zrozumiałym poinformowaniu.

**dr hab. n. med. Barbara Małecka**

Instytut Kardiologii *Collegium Medicum* Uniwersytetu Jagiellońskiego w Krakowie

### Piśmiennictwo

1. Kutarski A., Małecka B., Kołodzińska A. i wsp. Mutual abrasion of endocardial leads: analysis of explanted leads. *Pacing Clin. Electrophysiol.* 2013; 36: 1503–1511.
2. Małecka B., Kutarski A. Lead-dependent infective endocarditis: an old problem, a new name. *Cardiol. J.* 2010; 17: 205–210.
3. Rozmus G., Daubert J.P., Huang D.T. i wsp. Venous thrombosis and stenosis after implantation of pacemakers and defibrillators. *J. Interv. Card. Electrophysiol.* 2005; 13: 9–19.
4. Ulman M., Dębski M., Ząbek A. i wsp. Long term follow-up of DDD pacing mode. *Kardiol. Pol.* 2014 Feb 14. doi: 10.5603/KPa.2014.0020 [złożone do druku].

### Komentarz

#### Choroba węzła zatokowego – często nie ma potrzeby implantacji stymulatora



W ciekawej pracy kazuistycznej Dawida Bąkowskiego i wsp., zatytułowanej „Choroba węzła zatokowego – czy stymulator jest zawsze najlepszym rozwiązaniem?” [1], przedstawiono dwa przypadki, których wnikliwa analiza kliniczna pozwoliła uniknąć pochopej implantacji stymulatora serca. W pierwszym przypadku do ośrodka referencyjnego skierowano 67-letnią pacjentkę z myślą o implantacji stymulatora serca. Wiek pacjentki plasuje się poniżej średniej wieku kobiet w momencie wdrożenia stałej stymulacji. Objawy były typowe dla napadowej tachyarytmii, połączone ze stanami przedomdleniowymi w momencie ustępowania kołatania. Badanie holterowskie potwierdziło bradykardię i pauzy do 4,1 s po ustępowaniu częstoskurczu z wąskimi zespołami QRS. Niebagatelne są również niedokrwiłość wklajająca chorobę nowotworową i leczenie onkologiczne. Ablacja drogi wolnej łączy przedsionkowo-komorowego (zdiagnozowano częstoskurcz wę-

złowy nawrotny) i odstawienie leków przeciwoarytmicznych, w tym beta-adrenolityków, wyeliminowało zgłaszane objawy kliniczne. Chora miała szczęście, że trafiła do ośrodka dysponującego pełnym zakresem elektroterapii i elektrofizjologii. Można tam było wykonać ablację częstoskurczu nadkomorowego. Niestety, w większości ośrodków w Polsce, gdzie są implantowane stymulatory serca, nie wykonuje się ablacji arytmii, nie mówiąc już o ablacji arytmii złożonych, szczególnie migotania przedsionków. To może powodować działania „na skróty” i niepotrzebne implantacje stymulatorów serca. Przypadek ten ilustruje znaczenie kompleksowego myślenia kardiologicznego, a także ukazuje, jak ważna jest dostępność w jednym miejscu (na oddziale, w klinice) pełnego spektrum diagnostyki arytmii i elektroterapii. Z dużą dozą prawdopodobieństwa można powiedzieć, że w ośrodku, w którym z zakresu elektroterapii wykonuje się tylko implantacje stymulatorów serca, omawianej pacjentce wszczepiono by stymulator, a dopiero po braku poprawy w odniesieniu do kołatań serca skierowano ją na badanie elektrofizjologiczne i ablację. Nie można, niestety, w podobnych sytuacjach wykluczyć tak zwanego zaliczenia procedury, czyli aspektu ekonomicznego.

Chora z drugiego opisu jest prawdopodobnie dobrym kandydatem do ablacji migotania przedsionków. Autorzy nie podają wprawdzie danych klinicznych ważnych przy kwalifikacji do wspomnianego zabiegu, takich jak wydolność serca i wielkość lewego przedsionka, ale z przedstawionego opisu można wnioskować, że pacjentka nie cierpi na przewlekłą organiczną chorobę serca. Godny podkreślenia jest fakt, że Autorzy zwrócili uwagę na indywidualną zmienność metabolizmu leków i, co za tym idzie, różną siłę ich działania oraz na interakcje lekowe. Szczególnie o tych ostatnich często się zapomina. Ostatnie zdanie dyskusji powinno stanowić przesłanie dla lekarzy, którzy kierują, a szczególnie tych którzy ostatecznie kwalifikują, osoby z różnymi postaciami choroby węzła zatokowego do implantacji stymulatora serca. Podsumowując, pragnę stwierdzić, że omawiane przypadki idą z duchem najnowszych wytycznych Europejskiego Towarzystwa Kardiologicznego dotyczących stymulacji serca i terapii resynchronizującej [2], do lektury których gorąco zachęcam.

**prof. dr hab. n. med. Jarosław Kaźmierczak**

Klinika Kardiologii Pomorskiego Uniwersytetu Medycznego w Szczecinie

### **Piśmiennictwo**

1. Bąkowski D., Młodnicki M., Woźakowska-Kapłon B. Choroba węzła zatokowego – czy stymulator jest zawsze najlepszym rozwiązaniem? *Folia Cardiol.* 2014; 9: 91–95.
2. Wytyczne ESC dotyczące stymulacji serca i terapii resynchronizującej. *Kardiol. Pol.* 2013; 71: supl. V:133–192.