

# Balonowe próby okluzyjne jako kwalifikacja do określonego postępowania terapeutycznego w przypadku złożonych wad wrodzonych serca

Małgorzata Szkutnik, Jacek Kusa i Jacek Białkowski

Oddział Kliniczny Kardiologii Dziecięcej Śląskiej Akademii Medycznej, Śląskie Centrum Chorób Serca w Zabrzu

## Balloon occlusion test as a qualification for therapeutic procedures in patients with congenital heart disease

*In the patients with complex cardiac anomalies after various palliative operations there are often difficulties to qualify them to the definite procedure. To facilitate the decision making we sometimes can perform the balloon occlusion test. Our experience in 6 such cases is presented.*  
 (Folia Cardiol. 2002; 9: 163–167)

### balloon occlusion test, congenital heart disease

Cewnikowanie serca jest zabiegiem wykonywanym w przypadku trudnych diagnostycznie wad serca, dostarczającym informacji, których nie można uzyskać, wykonując badania nieinwazyjne. Pozwala ocenić morfologię oraz ciśnienia w poszczególnych jamach serca. Powyższe dane są niezbędne do podjęcia decyzji dotyczącej dalszego leczenia. Od pewnego czasu bardzo dynamicznie zaczęły rozwijać się cewnikowania interwencyjne i to one są w centrum zainteresowania kardiologów inwazyjnych, natomiast mniej uwagi poświęca się diagnostycznej roli cewnikowań serca.

W niniejszym artykule autorzy opisują 6 balonowych prób okluzyjnych naczyń i połączeń sercowych, wykonanych u pacjentów z różnymi wadami serca, na podstawie których wybrano dalsze leczenie.

### Przypadek I

Dziewczynkę w wieku 8 lat z wrodzoną wadą serca pod postacią dekstrowersji, hipoplazji zastawki trójdzielnej, atrezji zastawki płucnej, ubytku w prze-

grodzie międzykomorowej, po wykonanym w 7. dobie życia lewostronnym zespoleniu systemowo-płucnym, w 14. dobie życia — zabiegu Rashkinda, w 7. roku życia — balonowej plastyce zwężonego ujścia lewej tętnicy płucnej oraz w 8. roku życia — zabiegu typu hemi-Fontany, przyjęto 6 tygodni po operacji z powodu narastającej sinicy centralnej (saturacja hemoglobiny tlenem 78%), umiarkowanej duszności oraz licznych poszerzonych naczyń krążenia obocznego na klatce piersiowej i brzuchu.

W badaniu angiokardiograficznym, oprócz istotnego zwężenia lewej tętnicy płucnej, stwierdzono obecność znacznego zwężenia w miejscu zespolenia żyły głównej górnej i prawej tętnicy płucnej oraz uwidoczniono lewostronne zespolenie typu Blalock-Taussig. Przez nakłucie prawej żyły szyjnej w oba zwężone miejsca implantowano stenty naczyniowe, co spowodowało poszerzenie zwężeń i całkowitą redukcję gradientu ciśnień. Ciśnienie w łożysku płucnym pozostawało jednak wysokie z powodu dużego napływu krwi przez drożne zespolenie systemowo-płucne. W celu określenia jego wpływu na ciśnienie i kwalifikacji pacjenta do ewentualnego drugiego etapu zabiegu Fontany [1] podjęto decyzję o wykonaniu balonowej próby okluzyjnej. Za pomocą cewnika angiograficznego przeznaczonego do tętnicy piersiowej wewnętrznej i przewodnika firmy Terumo zasondowano zespolenie, a następnie cewnik angiograficzny wy-

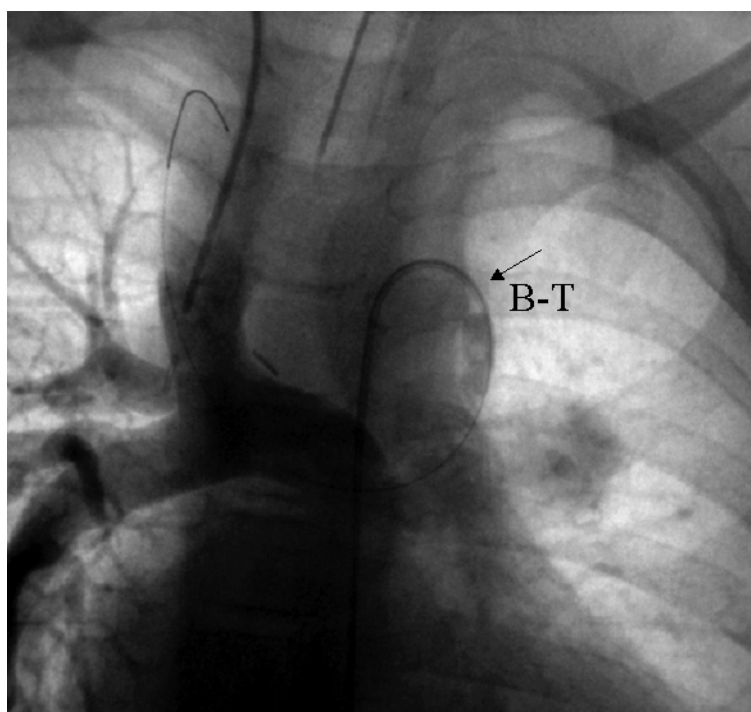
Adres do korespondencji: Dr med. Małgorzata Szkutnik  
 Oddział Kliniczny Kardiologii Dziecięcej ŚlAM  
 Śląskiego Centrum Chorób Serca w Zabrzu  
 ul. Szpitalna 2, 41–800 Zabrze  
 Nadesłano: 14.02.2001 r. Przyjęto do druku: 15.02.2002 r.

mieniono na cewnik balonowy Bermana, którego balon wypełniono mieszaną środka kontrastowego i soli fizjologicznej (ryc. 1) Cewnikiem wprowadzonym od strony prawej żyły szyjnej przez zespolenie Glenna kontrolowano ciśnienie w tętnicy płucnej, które po 10 minutach trwania próby uległo zmniejszeniu z 26 do 12 mm Hg (wartości średnie). Ze względu na warunki anatomiczne oraz duży napływ krwi przez zespolenie, stwarzające duże ryzyko powikłań zakrzepowo-zatorowych, nie podjęto próby przeznaczyniowego zamknięcia zespolenia. Dziewczynkę zakwalifikowano do drugiego etapu zabiegu Fontany z pozostawieniem fenestracji, który przeprowadzono 5 miesięcy później. W trakcie operacji zamknięto również zespolenie typu Blalock-Taussig. Stan ogólny dziecka, tolerancja wysiłku uległy zdecydowanej poprawie, ustąpiła duszność, saturacja hemoglobiny tlenem wzrosła o 7%.

## Przypadek II

U pacjentki opisanej w przypadku I saturacja tlenem krwi tętniczej ponownie stopniowo zaczę-

ła się obniżać. Podejrzewając, że przyczyną tego jest przeciek krwi przez fenestrację 5 miesięcy po operacji zdecydowano o wykonaniu kolejnego cewnikowania. Z powodu niedrożności żył biodrowych dostęp naczyniowy uzyskano przez nakłucie prawej żyły szyjnej (koszulka  $\varnothing$  9F), przez którą wprowadzono równocześnie 2 cewniki — wieloczynnościowy oraz balonowy. Angiograficznie stwierdzono prawo-lewy przeciek przez perforację w łacie homograftowej oddzielającej górne piętro prawego przedsionka od tętnicy płucnej. Cewnikiem balonowym Bermana (*wedge*  $\varnothing$  5F), zasondowano fenestrację i po wypełnieniu balonu dokonano jej okluzji. Cewnikiem wieloczynnościowym ( $\varnothing$  4F) monitorowano systemowe ciśnienie żyłne, które nie uległo zmianie w czasie trwania testu. W wykonanym podczas okluzji badaniu angiograficznym nie stwierdzono obserwowanego uprzednio przecieku na tym poziomie. Saturacja tlenem krwi tętniczej wzrosła z 79% do 85%. W czasie tego samego cewnikowania zamknięto fenestrację implantem *Amplatzer septal occluder* o wymiarze 5 mm, uzyskując trwały wzrost utlenowania krwi.



**Rycina 1.** Balonowa próba okluzyjna lewostronnego zespolenia systemowo-płucnego typu Blalock-Taussig. Strzałka wskazuje klinujący cewnik balonowy w zespoleniu. Stenty wszczepione w lewej tętnicy płucnej oraz w zespoleniu żyły głównej górnej z tętnicą płucną prawą

**Figure 1.** Balloon occlusion test of left B-T anastomosis. Black arrow indicates wedge catheter in the anastomosis. The stents are present in the left pulmonary artery and SVC-RPA anastomosis

### Przypadek III

Chłopca w wieku 6 lat z dwunapływową wspólną komorą, atrezią zastawki tętnicy płucnej, przełożeniem wielkich tętnic, po lewostronnym zespoleniu Blalock-Taussig za pomocą homograftu żylnego w 2. dobie życia oraz prawostronnym zespoleniu Blalock-Taussig (graft goretexowy) w 5. roku życia, hospitalizowano w celu wykonania diagnostyki inwazyjnej z powodu niewydolności krążenia z cechami masywnego przekrwienia łożyska płucnego. W badaniu angiograficznym stwierdzono zwężenie zespolenia lewostronnego oraz szerokie zespolenie prawostronne. W czasie cewnikowania wykonano próbę okluzyjną prawostronnego zespolenia w sposób opisany w przypadku I. Po 10 minutach trwania testu ciśnienie w tętnicy płucnej obniżyło się z 22 mm Hg do 11 mm Hg (wartości średnie), z równoczesnym spadkiem saturacji z 82% do 77%. Na podstawie uzyskanych wyników chłopca zakwalifikowano do wykonania zabiegu Glenna i zamknięcia zespolenia prawostronnego. Przebieg pooperacyjny oraz poprawa stanu pacjenta potwierdziły słuszność tej decyzji.

### Przypadek IV

Chłopca w wieku 5 lat z dekstrokardią, zespołem heterotaksji, przełożeniem wielkich naczyń, całkowitym kanałem przedsionkowo-komorowym, zwężeniem tętnicy płucnej, po prawostronnym zespoleniu systemowo-płucnym w 17 miesiącu życia oraz dwuetapowym zabiegu Fontany (odpowiednio w wieku 3,5 i 4 lat) przyjęto w trybie pilnym z powodu narastającej sinicy i niewydolności krążenia (III klasa wg NYHA). Po drugim etapie zabiegu chłopca wypisano w stanie dobrym z saturacją tlenu krwi tętniczej 89%. Jednak w ciągu 12 miesięcy zaczęła stopniowo narastać sinica, saturacja obniżyła się do 65–75%, znacznie pogorszyła się tolerancja wysiłku, pojawiły się duszność i wodobrzusze. Badaniem angiograficznym płuc stwierdzono słabe unaczynienie łożyska płucnego, natomiast flebografia żyły głównej dolnej wykazała szeroką (20 mm) żyłę wątrobową prawą, dzielącą się na liczne żyłne przetoki wątrobowe drenujące do szerokiej żyły wątrobowej uchodzącej nad przeponą do przedsionka żył płucnych. Chłopca zakwalifikowano do zabiegu operacyjnego. Jednak przed datą planowego zabiegu nastąpiło nagle, znaczne pogorszenie jego stanu, saturacja tlenu krwi tętniczej obniżyła się do 45–60%, narosły objawy niewydolności krążenia. Podejrzewając, że przyczyną tej sytuacji jest prawo-lewy przeciek przez

żylną-żylną przetokę wątrobową chłopca w trybie pilnym zakwalifikowano do cewnikowania interwencyjnego — z poprzedzającą próbą okluzyjną. Próbę wykonano, wykorzystując cewnik balonowy (OBW 27 mm — Meditech). Po wprowadzeniu cewnika do prawej żyły wątrobowej wypełniono go mieszkanką środka kontrastowego i soli fizjologicznej na okres 15 minut. W czasie trwania próby saturacja hemoglobiny tlenem wzrosła z 50% do 77%, przy stabilnym żylnym ciśnieniu systemowym (średnie 15 mm Hg). Ze względu na pozytywny wynik próby, podczas tego samego zabiegu zamknięto prawą żyłę wątrobową implantem *Amplatzer septal occluder* o rozmiarze 28 mm. W dalszej obserwacji, przez 26 miesięcy po zabiegu chłopiec czuł się dobrze, saturacja tlenu krwi tętniczej mieściła się w granicach 80–85%. Za pomocą badania ultrasonograficznego potwierdzono całkowite zamknięcie przetoki.

### Przypadek V

Chłopca w wieku 8 miesięcy, z masą ciała 4,5 kg, z wrodzoną wadą serca pod postacią koarktacji aorty, ubytku w przegrodzie międzyprzedsionkowej (ASD, *atrial septal defect*), umiarkowanej hypoplazji lewej komory oraz z przetrwałym przewodem tętniczym (PDA, *persistent ductus arteriosus*), u którego w 3. tygodniu życia (masa ciała 1600 g) wykonano plastikę łuku aorty metodą Waldhausena oraz zamknięto klipssem PDA, a następnie w wieku 2,5 miesiąca wykonano skuteczną angioplastykę balonową z powodu rekoarktacji, ponownie przyjęto do ośrodka autorów z powodu długotrwałe utrzymujących się objawów niewydolności krążeniowo-oddechowej z całkowitą zależnością od wentylacji mechanicznej. Podejrzewając, że przyczyną niewydolności jest utrzymujący się lewo-prawy przeciek na poziomie przedsionków chłopca zakwalifikowano do cewnikowania serca, aby wykonać test okluzyjny ASD i ustalić ostateczny sposób leczenia. Podczas zabiegu zmierzono ciśnienia w poszczególnych jamach, wykonano badanie angiokardiograficzne oraz przezprzełykowe badanie echokardiograficzne, stwierdzając lewo-prawy przeciek przez ubytek w przegrodzie międzyprzedsionkowej średnicy 4,5 mm, zlokalizowany w jej przednio-górnej części. Po przewodniku zaklinowanym w żyłę płucnej do lewego przedsionka wprowadzono cewnik balonowy Bermanna (*wedge* Ø 4F). Po wypełnieniu balonu roztworem soli fizjologicznej z kontrastem wycofano go w miejsce ubytku. Po 10-minutowej okluzji ciśnienie w lewym przedsionku obniżyło się z 14/13/9 mm Hg do 8/7/5 mm Hg (odpowied-

nio: fala *a*, fala *v* i ciśnienie średnie), więc podjęto decyzję o zamknięciu ubytku. Próby zamknięcia ASD implantem typu Amplatza zakończyły się niepowodzeniem, w związku z czym ubytek zamknięto chirurgicznie. Stan ogólny chłopca poprawił się, ekstubacji można było dokonać w 2 dni po zabiegu.

### Przypadek VI

Niemowlę w wieku 10 miesięcy z przetrwałym przewodem tętniczym przyjęto w celu przezskórne go zamknięcia PDA. Badanie angiokardiograficzne ujawniło szeroki tubularny przewód Botala szerokości 4,6 mm, aortę średnicy 6 mm, natomiast pień płucny — 21 mm. Ciśnienia w obu naczyniach były prawie równe (pomiar inwazyjny: aorta — 78/33 mm Hg, średnie 55 mm Hg; pień płucny — 64/30 mm Hg, średnie 52 mm Hg; nieinwazyjny pomiar na prawym ramieniu — 84/45 mm Hg, średnie 57 mm Hg). Aby określić odwracalność nadciśnienia płucnego, zdecydowano o wykonaniu balonowego testu okluzyjnego. Przetętniczo poprzez PDA wprowadzono do pnia płucnego prowadnik ( $\varnothing$  0,014", długości 260 mm), poprzez który wprowadzono cewnik balonowy Bermana (*wedge*  $\varnothing$  4F). Balon wypełniono mieszaniną kontrastu i soli fizjologicznej, a następnie wycofano, zamykając w ten sposób PDA. Jednocześnie do tętnicy płucnej wprowadzono przezroczysty cewnik wieloczynnościowy w celu monitorowania ciśnienia. Po 10 minutach trwania próby ciśnienie w tętnicy płucnej zmniejszyło się do 44/13 mm Hg, z wartością średnią 24 mmHg, a ciśnienie systemowe wzrosło do 120/80 mmHg (pomiar nieinwazyjny). Dziecko zakwalifikowano do chirurgicznego podwiązania PDA. Przebieg pooperacyjny był niepowikłany.

### Dyskusja

W przypadku pacjentów ze złożonymi wrodzonymi wadami serca, często po licznych paliatywnych interwencjach kardiochirurgicznych podjęcie decyzji w sprawie kolejnej operacji może nasuwać wiele wątpliwości i problemów [2]. Nieprawidłowy rozdział krwi między krążeniem systemowym i płucnym powoduje wiele zmian morfologicznych w obrębie układu krążenia. Niektóre z tych zmian są odwracalne, inne zaś nie. W przypadku zmian utrwalonych wykonanie korekcji wady może nasilać niewydolność krążenia, a nawet bezpośrednio prowadzić do zgonu pacjenta. Wykonanie balonowego testu okluzyjnego w takich sytuacjach ułatwia podjęcie wła-

ściwej decyzji dotyczącej dalszego leczenia. Balonowa próba okluzyjna pewnych naczyń czy też połączeń sercowych wykonana podczas cewnikowania serca powoduje czasową zmianę ciśnień oraz saturacji krwi tlenem [3], imitując warunki, jakie by powstały po wykonaniu ewentualnego zabiegu kardiochirurgicznego lub przezskórnej ostatecznej okluzyji. Wystąpienie pozytywnych zmian hemodynamicznych jest bezpośrednim dowodem na to, że można bezpiecznie przeprowadzić zabieg operacyjny, a czasami równocześnie wykonać korekcję przezskórną. Niekiedy z różnych przyczyn, jak np. z powodu zbyt dużych rozmiarów ubytku, nie jest możliwe wykonanie testu podczas cewnikowania serca i w takich sytuacjach w niektórych ośrodkach wykonuje się testy okluzyjne tuż przed zabiegiem na sali operacyjnej [4].

Każdy z opisanych powyżej przypadków dotyczył zupełnie innego problemu. W przypadkach I i III mieliśmy do czynienia z nadmiernym napływem krwi do płuc przez dwa niezależne źródła — zespolenie typu Blalock-Taussig oraz zespolenie typu Glenna. W przypadku II zmniejszenie utlenowania krwi tętniczej było spowodowane ucieczką krwi przez fenestrację w homografcie. W przypadku IV, po zabiegu Fontany, na skutek różnicy ciśnień żylnych (systemowego i płucnego), doszło do otwarcia przetok żylny-żylnych w wątrobie, co spowodowało bardzo szybkie narastanie zespołu podkradania, a w następstwie — sinicy i objawów niewydolności układu krążenia [5]. Przepływ płucny uległ znacznemu zmniejszeniu. Aby sprawdzić, na ile możliwe jest jego zwiększenie, przed zamknięciem przetoki wykonano próbę okluzyjną. W przypadku V celem testu była ocena funkcji hipoplastycznej lewej komory po zwiększeniu napływu krwi wskutek zamknięcia ubytku międzyprzedsionkowego. W przypadku VI sprawdzono, czy w obciążonym nadmiarem krwi łożysku płucnym doszło już do nieodwracalnej przebudowy nadciśnieniowej tętnic płucnych, czy też jest to jeszcze odwracalne nadciśnienie przepływowe. We wszystkich próbach uzyskano pozytywny wynik, w związku z czym wszystkich pacjentów zakwalifikowano do dalszego leczenia.

### Wniosek

Czasowe zamknięcie nieprawidłowych połączeń naczyniowych imituje warunki, które wystąpiłyby po permanentnej okluzyji i pozwala podjąć decyzję dotyczącą postępowania terapeutycznego.

## Streszczenie

### **Balonowa próba okluzyjna u chorych ze złożonymi wadami wrodzonymi serca**

*U chorych po paliatywnych zabiegach operacyjnych z powodu złożonych wad wrodzonych serca często występują trudności związane z ostateczną kwalifikacją do dalszego leczenia. Podjęcie decyzji może ułatwić balonowa próba okluzyjna. Autorzy przedstawiają doświadczenia własne dotyczące tego typu prób u sześciorga pacjentów. (Folia Cardiol. 2002; 9: 163–167)*

### **balonowa próba okluzyjna, wada wrodzona serca**

## Piśmiennictwo

1. Masuda M., Kado H., Shiokawa Y., Fukae K., Susuki M., Murakami E. i wsp. Clinical results of the staged Fontan procedure in high-risk patients. *An. Thorac. Surg.* 1998; 65: 1721–1725.
2. Uchita S., Matsuo K., Ishida T. Total cavopulmonary connection for grown diminutive pulmonary artery after staged Blalock-Taussig shunt. *Jpn. J. Thorac.* 1998; 46: 1194–1199.
3. Bridges N., Lock J., Mayer J., Burnet J., Castaneda A.R. Cardiac catheterization and test occlusion of the interatrial communication after the fenestrated Fontan operation. *J. Am. Coll. Cardiol.* 1995; 25: 1712–1717.
4. Goh K., Sasajima T., Inaba M., Yamamoto H., Kawashima E., Kubo Y. Isolated right ventricular hypoplasia: intraoperative balloon occlusion test. *Ann. Thorac. Surg.* 1998; 65: 551–553.
5. Stumper O., Wright J., Sadiq M., De Giovanni J.V. Late systemic desaturation after total cavopulmonary shunt operations. *Br. Heart J.* 1995; 74: 282–286.

