

# Ostra zatorowość płucna u chorych kierowanych do wczesnego inwazyjnego leczenia ostrego zespołu wieńcowego

## Acute pulmonary embolism in patients referred for early invasive treatment of acute coronary syndrome

Jerzy Lewczuk, Bartosz Ludwik, Piotr Piszko, Tomasz Wysoczański,  
Janina Kowal, Katarzyna Sośnik i Krzysztof Wrabec

Oddział Kardiologii Wojewódzkiego Szpitala Specjalistycznego we Wrocławiu

### Abstract

**Background:** *Diagnosis of acute pulmonary embolism (APE) remains one of the greatest challenges because its clinical symptoms are neither sensitive nor specific. Diagnosis of acute coronary syndrome (ACS) is based on chest pain accompanied by electrocardiographic changes and/or troponin elevation. However, these symptoms may also be found in APE.*

**Material and methods:** *18 of 625 consecutive patients who were admitted to the local interventional catheterisation laboratory for primary invasive treatment of ACS, in whom coronary angiography was normal, or near normal. Pulmonary angiography was performed in 7 (30%) of those patients (mean age  $59.3 \pm 16.7$  years, range 28–78 years) with clinical suspicion of APE which was based, in addition to chest pain, on at least 2 other symptoms and/or risk factors (dyspnea, syncope, history of DVT, malignancy, recent surgery or prolonged immobilisation, obesity).*

**Results:** *APE was confirmed in each of 7 patients (Miller index  $9.7 \pm 3.3$ , range 6–15, mean pulmonary artery pressure  $24 \pm 5.2$  mm Hg, range 18–30 mm Hg, troponin level  $0.55 \pm 0.7$ , range 0–2.6 ng/ml, D-dimer level  $2901 \pm 2709$  ng/ml, range 286–7220 ng/ml). After applying the clinical, based on Wells et al., prediction rules, 6 of the 7 patients with APE were categorized as having a low clinical probability of APE (score < 2) while the D-dimer assay was normal in 2 of them.*

**Conclusion:** *APE may be found in a relatively numerous group of patients with normal coronary angiogram admitted for primary invasive treatment of ACS. However, clinical symptoms, a simple probability score and laboratory data offer little assistance in deciding whether to guide patients for pulmonary instead of coronary angiography. (Folia Cardiol. 2006; 13: 19–24)*  
**acute pulmonary embolism, acute coronary syndrome**

---

Adres do korespondencji: Dr hab. med. Jerzy Lewczuk  
Oddział Kardiologii  
Wojewódzki Szpital Specjalistyczny  
ul. Kamieńskiego 73a, 51–124 Wrocław  
tel./faks (0 71) 325 39 44, e-mail: lewczuk@wssk.wroc.pl  
Nadesłano: 24.06.2005 r.      Przyjęto do druku: 28.10.2005 r.

**Tabela 1.** Objawy i czynniki ryzyka żyłnej choroby zakrzepowo zatorowej u 7 chorych z rozpoznaniem ostrej zatorowości płucnej przyjętych do wczesnego leczenia inwazyjnego ostrego zespołu wieńcowego**Table 1.** Symptoms and risk factors for venous thromboembolism in 7 patients with acute pulmonary embolism admitted for early invasive treatment of acute coronary syndrome

Pacjent	Unieruchomienie	Duszność	Omdlenie	Zakrzepica żylna	Nowotwór	Zabieg	Otyłość	Ból w klatce piersiowej
J.W.	-	+	-	+	-	-	-	+
S.G.	+	+	-	-	-	-	+	+
L.K.	-	-	-	-	-	-	+	+
A.K.	-	+	-	-	-	-	-	+
Z.S.	-	+	-	+	+	+	-	+
A.W.	-	+	-	-	+	+	-	+
W.R.	-	+	+	-	-	-	-	+

## Wstęp

Rozpoznanie ostrego zespołu wieńcowego (ACS, *acute coronary syndrome*) wiąże się z poważnym rokowaniem. Wśród pacjentów, którzy przeżyją fazę przedszpitalną, 12% chorych z uniesieniem odcinka ST (STE-ACS) i 13% osób z ACS bez uniesienia odcinka ST (NSTEMI-ACS) umiera w ciągu następnych 12 miesięcy [1]. Postępowaniem z wyboru u osób z STE-ACS i z NSTEMI-ACS oraz z podwyższonym ryzykiem jest przeszczepowa interwencja wieńcowa [2]. Po wprowadzeniu całodobowych dyżurów hemodynamicznych wykonuje się ją u coraz większej liczby chorych. Niektórych z nich — z niedokrwienym bólem w klatce piersiowej, niedokrwienym charakterem zmian w EKG i podwyższonym stężeniem enzymów sercowych — powinno się kierować jednak nie na angiografię wieńcowa, lecz płucną.

## Materiał i metody

Badaniem objęto 7 chorych (4 mężczyźni, 3 kobiety, śr. 59 lat, zakres 28–78 lat) z potwierdzonym angiograficznie rozpoznaniem ostrej zatorowości płucnej (APE, *acute pulmonary embolism*). U 2 z nich rozpoznano wstępnie STE-ACS, u pozostałych NSTEMI-ACS. Stanowili oni 30% z 18 chorych, u których wynik koronarografii był prawidłowy lub prawie prawidłowy, spośród 625 kolejnych chorych z ACS skierowanych na ostry dyżur hemodynamiczny. U pozostałych 11 pacjentów z prawidłowymi lub nieistotnie zwężonymi naczyniami wieńcowymi ustalono następujące diagnozy: u 3 osób rozpoznano nerwicę wegetatywną, u 1 — zespół X, u 1 — mostek mięśniowy, u 1 — *perimyocarditis*, u 2 — zmiany zwyrodnieniowe kręgosłupa z zespołem bólo-

wym, u 2 — chorobę wrzodową dwunastnicy, a u 1 — schorzenie nowotworowe trzustki.

## Wyniki

Wśród 7 chorych z wstępnym rozpoznaniem ACS, u których zaobserwowano APE, stwierdzono następujące czynniki ryzyka choroby niedokrwiennej serca: ujemny wywiad rodzinny u wszystkich badanych, u 2 chorych mógł na nią wskazywać wywiad z przeszłości, 3 chorych miało nadciśnienie tętnicze, 2 — otyłość, 2 pacjentów paliło tytoń; w wywiadzie nie zanotowano cukrzycy i hiperlipidemii. U wszystkich chorych ból był spoczynkowy, zamostkowy, tylko 2 osoby podały, że także w przeszłości występował u nich zamostkowy ból wysiłkowy. Czynniki ryzyka APE przedstawiono w tabeli 1.

## Badania laboratoryjne

Wyniki badań laboratoryjnych u poszczególnych chorych zestawiono w tabeli 2. Stężenie troponiny wynosiło od 0 (u 3 chorych) do 2,06 ng/ml, a zbadane metodą turbidymetryczną stężenie D-dimerów — 286–7220 ng/ml (u 1 pacjenta poniżej 500 ng/ml). Ciśnienie parcjalne tlenu w krwi tętniczej (PaO<sub>2</sub>) wynosiło 49,6–77,2 mm Hg (norma: 75–100 mm Hg, u 6 chorych poniżej normy), a wysycenie krwi tętniczej tlenem (SO<sub>2</sub>) 85,1–95,1% (norma: 95–98%, 6 chorych poniżej normy).

## Badanie elektrokardiograficzne

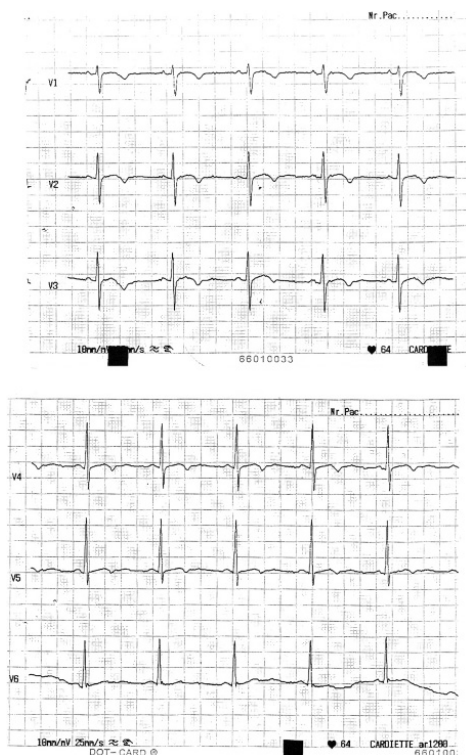
U 2 chorych stwierdzono uniesienie odcinka ST w odprowadzeniach przedsercowych i nad ścianą dolną, a u 2 osób deniwelacje ST w odprowadzeniach przedsercowych. Cechy przeciążenia prawej komory wystąpiły w postaci dekstrogramu, bloku prawej

**Tabela 2.** Wyniki badań laboratoryjnych i średniego ciśnienia w tętnicy płucnej u 7 chorych z rozpoznaniem ostrej zatorowości płucnej przyjętych do wczesnego leczenia inwazyjnego ostrego zespołu wieńcowego**Table 2.** Laboratory findings and mean pulmonary artery pressure in 7 patients with acute pulmonary embolism admitted for early invasive treatment of acute coronary syndrome

Pacjent	Wiek [lata]	Troponina [ng/ml]	D-dimery [ng/ml]	PaO <sub>2</sub> [mm Hg]	SO <sub>2</sub> [%]	MPAP [mm Hg]
J.W.	70	0	715	77,2	94,8	20
S.G.	78	0,29	4979	58,7	91,9	28
L.K.	63	0	847,3	71,1	95,1	28
A.K.	28	0	286	65	92,4	18
Z.S.	59	0,97	7220	64,1	93,4	30
A.W.	48	0,54	1479	56,7	88,4	20
W.R.	69	2,06	4790	49,6	85,1	30

MPAP (mean pulmonary arterial pressure) — średnie ciśnienie w tętnicy płucnej

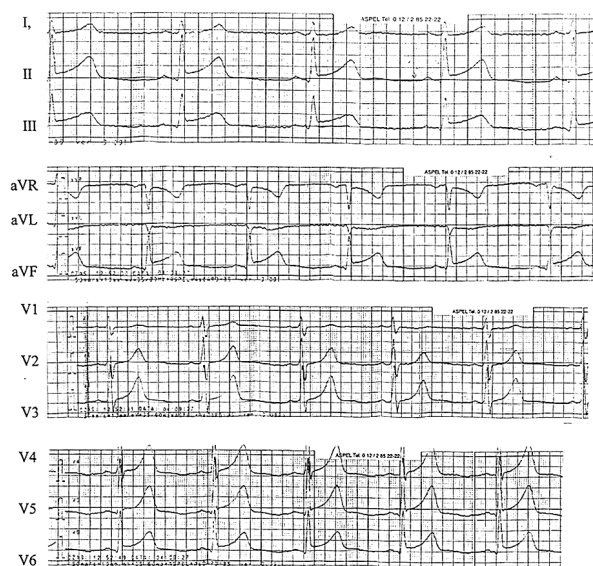
odnogi pęczka Hisa, zespołu S1-Q3, R > S w odprowadzeniu V1, dekstrogyrii, P-pulmonale i ujemnych załamków T w odprowadzeniach przedsercowych i nad ścianą dolną u 3 chorych. Przykłady elektrokardiogramów przedstawiono na rycinach 1 i 2.

**Rycina 1.** Pseudowieńcowy zapis EKG u 78-letniego chorego S.G. z potwierdzoną angiograficznie ostrą zatorowością płucną, skierowanego do wczesnego leczenia inwazyjnego ostrego zespołu wieńcowego

**Figure 1.** Pseudocoronary pattern of ECG in 78 years old patient SG, with angiographically confirmed acute pulmonary embolism, guided for early invasive treatment of acute coronary syndrome

### Badanie echokardiograficzne

U 1 z 7 chorych stwierdzono odcinkową dyskinęzę lewej komory; u wszystkich pacjentów frakcja wyrzutowa była prawidłowa i wynosiła 60–76%, końcoworozkurczowy wymiar lewej komory wynosił 43–58 mm (norma: 37–57 mm, u 1 chorego wymiar powyżej normy), natomiast końcoworozkurczowy wymiar prawej komory — 20–35 mm (u 4 chorych

**Rycina 2.** Badanie elektrokardiograficzne u 70-letniego chorego J.W. z potwierdzoną angiograficznie ostrą zatorowością płucną, skierowanego do wczesnego leczenia inwazyjnego ostrego zespołu wieńcowego z uniesieniem odcinka ST

**Figure 2.** Electrocardiogram of 70 years old patient JW, with angiographically confirmed acute pulmonary embolism, guided for early invasive treatment of STE-ACS

powyżej normy określonej jako 26 mm). Gradient ciśnienia przez zastawkę trójdzielną określono u wszystkich badanych i wynosił on 22–50 mm Hg (norma: do 30 mm Hg, u 1 chorego powyżej normy). U 4 osób stwierdzono przynajmniej jedną echokardiograficzną cechę przeciążenia prawej komory, czyli końcoworozkurczowy wymiar prawej komory powyżej 30 mm Hg, maksymalny gradient przez zastawkę trójdzielną powyżej 30 mm Hg i czas przyspieszenia przepływu przez tętnicę płucną poniżej 90 ms [3].

### **Badanie angiograficzne naczyń wieńcowych**

U 6 chorych stwierdzono prawidłowe naczynia wieńcowe, a u 1 pacjenta 30–40-procentowe zwężenie naczyń.

### **Badanie angiograficzne naczyń płucnych**

Wykonywano je z wkłucia przez żyłę odłokciową lub szyjną. Stosowano angiografię selektywną z pojedynczymi iniekcjami niskojonowego kontrastu do lewej i prawej tętnicy płucnej; angiogramy oceniano w dwóch projekcjach. Świeże zmiany zatorowe definiowano jako ubytki lub amputacje naczyń płucnych połączonych z regionalnym upośledzeniem przepływu. Angiografię płucną poprzedzono badaniem hemodynamicznym krążenia płucnego, w czasie którego mierzono ciśnienia płucne i pojemność wyrzutową serca. Obustronne świeże zmiany zatorowe stwierdzono u wszystkich chorych, wartości wskaźnika angiograficznego Millera wynosiły 6–15 pkt, a średnie ciśnienie w tętnicy płucnej — 18–30 mm Hg.

### **Punktacja klinicznego prawdopodobieństwa zatorowości płucnej**

Przeprowadzono ją na podstawie oceny Wells i wsp. [4]. Obejmuje ona kliniczne objawy zakrzepicy żyłnej (3 pkt), tętno powyżej 100/min (1,5 pkt), przynajmniej 3-dniowe unieruchomienie lub zabieg chirurgiczny w ciągu ostatnich 4 tygodni (1,5 pkt), przebyty incydent APE (1 pkt), krwioplucie (1 pkt), schorzenie nowotworowe (1 pkt) i prawdopodobieństwo APE przynajmniej tak samo możliwe jak choroby alternatywnej (3 pkt).

## **Dyskusja**

Ból w klatce piersiowej, który jest podstawowym objawem ACS, może występować u 65% chorych z ostrą zatorowością płucną [5]. Charakter bólu w klatce piersiowej w APE jest zróżnicowany i zależy od pochodzenia może być opłucnowy przy embolizacji obwodowej, ale także niedokrwienny. Ten drugi rodzaj spoczynkowego bólu wystąpił

u wszystkich chorych (u 5 po raz pierwszy), tylko u 2 osób w przeszłości zanotowano wysiłkowe bóle w klatce piersiowej. Charakterystyczne, że u żadnego z pacjentów nie stwierdzono obciążenia rodzinnego chorobą niedokrwienną serca, a nabyte czynniki jej ryzyka były nieliczne, łącznie z otyłością, która jest najczęściej występującym nabytym czynnikiem ryzyka żyłnej choroby zakrzepowo-zatorowej [6]. W wywiadzie można było zaobserwować objawy i czynniki ryzyka APE, takie jak duszność, omdlenie, przebyty incydent zakrzepicy żyłnej, nieodległe zabiegi chirurgiczne, unieruchomienia oraz schorzenia nowotworowe (tab. 2). Wywiad i badanie przedmiotowe przy przyjęciu odgrywają istotną rolę we wczesnym wykluczeniu podejrzenia APE i pozwalają uniknąć kierowania chorych na czasochłonne, kosztowne i inwazyjne badania diagnostyczne. Są one podstawą oceny klinicznego prawdopodobieństwa APE, wspomaganego przez oznaczenie stężenia D-dimerów. Obecnie najbardziej rozpowszechnioną metodą jest przedstawiona powyżej kliniczna ocena podana przez Wells i wsp. [4]. Pozwala ona wśród chorych z podejrzeniem APE zidentyfikować osoby z niskim ryzykiem ostrej zatorowości płucnej, a spośród nich wykluczyć APE w przypadku prawidłowego stężenia D-dimerów [7]. U pacjentów badanych przez autorów niniejszej pracy punktacja wynosiła w przypadku 5 osób — 0, u 1 chorego — 2,5, u 1 pacjenta — 3,5, klasyfikując aż 5 chorych w grupie z niskim prawdopodobieństwem klinicznym APE, czyli poniżej 2 punktów.

Pierwszym dodatkowym badaniem wykonywanym u chorego z bólem w klatce piersiowej jest elektrokardiogram. Prawidłowy elektrokardiogram, który stwierdzono w niniejszym badaniu u 1 chorego, nie pozwala wykluczyć nie tylko ACS, lecz także APE, którą stwierdza się nawet w 25–36% przypadków [8, 9]. Natomiast obecność elektrokardiograficznych cech przeciążenia prawej komory, mimo stosunkowo niskiej swoistości i czułości, ma pomocnicze znaczenie w rozpoznaniu ostrej zatorowości płucnej. Ich obecność w elektrokardiogramie w dużym stopniu zależy jednak od zmian hemodynamicznych towarzyszących APE, więc można spodziewać się ich wystąpienia przede wszystkim w masywnej postaci tego schorzenia. Jednak u żadnego z opisywanych pacjentów nie zanotowano masywnej APE, natomiast 4 z nich można było zakwalifikować do submasywnej APE na podstawie stwierdzenia przynajmniej 1 cechy przeciążenia prawej komory w badaniu USG serca, a pozostałych 3 do niemasywnej ostrej zatorowości płucnej. Z opisu materiału pacjentów wynika, że zaledwie u 3 chorych stwierdzono pojedyncze cechy przeciążenia prawej

komory, w tym u 2 osób opisywany już wielokrotnie w APE zespół pseudowieńcowy w postaci ujemnych załamków T w odprowadzeniach przedsercowych i nad ścianą dolną (ryc. 1), będący przyczyną pomyłek diagnostycznych i w konsekwencji powodem wieloletniego leczenia osób z zatorowością płucną z powodu choroby wieńcowej [10]. U 4 chorych zmiany elektrokardiograficzne były jednak niedokrwienne, u 2 istotne, bo przekraczające 0,1 mV deniwelacje odcinka ST, a u 2 innych w odprowadzeniach przedsercowych i kończynowych stwierdzono uniesienie odcinka ST (ryc. 2). Takie zmiany opisywano już w elektrokardiogramach chorych z ostrą zatorowością płucną [11, 12], jednak u pacjentów z niedokrwiennym bólem w klatce piersiowej wskazywały przede wszystkim na ACS, tym bardziej, że u 4 z nich stężenia troponiny były podwyższone.

Wszystkich opisanych pacjentów skierowano z rozpoznaniem ACS do pracowni hemodynamicznej, gdzie jednak w koronarografii nie wykazano żadnych zmian w naczyniach wieńcowych (u 6 chorych) lub zmiany były nieistotne hemodynamicznie (1 osoba). Dopiero wynik koronarografii spowodował potrzebę rozpatrywania innych sercowych, ale niewieńcowych oraz pozasercowych przyczyn bólu w klatce piersiowej, z których jednak większość (nie APE) można było wykluczyć na podstawie współistnienia bólu o charakterze niedokrwiennym, zmian w EKG i/lub podwyższonego stężenia troponiny we krwi. W ukierunkowaniu podejrzenia na APE był pomocny przede wszystkim wywiad; mimo ograniczonego wywiadu w kierunku nabytych i wrodzonych czynników ryzyka choroby niedokrwienej serca u każdego chorego występowały przynajmniej 2 (poza bólem w klatce piersiowej) z wyżej wymienionych objawów lub czynniki ryzyka ostrej zatorowości płucnej. Było to podstawą do wykonania prostych badań laboratoryjnych i echokardiograficznych. W badaniu gazometrycznym stwierdzono u wszystkich badanych, z wyjątkiem 1 chorego, obniżenie saturacji krwi tętniczej tlenem, a stężenie D-dimerów było podwyższone u 6 osób. W badaniu echokardiograficznym u 6 z 7 chorych nie wykazano cech odcinkowego upośledzenia kurczliwości, natomiast u 4 pacjentów — przynajmniej

1 cechę przeciążenia prawej komory. Ostatecznie u wszystkich chorych zdecydowano o wykonaniu angiografii płucnej, w której w każdym przypadku stwierdzono ostre zmiany zatorowe w naczyniach płucnych, także u 1 chorego z prawidłowym stężeniem D-dimerów z grupy niskiego klinicznego prawdopodobieństwa APE według oceny Wells i wsp.

Rozpoznanie APE należy do większych wyzwań klinicznych z powodu nieswoistej symptomatologii sugerującej często inne rozpoznania. Potwierdza to opis powyższych 7 przypadków pacjentów skierowanych do wczesnej przezskórnej interwencji wieńcowej z rozpoznaniem ostrego zespołu wieńcowego. U chorych postawiono ostatecznie właściwą diagnozę APE, jednak dopiero po wykonaniu koronarografii. Analiza procesu diagnostycznego sugeruje zbyt niską czułość i w konsekwencji nieprzydatność klinicznej oceny prawdopodobieństwa schorzenia według Wellsa i wsp. w tej szczególnej grupie chorych, a także niewystarczającą czułość zastosowanego testu D-dimerów. Nie umniejsza to jednak roli wywiadu. Wobec niemożności zróżnicowania między ACS i APE na podstawie charakteru bólu, EKG i podwyższenia stężenia troponiny, dobrze zebrany wywiad pozwolił na właściwe ukierunkowanie badań dodatkowych i ostateczne rozpoznanie choroby.

## Wnioski

Powstanie w kraju licznych ośrodków pełniących całodobowe dyżury hemodynamiczne pozwoliło znacznie zwiększyć liczbę kierowanych tam chorych z ACS, aby jak najwcześniej rozpocząć leczenie inwazyjne. Celem niniejszej pracy było wskazanie, że to rozpoznanie może obejmować pacjentów z ostrą zatorowością płucną. Chociaż rozpoznanie APE przed wysłaniem pacjenta do pracowni hemodynamicznej wydaje się bardzo trudne, należy liczyć się z koniecznością uwzględnienia podejrzenia APE w razie jej prawidłowego lub prawie prawidłowego wyniku. W niniejszej pracy pacjenci z APE stanowili aż 30% osób z prawidłowymi naczyniami wieńcowymi, a strategia wczesnego postępowania inwazyjnego w ACS paradoksalnie pozwoliła zwiększyć rozpoznawalność ostrej zatorowości płucnej.

## Streszczenie

**Wstęp:** *Rozpoznanie ostrej zatorowości płucnej (APE) jest dużym wyzwaniem klinicznym, ponieważ jej objawy nie są czule i swoiste. Ból w klatce piersiowej połączony z niedokrwiennymi zmianami w EKG i/lub podwyższonym stężeniem troponiny we krwi stanowi podstawę rozpoznania ostrego zespołu wieńcowego (ACS), jednak objawy te występują także w APE.*

**Materiał i metody:** *Badaniem objęto 18 osób spośród 625 kolejnych chorych z ACS skierowanych do wczesnego inwazyjnego leczenia, u których wynik koronarografii był prawidłowy lub prawie prawidłowy. Angiografię płucną wykonano u 7 pacjentów (30%) z klinicznym podejrzeniem APE opartym, poza bólem w klatce piersiowej, na przynajmniej 2 innych objawach lub czynnikach ryzyka APE (duszność, omdlenie, przebyta zakrzepicy żylna, schorzenie nowotworowe, operacja, przedłużone unieruchomienie, otyłość).*

**Wyniki:** *Potwierdzono APE u wszystkich 7 chorych (wskaźnik Millera:  $9,7 \pm 3,3$ , zakres: 6–15, średnie ciśnienie w tętnicy płucnej:  $24 \pm 5,2$  mm Hg, zakres: 18–30 mm Hg, stężenie troponiny:  $0,55 \pm 0,7$ , zakres: 0–2,6 ng/ml, stężenie D-dimerów:  $2901 \pm 2709$  ng/l, zakres: 286–7220 ng/ml). Poddając pacjentów ocenie klinicznego prawdopodobieństwa według Wells i wsp., 6 z nich uzyskało wynik poniżej 2 pkt (niskie prawdopodobieństwo APE), a u 2 osób wynik testu D-dimerów był prawidłowy.*

**Wnioski:** *Ostrą zatorowość płucną można stwierdzić u znacznej części chorych z prawidłowymi naczyniami wieńcowymi skierowanymi z rozpoznaniem ACS do wczesnego leczenia inwazyjnego. Jednak kliniczne objawy, prosty wskaźnik prawdopodobieństwa APE i dane laboratoryjne są zbyt mało użyteczne, aby podejrzewać APE jeszcze przed wykonaniem angiografii wieńcowej.* (Folia Cardiol. 2006; 13: 19–24)

**ostra zatorowość płucna, ostry zespół wieńcowy**

## Piśmiennictwo

1. Eagle K.A., Goodman S.G., Avezum A. i wsp. Practice variation and missed opportunities for reperfusion in ST-segment-elevation myocardial infarction: findings from the global registry of acute coronary events (GRACE). *Lancet* 2002; 359: 373–377.
2. Keeley E.C., Baura J.A., Grines C.I. Primary angioplasty versus intravenous fibrinolytic therapy for acute myocardial infarction: a quantitative review of 23 randomized trials. *Lancet* 2003; 361: 13–20.
3. Griffoni S., Olivotto I., Cecchini P. i wsp. Short term clinical outcome of patients with acute pulmonary embolism, normal blood pressure, and echocardiographic right ventricular dysfunction. *Circulation* 2000; 101: 2817–2822.
4. Wells P.S., Ginsberg J.S., Anderson D.R. i wsp. Use of a clinical model for safe management of patients with suspected pulmonary embolism. *Ann. Intern. Med.* 1998; 129: 997–1005.
5. Anderson F.A.Jr., Wheeler H.B., Goldberg R.J. i wsp. A population-based perspective of the hospital incidence and case fatality rates of deep vein thrombosis and pulmonary embolism. *Arch. Intern. Med.* 1991; 151: 933.
6. Anderson F.A., Spencer F.A. Risk factors for venous thromboembolism. *Circulation* 2003; 107: I-9–I-16.
7. Wells P.S., Anderson D.R., Rodger M. i wsp. Derivation of a simple clinical model to categorize patients probability of pulmonary embolism: increasing the models utility with the SimpliRed D-dimmer. *Thromb. Haemost.* 2000; 83: 416–420.
8. Manganelli D., Palla A., Donnamaria V., Giuntini C. Clinical features of pulmonary embolism. *Chest* 1995; 107: 25S–32S.
9. Sreeram N., Cheriex E.C., Smeets J.L.R.M., Gorgets A.P., Wellens H.J.J. Value of the 12 lead electrocardiogram at hospital admission in the diagnosis of pulmonary embolism. *Am. J. Cardiol.* 1994; 73: 298–303.
10. Lewczuk J., Guziewicz M., Piszko P. i wsp. Zatorowość płucna fałszywie rozpoznana i leczona jako choroba niedokrwienności serca, konsekwencje kliniczne. *Kardiol. Pol.* 2000; 52: 464–468.
11. Petruzzelli S., Palla A., Pieraccini F., Donnamaria V., Giuntini C. Routine electrocardiography in screening for pulmonary embolism. *Respiration* 1986; 50: 233–243.
12. McLarin C.W., Latting C.A., Walter P.E. i wsp. Pseudoanterior myocardial infarction as a manifestation of severe pulmonary embolism. *J. Med. Assoc. Ga.* 1981; 70: 649–653.