

## Masywne zwapnienie koniuszka lewej komory jako powikłanie po zawale serca

Massive apex calcification of the left ventricle as a complication  
after myocardial infarction

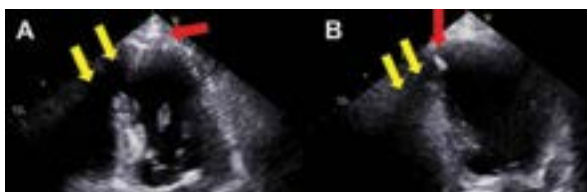Błażej Michalski, Karolina Kupczyńska, Ewa Szymczyk, Jan Zbigniew Peruga,  
Piotr Lipiec, Jarosław D. Kasprzak

Katedra i Klinika Kardiologii Uniwersytetu Medycznego w Łodzi

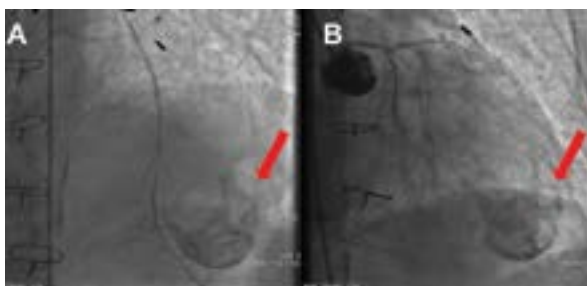
Tętniak pozawałowy lewej komory (LV) jest klasycznym powikłaniem pełnościennego zawału serca (MI), niekiedy o nietypowych cechach morfologicznych.

Pacjent w wieku 83 lat został przyjęty do kliniki kardiologii z powodu nasilających się od 3 dni dolegliwości stenokardialnych. W wywiadzie stwierdzono przebyty przed 30 laty MI, stan po operacji pomostowania aortalno-wieńcowego (CABG) przed 24 laty, napadowe migotanie przedsionków, niewydolność krążenia w III klasie według NYHA oraz przebyty niedokrwienny udar mózgu z prawostronnym niedowładem połowicznym i afazją motoryczną. W badaniu przedmiotowym stwierdzono trzeszczenia u podstawy obu płuc, miernie nasilone obrzęki kończyn dolnych i ciśnienie tętnicze 140/85 mm Hg. Badania laboratoryjne wykazały podwyższone stężenia: troponiny I do 0,775 ng/ml (norma < 0,10 mg/ml), frakcji sercowej kinazy kreatynowej (CK-MB) do 41,14 ng/ml (norma 0,00–6,73), N-końcowego propeptydu natriuretycznego typu B (NT-proBNP) do 8748 pg/ml (norma 0–125), białka C-reaktywnego. W zapisie EKG przy przyjęciu zarejestrowano miarowy rytm zatokowy z częstością 55/min, blok przedsionkowo-komorowy I\*, zespoły QS w odprowadzeniach V1–V3 i ujemne załamki T w odprowadzeniach II, III i V4–V6. W badaniu echokardiograficznym (ECHO) stwierdzono pozawałową dysfunkcję skurczową LV z frakcją wyrzutową 37% i rozległe zaburzenia kurczliwości w postaci dyskinezy poszerzonej tętniakowato 1/3 koniuszkowej LV, akinezy ściany dolnej i podstawnego segmentu przegrody. Wysznięto podejrzenie zwapnień koniuszka LV z rozległym cieniem akustycznym (ryc. 1). Analiza funkcji rozkurczowej wykazała dysfunkcję 2. stopnia (E/A 1,2, E/E' 9, LAVI 42 ml/m<sup>2</sup>, TRV 3,7 m/s), bez cech konstrykcji, z podwyższonym gradientem wstecznym przez zastawkę trójdzielną (szacowane SPAP 56 mmHg). W koronarografii uwidoczniło się drożne pomosty (lewa tętnica piersiowa wewnętrzna do gałęzi przedniej zstępującej i żyłne do pierwszej gałęzi marginalnej i diagonalnej), krytyczne zwężenie pnia lewej tętnicy wieńcowej, istotne zwężenie gałęzi przedniej zstępującej i gałęzi okalającej z dalszymi amputacjami oraz amputację tuż za ujściem prawej tętnicy wieńcowej – podjęto decyzję o leczeniu farmakologicznym. Podczas fluoroskopii uwagę zwracały masywne lite zwapnienia w kształcie czaszy obejmującej cały koniuszek LV (ryc. 2). W przypadku tego pacjenta tętniakowe poszerzenie zwapniałego koniuszka LV o obniżonej kurczliwości i przebyty udar niedokrwienny ośrodkowego układu nerwowego stanowią istotny czynnik ryzyka zatorowości sercopolodnej. Ryzyko powstania skrzepliny w LV u tego pacjenta wynosi 13,7% w porównaniu z 0,3% u pacjentów z odcinkowymi zaburzeniami kurczliwości, frakcją wyrzutową przekraczającą 40% i bez tętniaka LV. U chorego włączono leczenie przeciwkrwotoczne ze względu na rozpoznanie zawału serca bez uniesienia odcinka ST (NSTEMI) i udaru mózgu oraz przeciwkrzepliwę z uwagi na napady migotania przedsionków.

Masywne zwapnienie tętniaka LV jest nieczęsto współcześnie spotykanym powikłaniem MI pogarszającym warunki obrazowania ECHO (cienie akustyczne zwapnień – niemożliwa np. ocena odkształcenia) z projekcji koniuszkowych i wymagającym różnicowania między innymi z zaciskającym zapaleniem osierdzia; możliwy jest związek z perikardiotomią podczas CABG.



Rycina 1A, B. Badanie echokardiograficzne, czerwone strzałki wskazują zwapnienia w koniuszku lewej komory, a żółte strzałki – cień akustyczny wynikający z masywnych zwapnień: A. Projekcja koniuszkowa 4-jamowa; B. Projekcja koniuszkowa 2-jamowa



Rycina 2A, B. Obraz fluoroskopii, strzałka wskazuje masywne zwapnienia w koniuszku lewej komory: A. Widoczna drożna lewa tętnica piersiowa wewnętrzna (LIMA) do gałęzi przedniej zstępującej; B. Widoczna amputacja natywnego odcinka gałęzi przedniej zstępującej

Adres do korespondencji: dr n. med. Błażej Michalski, Klinika Kardiologii, Katedra Kardiologii, Uniwersytet Medyczny w Łodzi, Wojewódzki Szpital Specjalistyczny im. W. Biegańskiego, ul. Kniaziewiczza 1/5, 91-347 Łódź, e-mail: bwmichalski@op.pl