

# Przypadkowo wykryte napadowe migotanie przedsionków

## Incidentally discovered paroxysmal atrial fibrillation

Magdalena Kumor, Piotr Hoffman

Klinika Wad Wrodzonych Serca Instytut Kardiologii w Warszawie

### Streszczenie

W pracy opisano przypadek bezobjawowego, napadowego, wykrytego przypadkowo migotania przedsionków u młodego dorosłego.

Słowa kluczowe: migotanie przedsionków, wielodobowe monitorowanie EKG

Folia Cardiologica 2015; 10, supl. C: 27–30

### Wstęp

Migotanie przedsionków (AF, *atrial fibrillation*) jest najczęściej występującą, mogącą mieć negatywne skutki kliniczne arytmia w dorosłej populacji. W połączeniu z nadciśnieniem tętniczym i niewydolnością serca AF zwiększa ryzyko udaru mózgu. Leczenie obejmuje zapobieganie powikłaniom zatorowym w zależności od ryzyka u danego pacjenta oraz kontrolę częstości rytmu lub przywrócenie i utrzymanie rytmu zatokowego.

### Opis przypadku

U 31-letniego informatyka wykonano 7-dniowe monitorowanie elektrokardiogramu (EKG) w ramach programu naukowego testującego nowy tryb urządzenia do stałego telemonitoringu. W 5. dobie badania w godzinach nocnych wystąpiły napady AF trwające około 2 godzin. W 2., 3., 4. i 5. dobie nagrania wystąpiła ekstrasystolia nadkomorowa pojedyncza i złożona (ryc. 1–4), w pozostałych dniach zaburzenia rytmu nie wystąpiły. Częstość rytmu w trakcie napadów wynosiła do 106/min. Wszystkie arytmie były bezobjawowe. W 12-odprowadzeniowym EKG nie było istotnych patologii, nie wystąpiły żadne arytmie, podobnie nie stwierdzono ich w 12-odprowadzeniowym EKG metodą Holtera (ryc. 5).

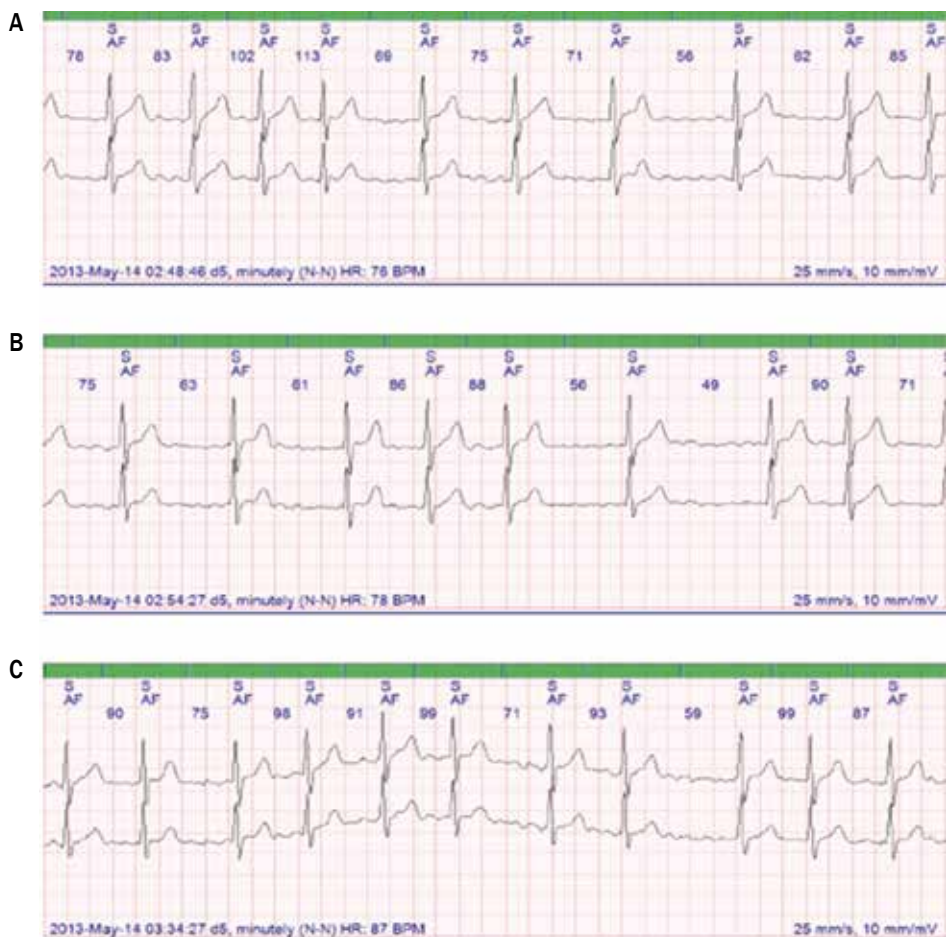
U pacjenta nie występowały choroby wewnętrzne, wykluczono nadczynność tarczycy, w wywiadzie negował stosowanie używek czy infekcje. Po 2 miesiącach pacjenta poddano kolejnemu 14-dniowemu monitorowaniu, w którym ponownie rejestrowano epizody AF – w sumie około 2 godzin w 5. i 8. dobie nagrania. Epizody arytmii nadkomorowych były szybsze niż w poprzednich rejestracjach – do około 140/min. Pacjent nadal nie wykazywał objawów. Rozpoznano idiopatyczne napadowe AF.

W trakcie diagnostyki wykonano również przezklatkowe badanie echokardiograficzne. Uwidoczniono prawidłowy obraz oraz funkcję serca; jedyną drobną patologią był mały tętniak przegrody międzyprzedsionkowej, bez cech przecieku. Tętniak przegrody przemieszczał się z prawa na lewo; w badaniu przezklatkowym nie rejestrowano przecieku. W trakcie próby wysiłkowej potwierdzono dobrą wydolność wysiłkową, prawidłową reakcję ciśnienia tętniczego, bez arytmii. Według skali CHA<sub>2</sub>DS<sub>2</sub>-VASc pacjent nie miał wskazań do leczenia przeciwkrzepliwego. Wobec braku objawów nie podejmowano również decyzji o ablacji.

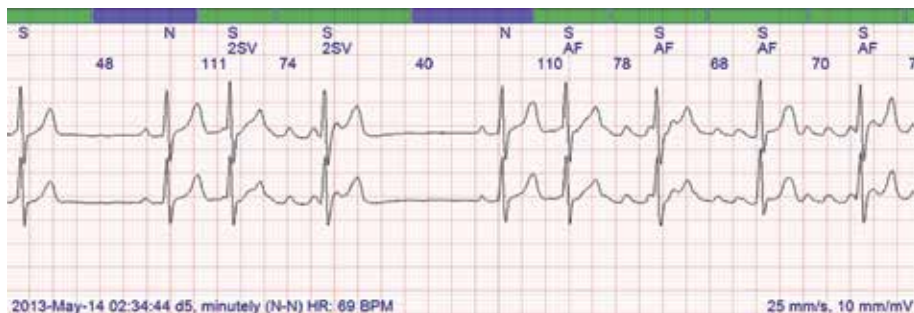
Po roku wykonano badania kontrolne, w których ponownie w 7-dniowej rejestracji, w 2. i 3. dobie, w godzinach wieczornych wystąpiły epizody AF (trwające w sumie ok. 2 h) (ryc. 6, 7) i złożona ekstrasystolia nadkomorowa. W badaniu echokardiograficznym obserwowano stabilny obraz, bez powiększenia przedsionków. Pacjent pozostaje pod obserwacją.

Start time	Total		Rate		Ventricular							Supraventricular					
	Time	Beats	HR	Brady	Total	Single	Couplet		Triplet	VT	(A)IVR	Total	Single	Couplet		SVR	Afb/AFL
							Episodes	Fastest						Episodes	Fastest		
10:40	5h 10m	24945	105	-	-	-	-	-	-	-	-	1	1	-	-	-	-
Day 1			82	-	-	-	-	-	-	-	-	-	-	-	-	-	-
			58	-	-	-	-	-	-	-	-	-	-	-	-	-	-
Day 2	23h 40m	109466	107	-	-	-	-	-	-	-	589	282	65	12	8	0h 1m	0.10 %
			76	-	-	-	-	-	-	-	-	-	112 BPM	110 BPM	113 BPM	5	67
			56	-	-	-	-	-	-	-	-	-	-	-	-	-	-
Day 3	23h 31m	105678	123	-	-	-	-	-	-	-	1165	905	81	1	2	< 1m	0.05 %
			77	-	-	-	-	-	-	-	-	-	118 BPM	107 BPM	106 BPM	4	18
			58	-	-	-	-	-	-	-	-	-	-	-	-	-	-
Day 4	23h 36m	107428	136	-	-	-	-	-	-	-	1	1	-	-	-	-	-
			76	-	-	-	-	-	-	-	-	-	-	-	-	-	-
			59	-	-	-	-	-	-	-	-	-	-	-	-	-	-
Day 5	23h 33m	106467	127	< 1m	2	-	1	-	-	-	14910	2462	107	30	23	2h 38m	11.0 %
			75	<0.01%	-	-	174 BPM	-	-	-	-	-	148 BPM	115 BPM	164 BPM	7	1216
			58	-	-	-	-	-	-	-	-	-	-	-	-	-	-
Day 6	23h 41m	107003	121	-	-	-	-	-	-	-	3	3	-	-	-	-	-
			77	-	-	-	-	-	-	-	-	-	-	-	-	-	-
			58	-	-	-	-	-	-	-	-	-	-	-	-	-	-
Day 7	23h 40m	115552	149	-	-	-	-	-	-	-	-	-	-	-	-	-	-
			83	-	-	-	-	-	-	-	-	-	-	-	-	-	-
			58	-	-	-	-	-	-	-	-	-	-	-	-	-	-
Day 8	23h 36m	113297	136	-	-	-	-	-	-	-	5	5	-	-	-	-	-
			80	-	-	-	-	-	-	-	-	-	-	-	-	-	-
			64	-	-	-	-	-	-	-	-	-	-	-	-	-	-
Day 9	0h 11m	826	83	-	-	-	-	-	-	-	-	-	-	-	-	-	-
			81	-	-	-	-	-	-	-	-	-	-	-	-	-	-
			79	-	-	-	-	-	-	-	-	-	-	-	-	-	-

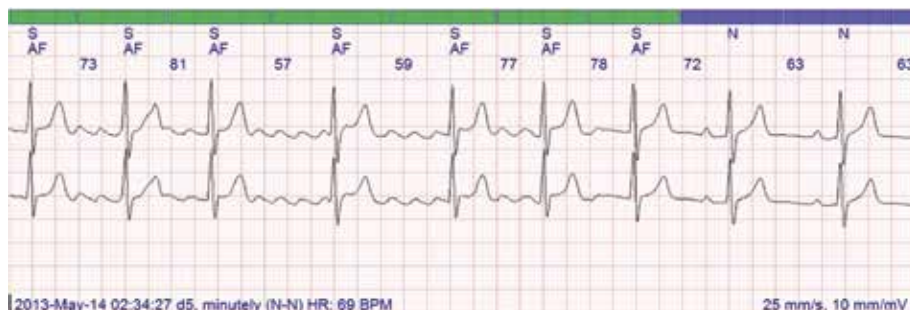
Rycina 1. Dobowy rozkład arytmii w monitorowaniu 7-dniowym



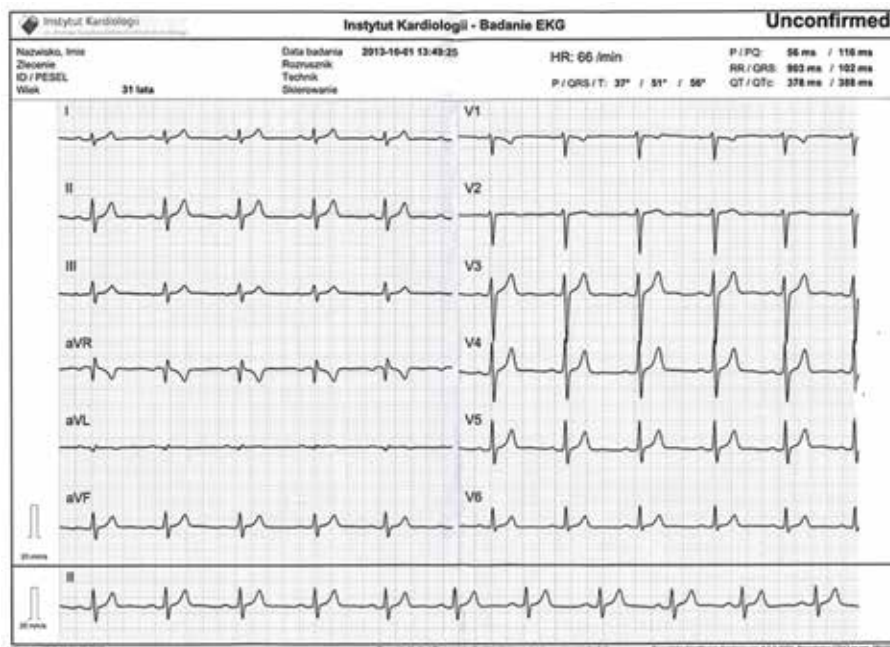
Rycina 2A-C. Migotanie przedsionków rejestrowane w godzinach nocnych



Rycina 3. Początek arytmii



Rycina 4. Koniec migotania przedsionków

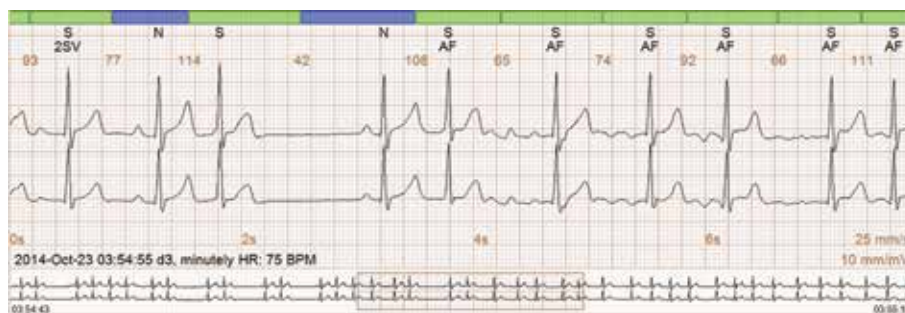

Rycina 5. Zapis 12-odprowadzeniowego elektrokardiogramu

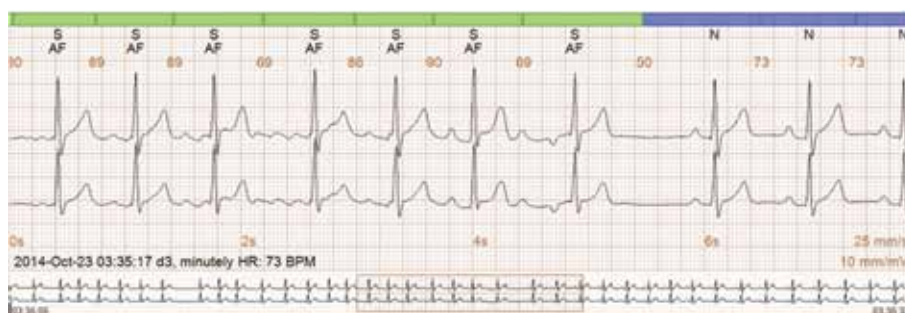## Omówienie

W populacji osób poniżej 40. roku życia AF jest dość rzadkie (< 0,1%); jego częstość wzrasta do około 20% po 80. roku życia. Postępowanie w objawowym AF jest dość dobrze udokumentowane w piśmiennictwie, choć nie wykazano przewagi strategii utrzymania rytmu zatokowego

na kontrolą częstości rytmu w zmniejszeniu śmiertelności. Leczenie napadowego AF to z jednej strony zapobieganie powikłaniom udarowym, a z drugiej – leczenie objawów oraz zapobieganie progresji choroby prowadzącej do remodelingu przedsionków i utrwalenia arytmii [1]. Czynniki ryzyka wystąpienia AF to ogólnie uznane: niewydolność serca, choroby strukturalne serca (w tym wady serca), nadciśnienie



Rycina 6. Początek migotania przedsionków po rocznej obserwacji



Rycina 7. Koniec migotania przedsionków

tętnicze, wiek, predyspozycja genetyczna, nadczynność tarczycy. Czynniki ryzyka izolowanego AF występującego poniżej 60. roku życia są słabiej udokumentowane. Rozważano wpływ używek (alkoholu, marihuany, palenia tytoniu), masy ciała, cech osobowości, aktywności fizycznej [2–5]. Żadnego z powyższych czynników ryzyka nie stwierdzono u opisywanego pacjenta. W opisywanym przypadku trudno znaleźć przyczynę arytmii; słabe powiązanie może wskazywać na tętniak przegrody międzyprzedsionkowej.

Nie ma danych w zaleceniach dotyczących młodych pacjentów bez objawów wskazujących, że farmakologiczne leczenie AF metodami inwazyjnymi wpływa na śmiertelność,

także ryzyko udaru nie zmienia się w zależności od przyjętej strategii leczenia. Młodzi pacjenci bez objawów nie byli objęci badaniami klinicznymi [6].

Wobec braku objawów klinicznych, uznając, że ryzyko okołozabiegowe przewyższa spodziewane korzyści, nie kierowano pacjenta na ablację. Pozostaje on pod obserwacją; w momencie pojawienia się objawów zostanie skierowany na zabieg ablacji.

### Konflikt interesów

Autorzy deklarują brak konfliktu interesów.

### Abstract

The case report of paroxysmal, silent, incidentally diagnosed atrial fibrillation in young adult.

Słowa kluczowe: paroxysmal atrial fibrillation, long term ECG monitoring

Folia Cardiologica 2015; 10, supl. C: 27–30

### Piśmiennictwo

1. Van Wagoner D. Electrophysiological remodeling in human atrial fibrillation. *Pacing Clin. Electrophysiol.* 2003; 26 (7 Pt 2): 1572–1575.
2. Nabauer M., Gerth A., Limbourg T. i wsp. The Registry of the German Competence Network on Atrial Fibrillation: patient characteristics and initial management. *Europace* 2009; 11: 423–434.
3. Weijts B., Pisters R., Nieuwlaar R. i wsp. Idiopathic atrial fibrillation revisited in a large longitudinal clinical cohort. *Europace* 2012; 14: 184–190.
4. Korantzopoulos P., Liu T., Papaioannides D., Li G., Goudevenos J.A. Atrial fibrillation and marijuana smoking. *Int. J. Clin. Pract.* 2008; 62: 308–313.
5. Ofman P., Khawaja O., Rahilly-Tierney C.R. i wsp. Regular physical activity and risk of atrial fibrillation: a systematic review and meta-analysis. *Circ. Arrhythm. Electrophysiol.* 2013; 6: 252–256.
6. Wasmer K., Breithardt G., Eckardt L. The young patient with asymptomatic atrial fibrillation: what is the evidence to leave the arrhythmia untreated? *Eur. Heart J.* 2014; 35: 1439–1447.