

## Nieinwazyjna diagnostyka choroby niedokrwiennej serca – którą opcję diagnostyczną wybrać?

Non-invasive diagnostics of ischaemic heart disease – which option to choose?

Gabriela Parol<sup>1</sup>, Małgorzata Kobylecka<sup>2</sup>, Leopold Bakoń<sup>3</sup>

<sup>1</sup>I Katedra i Klinika Kardiologii Warszawskiego Uniwersytetu Medycznego

<sup>2</sup>Zakład Medycyny Nuklearnej Warszawskiego Uniwersytetu Medycznego

<sup>3</sup>II Zakład Radiologii Klinicznej Warszawskiego Uniwersytetu Medycznego

### Streszczenie

Nieinwazyjne badania oceniające niedokrwienie mięśnia sercowego lub anatomie tętnic wieńcowych mają szerokie zastosowanie w diagnostyce choroby wieńcowej. Aktualnie zwraca się dużą uwagę na kliniczną ocenę prawdopodobieństwa jej wystąpienia przed wyborem dalszej strategii postępowania. Zakłada się, że u pacjentów z niskim prawdopodobieństwem wystąpienia choroby przed testem (PTP < 15%) nie występują istotne zwężenia w tętnicach wieńcowych i można odstąpić od dalszej diagnostyki. Z kolei u pacjentów z wysokim PTP (> 85%) prawdopodobieństwo wystąpienia choroby wieńcowej z istotnymi zmianami w tętnicach nasierdziowych jest tak wysokie, że zaleca się u nich od razu przeprowadzenie diagnostyki inwazyjnej i ewentualnie rewaskularyzację. Nieinwazyjne badania (test wysiłkowy, badania SPECT, PET, MRI, MSCT) mają zastosowanie przede wszystkim u pacjentów z pośrednim ryzykiem wystąpienia choroby wieńcowej (15–85%) w celu identyfikacji chorych, którzy potencjalnie mogą odnieść korzyść z diagnostyki inwazyjnej i rewaskularyzacji, oraz w celu stratyfikacji ryzyka wystąpienia przyszłych incydentów sercowo-naczyniowych.

Słowa kluczowe: stabilna choroba wieńcowa, prawdopodobieństwo wystąpienia choroby przed testem, nieinwazyjne badania obciążeniowe

(Folia Cardiologica 2014; 9, 2: 197–204)

### Wstęp

Obecnie lekarze dysponują dużym spektrum nieinwazyjnych metod diagnostycznych służących do oceny niedokrwienia mięśnia sercowego lub anatomii tętnic wieńcowych. Klasyczna elektrokardiograficzna próba wysiłkowa w pewnych przypadkach traci coraz bardziej na znaczeniu kosztem metod obrazowych: zarówno badań obciążeniowych (echokardiografia obciążeniowa, scyntygrafia perfuzyjna mięśnia sercowego, pozytonowa tomografia emisyjna [PET, *positron emission tomography*], rezonans magnetyczny [MRI, *magnetic resonance imaging*]), jak

i wielorzędowej tomografii komputerowej tętnic wieńcowych (MSCT, *multislice computed tomography*). Mając do wyboru tyle metod, nie sposób pominąć pytania o kryterium, którym należy się kierować przy wyborze danej opcji diagnostycznej. Ponieważ większość z tych badań to kosztowne procedury, którymi dysponują nieliczne ośrodki w Polsce, wydaje się, że w codziennej praktyce decyzja o wyborze badania obrazowego dla pacjenta jest podejmowana najczęściej w zależności od dostępności danej metody.

W aktualnych wytycznych Europejskiego Towarzystwa Kardiologicznego z 2013 roku [1] dotyczących postępowania

nia w stabilnej chorobie wieńcowej autorzy kładą duży nacisk na kliniczną ocenę prawdopodobieństwa wystąpienia choroby wieńcowej przed testem (PTP, *pre-test probability*) u danego pacjenta jako podstawowe kryterium przy wyborze dalszej strategii postępowania. Poza oceną PTP wybór metody diagnostycznej powinien zależeć od spoczynkowego badania elektrokardiograficznego (EKG), fizycznej zdolności pacjenta do wykonywania wysiłku, doświadczenia ośrodka oraz dostępności poszczególnych metod [2, 3].

### Kliniczna ocena prawdopodobieństwa wystąpienia choroby wieńcowej przed testem

Kliniczna ocena PTP w połączeniu z wynikami badań diagnostycznych umożliwia ocenę indywidualnego prawdopodobieństwa choroby po teście u danego pacjenta. Na PTP wpływa częstość występowania danego schorzenia w populacji oraz charakterystyka kliniczna danego pacjenta, w tym występowanie czynników ryzyka sercowo-naczyniowego. Głównymi wyznacznikami PTP są: wiek, płeć i charakter objawów klinicznych (tab. 1) [4, 5].

### Nieinwazyjne badania obrazowe w diagnostyce choroby wieńcowej

Nieinwazyjne metody diagnostyczne charakteryzują się czułością i swoistością ocenianą średnio na około 85%. Przeprowadzenie nieinwazyjnej diagnostyki zaleca się w grupie pacjentów z pośrednim ryzykiem wystąpienia choroby wieńcowej (15–85%) w celu identyfikacji chorych wysokiego ryzyka zgonu lub zawału serca, którzy mogliby odnieść korzyść z dalszej diagnostyki inwazyjnej i ewentualnej rewaskularyzacji. Zakłada się, że u pacjentów z niskim prawdopodobieństwem (< 15%) nie występują istotne zmiany w tętnicach wieńcowych, wobec czego można odstąpić od dalszej diagnostyki nieinwazyjnej. Z kolei u pacjentów z prawdopodobieństwem wystąpienia choroby wieńcowej powyżej 85% ryzyko wystąpienia istotnych zmian w tętnicach wieńcowych jest na tyle duże, że zasadne wydaje się kierowanie ich od razu na koronarografię. Metody obrazowania obciążeniowego są również preferowane u pacjentów po wcześniejszych interwencjach wieńcowych (tab. 2).

**Tabela 1.** Kliniczne prawdopodobieństwo wystąpienia choroby przed testem u pacjentów ze stabilnymi zespołami bólowymi w klatce piersiowej (na podstawie [1])

Wiek	Typowa dławica		Nietypowa dławica		Ból niedławicowy	
	Mężczyźni	Kobiety	Mężczyźni	Kobiety	Mężczyźni	Kobiety
30–39	59	28	29	10	18	5
40–49	69	37	38	14	25	8
50–59	77	47	49	20	34	12
60–69	84	58	59	28	44	17
70–79	89	68	69	37	54	24
> 80	93	76	78	47	65	32

■ Prawdopodobieństwo choroby przed testem < 15%; ■ Prawdopodobieństwo choroby przed testem 15–65%; ■ Prawdopodobieństwo choroby przed testem 66–85%; ■ Prawdopodobieństwo choroby przed testem > 85%

**Tabela 2.** Czułość i swoistość metod nieinwazyjnych stosowanych w diagnostyce choroby wieńcowej (na podstawie [1])

Metoda	Rozpoznanie choroby wieńcowej	
	Czułość (%) <sup>1</sup>	Swoistość (%) <sup>2</sup>
Elektrokardiograficzna próba wysiłkowa	45–50	85–90
Echokardiografia wysiłkowa	80–85	80–88
Echokardiografia z dobutaminą	79–83	82–86
SPECT po obciążeniu wysiłkiem	73–92	63–87
SPECT po obciążeniu lekiem naczyniorozkurczowym	90–91	75–84
PET po obciążeniu lekiem naczyniorozkurczowym	81–97	74–91
CTA tętnic wieńcowych	95–99	64–83
MRI z dobutaminą	79–88	81–91
MRI po obciążeniu lekiem naczyniorozkurczowym	67–94	61–85

<sup>1</sup>Odsetek pacjentów z dodatnim wynikiem testu wśród chorych z chorobą wieńcową. Jest miarą zdolności danego testu do rozpoznania choroby; <sup>2</sup>odsetek osób z ujemnym wynikiem testu wśród osób zdrowych. Jest miarą zdolności danego testu do wykluczenia choroby; SPECT (*single photon emission computed tomography*) – tomografia emisyjna pojedynczego fotonu; PET (*positron emission tomography*) – pozytonowa tomografia emisyjna; CTA (*computed tomography angiography*) – angiografia tomografii komputerowej; MRI (*magnetic resonance imaging*) – rezonans magnetyczny

## Elektrokardiograficzna próba wysiłkowa

Klasyczna elektrokardiograficzna próba wysiłkowa jest dotychczas najpowszechniej stosowanym nieinwazyjnym badaniem obciążeniowym wykorzystywanym w diagnostyce choroby wieńcowej [6]. Charakteryzuje się dosyć niską czułością (ok. 50%) przy bardzo dużej swoistości (ok. 90%) [7]. Z tego powodu nie zaleca się wykonywania samego testu wysiłkowego w celach diagnostycznych w populacjach o dużym ryzyku wystąpienia choroby wieńcowej (PTP > 65%), jednak może być ona cennym narzędziem prognostycznym w tej grupie pacjentów. Ponieważ jest badaniem tanim i powszechnie dostępnym, można ją wykonywać w grupie pacjentów z niższym pośrednim ryzykiem (15–65%), z prawidłowym spoczynkowym zapisem EKG (badanie nie jest diagnostyczne dla pacjentów z blokiem lewej odnogi pęczka Hisa, stymulacją komorową, cechami preekscytacji czy przerostu lewej komory), którzy nie otrzymują leków przeciwniedokrwiennej i są w stanie wykonać odpowiedni wysiłek. Jest również mniej czuła i swoista u kobiet. Poza tym próbę wysiłkową preferuje się w porównaniu z obciążeniem farmakologicznym w przypadku metod obrazowych. Lepiej odzwierciedla ona wydolność fizyczną pacjenta, a ponadto dostarcza dodatkowych informacji na temat odpowiedzi ciśnienia tętniczego i rytmu serca na wysiłek, wystąpienia objawów klinicznych i osiągniętego obciążenia oraz pojawienia się zmian w zapisie EKG. Jest obciążeniem z wyboru w przypadku badań obrazowych, o ile pacjent jest zdolny do wykonania wysiłku. Za główną nieprawidłowość diagnostyczną w trakcie testu wysiłkowego uważa się pojawienie się poziomego lub skośnego ku dołowi obniżenia odcinka ST w odległości 60–80 ms od punktu J o  $\geq 1$  mV, występujące w jednym lub więcej odprawach. Ważnym parametrem w stratyfikacji ryzyka przyszłych incydentów sercowo-naczyniowych jest wskaźnik Duke'a [8]. Na podstawie czasu trwania wysiłku w minutach, zmian odcinka ST podczas wysiłku lub po jego zakończeniu w milimetrach, a także stopnia nasilenia objawów można oszacować rokowanie mierzone jako roczna umieralność z przyczyn sercowo-naczyniowych.

## Echokardiografia obciążeniowa

Echokardiografia obciążeniowa jest metodą stosunkowo taną i łatwo dostępną. Wykorzystuje się w niej obciążenie wysiłkiem (na bieżni ruchomej lub cykloergometrze) bądź farmakologiczne, preferowane w celu oceny żywotności mięśnia sercowego, gdy stwierdza się już istotne spoczynkowe zaburzenia czynności skurczowej miokardium lub gdy pacjent nie jest w stanie wykonać odpowiedniego wysiłku. W obciążeniu farmakologicznym stosuje się lek inotropowy – z wyboru dobutaminę. Ocenia się indukowane niedokrwieniem zaburzenia skurczowego grubienia ścian mięśnia sercowego. W celu oceny perfuzji miokardium stosuje się dodatkowo echokardiografię kontrastową z wykorzystaniem mikrope-

cherzyków środka kontrastowego, jednak nie należy ona do metod powszechnie stosowanych w praktyce klinicznej. Użyte dodatkowo technik takich jak tkankowa echokardiografia dopplerowska (TDI, *tissue doppler imaging*) i obrazowanie prędkości odkształcania mięśnia sercowego (*strain rate*) mogą zwiększyć skuteczność diagnostyczną poprzez wzrost zdolności wykrywania niedokrwienia mięśnia sercowego. Echokardiografia obciążeniowa charakteryzuje się też dużą ujemną wartością predykcyjną u pacjentów z negatywnym wynikiem badania. W przypadku złej jakości obrazowania zastosowanie ma również echokardiografia kontrastowa.

Test ocenia się jako dodatni dla niedokrwienia, gdy wystąpią nowe zaburzenia kurczliwości w co najmniej 2 sąsiadujących segmentach. Z kolei poprawa kurczliwości obserwowana w trakcie podawania małej dawki dobutaminy (do 20  $\mu\text{g}/\text{kg}/\text{min}$ ) w obszarze z obecnymi wyjściowo zaburzeniami kurczliwości świadczy o zachowanej żywotności. Ponowne nasilenie zaburzeń kurczliwości w tym samym obszarze po zwiększeniu dawki leku inotropowego stanowi tak zwaną odpowiedź dwufazową, typową dla hibernowanego mięśnia sercowego, co pozwala przewidywać poprawę czynności serca po ewentualnej rewaskularyzacji. Brak zmian kurczliwości segmentów przemawia za obecnością blizny [9, 10].

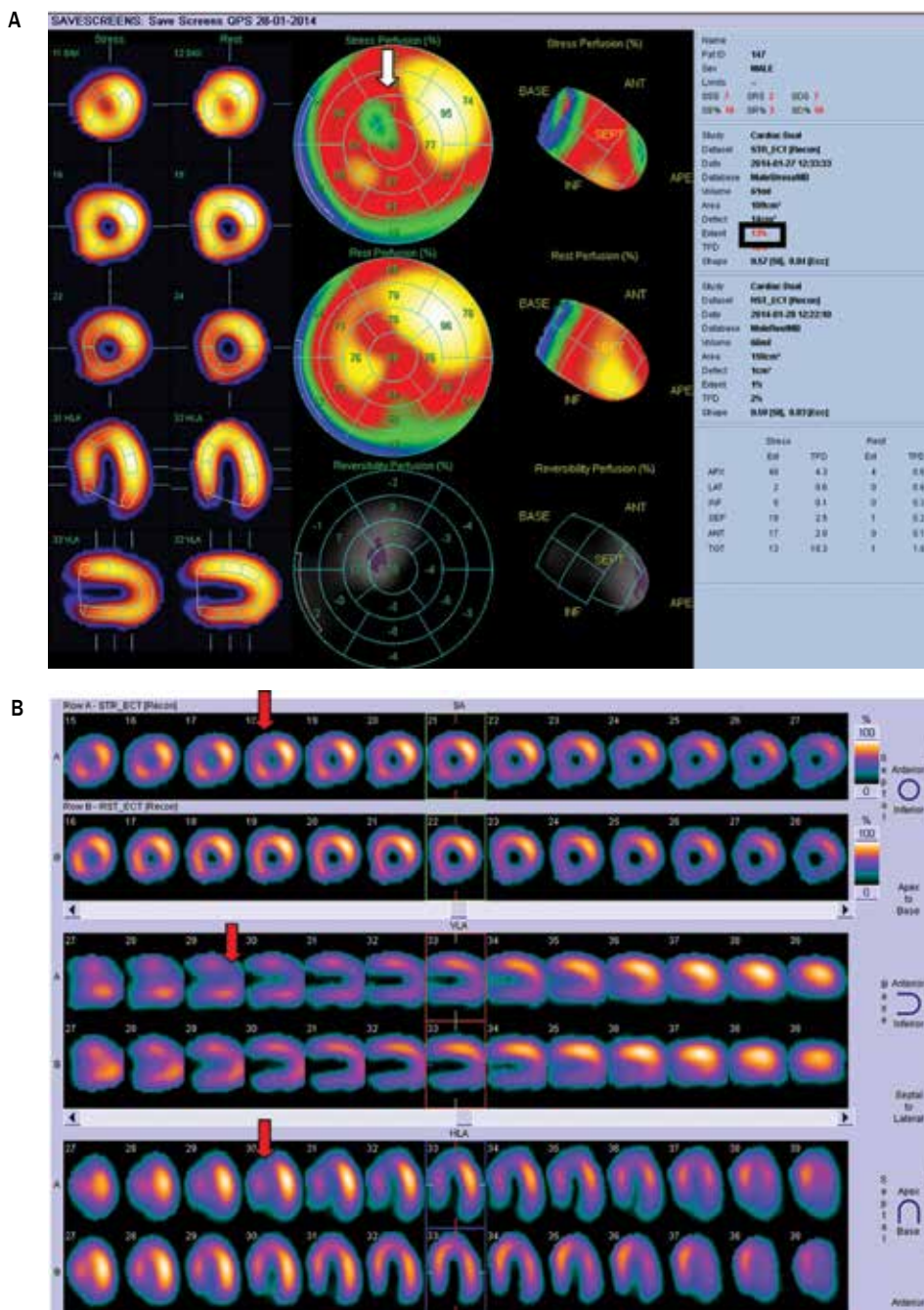
## Scyntygrafia perfuzyjna mięśnia sercowego metodą tomografii emisyjnej pojedynczego fotonu lub pozytonowej tomografii emisyjnej

W metodzie tej wykorzystuje się radiofarmaceutyki znakowane technetem-99m, rzadziej talem-201m, co wiąże się z większą dawką promieniowania. Jako obciążenie preferuje się wysiłek na bieżni ruchomej lub cykloergometrze rowerowym. U osób niezdolnych do wykonania wysiłku stosuje się obciążenie farmakologiczne (adenozyna, dipirydamol, rzadziej dobutamina). Ocenie poddaje się regionalny wychwyty znacznika przez miokardium, co odzwierciedla jego perfuzję w tym obszarze. Zmniejszenie wychwyty znacznika podczas obciążenia w stosunku do badania spoczynkowego odzwierciedla zmniejszenie perfuzji, co interpretuje się jako odwracalne niedokrwienie. Obecność ubytku perfuzji, zarówno w warunkach obciążenia, jak i w spoczynku, świadczy o obecności całkowitej okluzji tętnicy zaopatrującej dany obszar lub o jej krytycznym zwężeniu. Ważnym nieperfuzyjnym wskaźnikiem predykcyjnym ciężkiej choroby wieńcowej jest przemijająca rozstrzeń lewej komory w czasie niedokrwienia i zmniejszenie frakcji wyrzutowej po obciążeniu [11]. Wykazanie obszaru istotnego odwracalnego ubytku perfuzji miokardium ( $\geq 10\%$ ) pozwala na identyfikację chorych, którzy potencjalnie mogą odnieść korzyść z rewaskularyzacji.

Obrazowanie perfuzji mięśnia sercowego za pomocą PET charakteryzuje się lepszą jakością obrazowania i większą dokładnością diagnostyczną, jednak jest metodą

trudniej dostępną i droższą. Tak jak w przypadku badań perfuzyjnych metodą tomografii emisyjnej pojedynczego fotonu (SPECT, *single photon emission computed tomography*), badanie perfuzyjne PET polega na podaniu znakowanej radioizotopem substancji (najczęściej  $^{13}\text{N-NH}_3$  lub  $^{82}\text{RbCl}$ , a także  $^{15}\text{O-H}_2\text{O}$ ), która gromadzi się w komórkach mięśnia sercowego proporcjonalnie do przepływu wieńcowego, obrazując regionalne zaburzenia perfuzji. Badanie

to (perfuzyjne) przydaje się w ocenie istotności zwężenia w tętnicy wieńcowej zwłaszcza u osób otyłych, z blokiem lewej odnogi pęczka Hisa lub chorobą wielonacyniową. Dzięki możliwości ilościowej oceny przepływu krwi w ml/min/g tkanki metoda ta jest przydatna w grupie pacjentów z chorobą wielonacyniową, u których uogólniona hipoperfuzja może wpływać na niedoszacowania ubytków perfuzji w SPECT (ryc. 1). Istotną rolę badania PET jest również



**Rycina 1.** Badanie SPECT: **A.** Mapa polarna; **B.** Przekroje – z użyciem  $^{99\text{m}}\text{Tc-MIBI}$ , po podaniu dipirydamolu (górny rząd na rycinie B) oraz spoczynkowe (dolny rząd na rycinie B). Widoczny odwracalny ubytek perfuzji w koniuszku i ścianie przedniej (strzałki). Wielkość odwracalnego ubytku 13%. Z materiałów własnych Zakładu Medycyny Nuklearnej Warszawskiego Uniwersytetu Medycznego

ocena przemian metabolicznych mięśnia sercowego. W badaniu wykorzystuje się najczęściej glukozę znakowaną radioaktywnym izotopem fluoru (fluorodeoksyglukozę –  $^{18}\text{F}$ -FDG) wchodzącą do początkowego etapu przemian metabolicznych glukozy i korzystającą z tych samych, co glukoza, mechanizmów transportowych. Obecnie jest to najczulsza metoda służąca do wykrywania żywnego mięśnia sercowego charakteryzującego się zachowanym wychwytem FDG w przypadku zmniejszonej perfuzji.

### Rezonans magnetyczny serca z obciążeniem

Rezonans magnetyczny serca (MRI, *magnetic resonance imaging*) z w warunkach obciążenia farmakologicznego (z zastosowaniem dobutaminy) służy do oceny zaburzeń czynności skurczowej serca wywołanej przez niedokrwienie. Może być optymalną metodą u pacjentów z nieoptymalnymi oknami akustycznymi, zwłaszcza gdy przeciwwskazane jest stosowanie adenozyyny. Z kolei badanie MRI serca w warunkach obciążenia adenozyną, stosowane powszechniej niż z dobutaminą, służy do oceny perfuzji mięśnia sercowego. Aby uzyskać dobrą jakość obrazów, konieczne jest bramkowanie EKG. W celu oceny perfuzji i żywotności serca wykorzystuje się efekty pierwszego przejścia oraz późnego wzmocnienia kontrastowego. W obrębie niedokrwionego obszaru obserwuje się osłabiony sygnał we wczesnej fazie po podaniu środka kontrastowego (paramagnetyczny środek zawierający gadolin). W celu wykazania strefy martwicy lub blizny akwizycji dokonuje się po upływie 15–30 minut od podania kontrastu. W obszarze blizny lub martwicy kontrast zalega znacznie dłużej, co daje efekt późnego wzmocnienia kontrastowego. Metoda MRI dobrze sprawdza się w ocenie żywotności miokardium. Pozwala na precyzyjne odróżnienie mięśnia martwego od żywnego. W obrębie blizny kontrast zalega długo po podaniu, podczas gdy w żywnym mięśniu jest wypukiwany pomimo zaburzeń funkcji skurczowej. Z uwagi na konieczność bramkowania zapisem EKG podstawowym ograniczeniem badania jest obecność zaburzeń rytmu [12].

### Wielorzędowa tomografia komputerowa tętnic wieńcowych

Jest to nieinwazyjna metoda oceny tętnic wieńcowych oparta na promieniowaniu rentgenowskim, bez zastosowania obciążenia. Na pierwszym etapie, bez podania środka cieniującego, ocenia się wskaźnik uwapnienia tętnic wieńcowych (CS, *calcium score*). Jest to metoda ilościowa, a do oceny zwapnień stosuje się wskaźnik Agatstona. Liczba złogów wapnia koreluje ze stopniem nasilenia miażdżycy, co nie jest jednak jednoznaczne ze stopniem zwężenia tętnic wieńcowych. W dalszej kolejności, po wzmocnie-

niu środkiem kontrastowym (standardowo stosuje się niejonowy kontrast jodowy), ocenia się anatomię tętnic wieńcowych, ich przebieg, morfologię ścian, rodzaj blaszek miażdżycowych. Do akwizycji danych potrzebnych do oceny anatomii tętnic wieńcowych niezbędne jest bramkowanie EKG, z czym wiążą się pewne ograniczenia tej metody, a mianowicie warunek utrzymania rytmu serca na poziomie około 60 uderzeń/min. Obecność nasilonych zwapnień w tętnicach wieńcowych (wskaźnik Agatstona  $> 400$  j.) utrudnia ocenę zwężeń. Wielorzędowa tomografia komputerowa tętnic wieńcowych jest metodą preferencyjną do oceny pomostów aortalno wieńcowych i tętnic natywnych u pacjentów bez pomostowania aortalno-wieńcowego (CABG, *coronary artery bypass grafting*), o ile nie występują nasilone zwapnienia. Ocena tętnic w obrębie implantowanych uprzednio stentów jest utrudniona z uwagi na artefakty związane z obecnością metalu. Zwężenie światła naczyń w MSCT określa się jako istotne, gdy przekracza 50%. Za pomocą MSCT można rozróżnić również obecność blaszek stabilnych (blaszki uwapnione o gęstości  $> 300$  jH.) oraz blaszki nieuwapnione – niestabilne, o współczynniku uwapnienia poniżej 50 jH.

Skuteczność diagnostyczna MSCT tętnic wieńcowych jest największa u osób z mniejszym PTP, prezentujących objawy sugerujące chorobę wieńcową, u których inne badania (w tym np. obciążeniowe) są nierozstrzygujące. Nie zaleca się wykonywania tego badania jako metody przesiewowej u osób bezobjawowych.

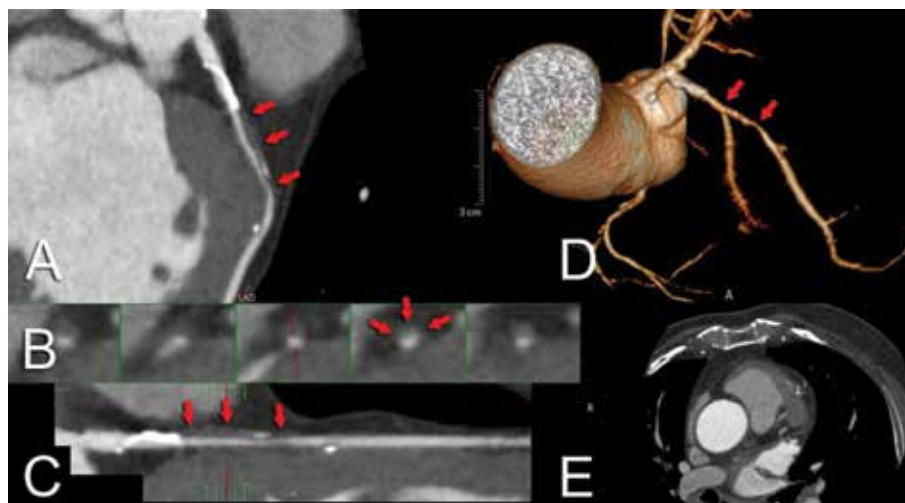
Wysoka ujemna wartość predykcyjna wyniku negatywnego sprawia, że praktycznie badanie to pozwala na wykluczenie obecności istotnych zwężeń w tętnicach wieńcowych (ryc. 2 i 3).

### Angiografia tętnic wieńcowych metodą rezonansu magnetycznego

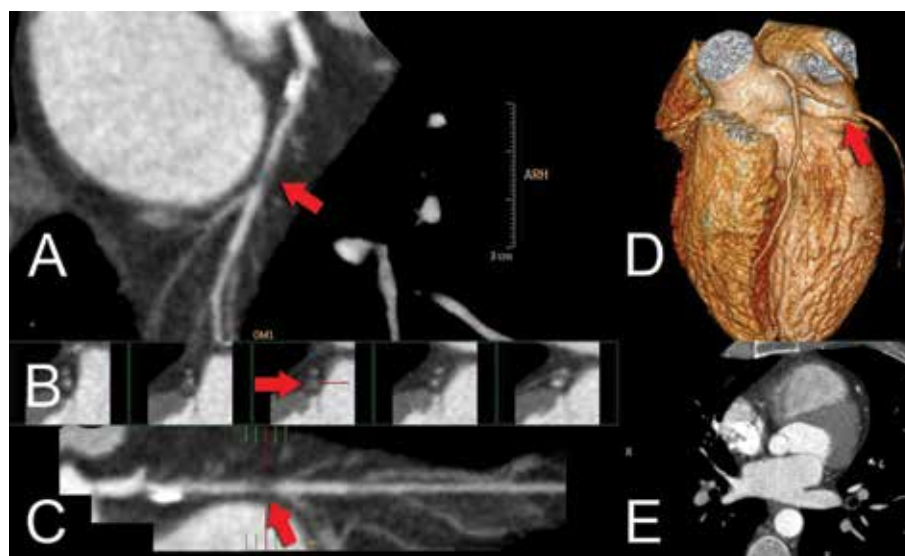
Metoda ta umożliwia ocenę tętnic wieńcowych bez narażenia pacjenta na promieniowanie jonizujące. Z uwagi jednak na mniejszą dostępność i wysoki koszt nie jest zalecana do stosowania w rutynowej praktyce lekarskiej. Zaletą badania jest możliwość oceny globalnej anatomii serca i jego czynności podczas jednego badania, lecz ze względu na gorszą rozdzielczość przestrzenną w ocenie tętnic wieńcowych ustępuje MSCT (tab. 3).

### Podsumowanie

Nieinwazyjne badania w diagnostyce choroby wieńcowej mają zastosowanie u pacjentów z pośrednim PTP w celu identyfikacji chorych, którzy mogą odnieść korzyść z ewentualnej rewaskularyzacji oraz w celu stratyfikacji ryzyka późniejszych incydentów sercowo-naczyniowych. Poza pewnymi wyjątkami nie zaleca się ich wykonywania u osób z niskim PTP ( $< 15\%$ ), u których zakłada się, że nie mają istotnych



**Rycina 2.** Wielorzędowa tomografia komputerowa tętnic wieńcowych. Mieszana blaszka miażdżycowa ciągnąca się przez segmenty 6–7 gałęzi przedniej zstępującej powodująca istotne zwężenie światła naczynia. W proksymalnej części blaszka uwapniona, w środkowej i dystalnej – miękka z pozytywnym remodelingiem. Czerwonymi strzałkami zainicjowano część miękotkankową blaszki miażdżycowej; **A.** Rekonstrukcja wielopłaszczyznowa po krzywej wzdłuż osi naczynia; **B.** Przekrój poprzeczny przez światło naczynia, strzałkami zaznaczono granice blaszki miażdżycowej; **C.** Rekonstrukcja wzdłuż osi naczynia; **D.** Rekonstrukcja objętościowa volume rendering; **E.** Przekrój poprzeczny z zaznaczeniem poziomu zmiany



**Rycina 3.** Zmiany miażdżycowe w gałęzi okalającej lewej tętnicy wieńcowej. Czerwoną strzałką oznaczono miękka blaszkę miażdżycową powodującą istotne zwężenie światła naczynia. **A.** Rekonstrukcja wielopłaszczyznowa po krzywej wzdłuż osi naczynia; **B.** Przekrój poprzeczny przez światło naczynia, pole powierzchni przepływu poniżej zdolności rozdzielczej metody; **C.** Rekonstrukcja wzdłuż osi naczynia; **D.** Rekonstrukcja objętościowa volume rendering; **E.** Przekrój poprzeczny z zaznaczeniem poziomu zmiany

zmian w tętnicach wieńcowych, oraz u osób z wysokim PTP (> 85%), u których prawdopodobieństwo wykrycia zmian istotnie zawężających światło tętnic wieńcowych jest na tyle wysokie, że zaleca się kierowanie ich od razu na koronarografię. U pacjentów z mniejszym pośrednim ryzykiem choroby wieńcowej, zdolnych do wykonania odpowiedniego wysiłku, bez nieprawidłowości w spoczynkowych zapisie EKG, nadal badaniem pierwszego wyboru może być klasyczny test wysiłkowy, natomiast badania obrazowe

z obciążeniem lub bez niego zaleca się na dalszym etapie, gdy wynik testu wysiłkowego jest nierozstrzygujący. U pacjentów z większym pośrednim PTP, przy braku możliwości interpretacji zapisu EKG lub gdy nie są oni zdolni do wykonania adekwatnego wysiłku, zaleca się nieinwazyjne badania obrazowe z obciążeniem farmakologicznym lub MSCT tętnic wieńcowych. W każdym przypadku należy brać pod uwagę ograniczenia poszczególnych metod, przeciwwskazania i ich dostępność [11].

**Tabela 3.** Charakterystyka badań obrazowych stosowanych w diagnostyce choroby wieńcowej (na podstawie [2])

Metoda	Zalety	Wady
Echokardiografia	Łatwa dostępność Stosunkowo niski koszt Brak narażenia na promieniowanie	Trudności interpretacyjne u osób ze złym oknem akustycznym Duża zależność od umiejętności i doświadczenia osoby wykonującej
SPECT	Dosyć powszechna dostępność Możliwość uzyskania danych o globalnej i regionalnej perfuzji oraz parametrów funkcji (ocena frakcji wyrzutowej, przyrostu grubości ścian, kurczliwości, a także objętości końcowoskurczowej i końcoworozkurczowej lewej komory)	Narażenie na promieniowanie
MRI serca	Duża dokładność diagnostyczna Brak narażenia na promieniowanie	Obecność przeciwwskazań do MRI Analiza ograniczona w przypadku zaburzeń rytmu serca Wysoki koszt Ograniczona dostępność w kardiologii
CTA tętnic wieńcowych	Wysoka ujemna wartość predykcyjna u osób z niskim i pośrednim PTP Dobra do oceny pomostów wieńcowych oraz tętnic natywnych u osób bez CABG	Ograniczona dostępność Narażenie na promieniowanie Ograniczona możliwość oceny zmian w przypadku wysokiego wskaźnika uwapnienia, obecności stentów w tętnicach wieńcowych, zaburzeń rytmu serca czy tachykardii Mała ujemna wartość prognostyczna u osób z wyjściowo wysokim PTP
PET	Ilościowa ocena przepływu	Ograniczona dostępność Wysoki koszt Narażenie na promieniowanie

SPECT (*single photon emission computed tomography*) – tomografia emisyjna pojedynczego fotonu; MRI (*magnetic resonance imaging*) – rezonans magnetyczny; CTA (*computed tomography angiography*) – angiografia tomografii komputerowej; PTP (*pre-test probability*) – prawdopodobieństwo wystąpienia przed testem; CABG (*coronary artery bypass grafting*) – pomostowanie aortalno-wieńcowe; PET (*positron emission tomography*) – pozytonowa tomografia emisyjna

## Abstract

Non-invasive methods for assessment of myocardial ischaemia or anatomy of coronary arteries are widely used in diagnostics of coronary disease. Nowadays, more weight is given to considering the pre-test probability of the presence of coronary disease before making choice of further management strategy. Assuming that patients with low PTP (< 15%) do not have obstructive coronary disease, no further specific non-invasive stress testing is recommended. At the same time, in patients with high PTP (> 85%), the clinical likelihood of coronary disease with significant changes in epicardial arteries is so high, that it seems justified to refer them directly to invasive diagnostics and revascularization. Non-invasive tests (exercise test, SPECT, PET, MRI, MSCT) are appropriate for patients at intermediate risk of coronary disease (15–85%), who might potentially benefit from invasive diagnostics and revascularization, and for risk stratification of future cardiovascular events.

Key words: stable coronary disease, pre-test probability, non-invasive stress tests

(Folia Cardiologica 2014; 9, 2: 174–204)

## Piśmiennictwo

- Montalescot G., Sechtem U., Achenbach S. i wsp. ESC guidelines on the management of stable coronary artery disease. Eur. Heart J. 2013; 34: 2949–3003.
- Montalescot G., Sechtem U., Achenbach S. i wsp. 2013 ESC guidelines on the management of stable coronary artery disease – addenda. Dostępne na: [http://www.escardio.org/guidelines-surveys/esc-guidelines/GuidelinesDocuments/2013\\_Stable\\_Coronary\\_Artery\\_Disease\\_web\\_addenda.pdf](http://www.escardio.org/guidelines-surveys/esc-guidelines/GuidelinesDocuments/2013_Stable_Coronary_Artery_Disease_web_addenda.pdf).
- Qaseem A., Fihn S.D., Williams S. i wsp. Diagnosis of stable ischemic heart disease: Summary of a clinical practice guideline from the American College of Physicians/American College of Cardiology Foundation/American Heart Association/American Association for Tho-

- racic Surgery/Preventive Cardiovascular Nurses Association/Society of Thoracic Surgeons. *Ann. Intern. Med.* 2012; 157: 729–734.
4. Schomig A., Mehilli J., deWaha A. i wsp. A meta-analysis of 17 randomized trials of a percutaneous coronary intervention-based strategy in patients with stable coronary artery disease. *J. Am. Coll. Cardiol.* 2008; 52: 894–904.
  5. Cappodano D., Miano M., Cincotta G. i wsp. EuroSCORE refines the predictive ability of SYNTAX score in patients undergoing left main percutaneous coronary intervention. *Am. Heart J.* 2010; 159: 103–109.
  6. Gibbons R.J., Balady G.J., Bricker J.T. i wsp. ACC/AHA 2002 guideline update for exercise testing: a report of the American College of Cardiology/American Heart Association Task Force on Practice Guidelines (Committee on Exercise Testing), January 1, 2010.
  7. Hannan E., Samadashvili Z., Cozzens K. i wsp. Comparative outcomes for patients who do and do not undergo percutaneous coronary intervention for stable coronary artery disease in New York. *Circulation* 2012; 125: 1870–1879.
  8. Mark D., Shaw L., Harrel F. i wsp. Prognostic value of a treadmill exercise score in outpatients with suspected coronary artery disease. *N. Engl. J. Med.* 1991; 325: 849–853.
  9. Sicari R., Nihoyannopoulos P., Evangelista A i wsp. Stress echocardiography expert consensus statement: European Association of Echocardiography (EAE). *Eur. J. Ecocardiogr.* 2008; 9: 415–437.
  10. Pellikka P., Nagueh S., Elhendy A. i wsp. American Society of Echocardiography recommendations for performance, interpretation, and application of stress echocardiography. *J. Am. Soc. Echocardiogr.* 2007; 20: 1021–1041.
  11. Klocke F.J., Baird M.G., Lorell B.H. i wsp. American College of Cardiology, American Heart Association Task Force on Practice Guidelines, American Society of Nuclear Cardiology. ACC/AHA/ASNC guidelines for the clinical use of cardiac radionuclide imaging: a report of the American College of Cardiology/American Heart Association Task Force on Practice Guidelines (ACC/AHA/ASNC Committee to Revise the 1995 Guidelines for the Clinical Use of Radionuclide Imaging). *Circulation* 2003; 108: 1404–1418.
  12. ACCF/ACR/SCCT/SCMR/ASNC/NASCI/SCAI/SIR 2006 appropriateness criteria for cardiac computer tomography and cardiac magnetic resonance imaging. A Report of the American College of Cardiology Foundation Quality Strategic Directions Committee Appropriateness Criteria Working Group, American College of Radiology, Society of Cardiovascular Computed Tomography, Society for Cardiovascular Magnetic Resonance, American Society of Nuclear Cardiology, North American Society for Cardiac Imaging, Society for Cardiovascular Angiography and Interventions, and Society of Interventional Radiology. *J. Am. Coll. Cardiol.* 2006; 48: 1476–1497.