

Zaburzenia repolaryzacji komórek po przezskórnych zabiegach interwencyjnych — ocena częstości oraz mechanizmu powstawania

Robert Gil, Tomasz Pawłowski, Rafał B. Żurawski, Maciej Lewandowski,
Artur Krzywkowski, Sebastian Ciuka

Samodzielna Pracownia Hemodynamiki i Elektrofizjologii Pomorskiej Akademii Medycznej w Szczecinie

Ventricular repolarization abnormalities after percutaneous coronary interventions — rate of occurrence and its mechanism

The aim of the study: *Assessment of the occurrence and reasons for ventricular repolarization abnormalities (VRA) in patients that underwent therapeutic percutaneous coronary interventions (PCI).*

Material and methods: *115 patients (20 women and 95 men) in whom PCI or diagnostic cardiac catheterization were studied. Group I consisted of 44 patients treated with coronary stent implantation when 41 others treated with balloon angioplasty were classified as group II. The control group consisted of 30 patients admitted to hospital for coronary angiography. In all the patients rest electrocardiogram was analyzed to search VRA (by Taggart's classification). Serum concentration of phosphocreatine kinase (CPK) before, immediate, 12 and 16-18 hours after coronary interventions was measured. Additionally, coronary angiograms (particularly side branches of the segments treated with PCI) were visually estimated. During 6 month follow-up serial treadmill stress test was performed.*

Results: *VRA were significantly ($p=0.0203$) frequent in group I (43.1%) then in group II (21.9%). In addition, VRA most often occurred in patients treated with slotted tube stents. There was no difference between level of CPK and VRA presence, however significant correlation ($p<0.0001$) between VRA and flow impairment in side branches was found.*

Conclusion: *VRA was found in significant part of the patients undergoing therapeutic coronary interventions. There are mostly in patients after slotted tube stent implantations. We assume, the reason is associated with changes in coronary flow within side branches of the segments treated with PCI. (Folia Cardiol. 2000; 1: 47-54)*

percutaneous coronary interventions, ventricular repolarization abnormalities, late outcome

Adres do korespondencji: Dr hab. med. Robert Gil
Samodzielna Pracownia Hemodynamiki i Elektrofizjologii PAM
ul. Powstańców Wlkp. 72, 27-111 Szczecin
Nadesłano: 26.01.2000 r. Przyjęto do druku: 8.03.2000 r.

Wstęp

Duże zapotrzebowanie na odmienną od kardiochirurgicznej metodę poprawy przepływu w tętnicach wieńcowych spowodowało szybki rozwój kardiologii interwencyjnej. Po pionierskich zabiegach, przeprowadzonych przez Gruentziga [1] w 1977 roku, angioplastyka balonowa (PTCA) oraz implantacja stentów (STENT) stały się metodami z wyboru w części postaci choroby wieńcowej [2, 3].

Wieńcowym zabiegom interwencyjnym towarzyszą nieodłącznie ich powikłania. Są one związane z upośledzonym przepływem krwi i występują zarówno w okresie wczesnym (dyssekcje ściany, zakrzep, nagłe zamknięcie naczynia), jak i późniejszym (nawrot zwężenia zwany restenozą).

Zapis elektrokardiograficzny jest wyrazem funkcji elektrycznej mięśnia sercowego. Okres repolaryzacji komorowej odzwierciedla stan ukrwienia serca [4], dlatego jest powszechnie wykorzystywany do jego oceny. W piśmiennictwie istnieją doniesienia na temat zaburzeń repolaryzacji komorowej (VRA), związanych z wykonywaniem takich zabiegów na sercu, jak interwencje wieńcowe, CABG czy implantacje elektrod komorowych [5–7]. Jednak charakter tych zmian nie jest do końca poznany.

Celem niniejszej pracy była ocena częstości VRA po wieńcowych zabiegach interwencyjnych, takich jak PTCA i STENT. Ponadto podjęto próbę wyjaśnienia ich genezy.

Materiał

Badaniom poddano 115 pacjentów z chorobą wieńcową (20 kobiet i 95 mężczyzn) w wieku $54,5 \pm 9,85$ lat (zakres 32–78), poddanych wieńcowym zabiegom interwencyjnym i koronarografii w Samodzielnej Pracowni Hemodynamiki i Elektrofizjologii PAM w okresie marzec–listopad 1997 roku. Po-

pulację badaną podzielono na trzy grupy. Pierwszą z nich tworzyli pacjenci poddani stentowaniu (STENT), drugą — pacjenci poddani PTCA. Grupa trzecia, kontrolna, została utworzona z pacjentów, u których wykonano koronarografię. W grupie 1 było 44 pacjentów (6 kobiet i 38 mężczyzn, średni wiek 56 ± 10 lat), w grupie 2 — 41 (8 kobiet, 33 mężczyzn, średni wiek $53 \pm 9,7$), w grupie 3 — 30 (6 kobiety i 24 mężczyzn — średnia wieku 53 ± 7 lat). Do wieńcowego zabiegu interwencyjnego kwalifikowano pacjentów, u których stwierdzono obecność istotnego zwężenia (tj. $> 50\%$ redukcji średnicy naczynia) w jednej z głównych tętnic wieńcowych oraz klinicznych wykładników niedokrwienia. Charakterystykę pacjentów przedstawia tabela 1, a lokalizację zmian obstrukcyjnych w poszczególnych tętnicach — tabela 2. Koronarografię wykonywano u pacjentów z bólami w klatce piersiowej i/lub dodatnim wynikiem testu wysiłkowego w ramach diagnostyki choroby wieńcowej.

Wieńcowy zabieg interwencyjny uznawano za udany i kończono, gdy rezydualne zwężenie średnicy naczynia nie przekraczało 10% dla grupy 1 oraz 30% dla grupy 2.

Metody

Koronarografie, implantacja stentów i zabiegi angioplastyki balonowej były wykonywane przy użyciu standardowych technik [3] z dostępu przez tętnicę udową. Po intubacji ujść tętnic wieńcowych podawano nitroglicerynę (0,2 mg i.c.). Na 24–48 h przed wieńcowym zabiegiem interwencyjnym wszyscy pacjenci otrzymywali leki antyagregacyjne (kwas acetylosalicylowy 300 mg/24 h i tyklopidyna 500 mg/24 h). Na początku zabiegu podawano dożylnie 10 000 j. heparyny (w wypadku koronarografii — 5 000 j.), natomiast w razie jego przedłużenia podawano dodatkowo 2,5–5 000 j. co godzinę,

Tabela 1
Charakterystyka kliniczna badanej populacji

Parametr	Grupa 1		Grupa 2		Grupa 3		p
	n	%	n	%	n	%	
Niestabilna AP	15	34	11	26	10	33	NS
Przebyty zawał serca	31	70	31	75	18	60	NS
Cukrzyca typu 2	8	18	3	7	4	15	NS
Nadciśnienie tętnicze	21	47	16	39	17	55	NS
Palenie papierosów	29	66	31	75	15	50	NS
Wartość EF	55,5		60,1		57,8		NS

AP — dusznica piersiowa, EF — frakcja wyrzutowa, p = gr. 1 vs gr. 2 vs gr. 3

Tabela 2
Lokalizacja istotnych zwężeń wieńcowych u pacjentów poddawanych wieńcowym zabiegom interwencyjnym

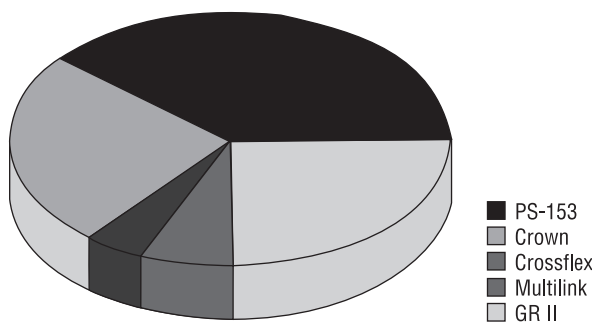
Naczynie	Grupa 1	Grupa 2	p
LAD	22	19	NS
RCA	14	12	NS
Cx	5	6	NS
Gał. diagonalna	2	3	NS
Gał. marginalna	1	2	NS

LAD — tętnica przednia zstępująca; Cx — tętnica okalająca lewa; RCA — prawa tętnica wieńcowa

w zależności od wartości aktywowanego czasu krzepnięcia (optymalne > 300 ms).

W grupie 1 implantowano 5 rodzajów stentów o różnej charakterystyce, podzielonych na dwie podgrupy. Na pierwszą składały się stenty wycinane o budowie cylindrycznej (*slotted tube*). Zaliczono do niej stenty PS-153 oraz Crown (Johnson & Johnson). Natomiast drugą podgrupę tworzyły stenty „plecione” (*coil*), takie jak GR II (*Cook*), Crossflex (Johnson & Johnson) oraz Multilink (ACS). Szczegóły przedstawia rycina 1.

Przed zabiegiem, bezpośrednio po nim i w okresie 12–16 h od przeprowadzonej procedury u wszystkich pacjentów rejestrowano 12-odprowadzeniowy zapis EKG. W tak uzyskanych zapisach poszukiwano komorowych zaburzeń repolaryzacji według klasyfikacji Taggarta [8]. Obecność VRA uznawano, gdy po wieńcowym zabiegu interwencyjnym poja-



Ryc. 1. Typy implantowanych stentów wewnątrzwieńcowych w grupie 1. Obszary zakreskowane odpowiadają stentom plecionym (*coil*), pozostałe pola to stenty cylindryczne (*slotted tube*).

Fig. 1. Type of implanted stents.

wiały się nowe zmiany w EKG lub gdy zmiany istniejące wcześniej cechowała inna morfologia. Ponadto powyższe zmiany ustępowały do 24 h po interwencji. Przykład takich zmian EKG przedstawia rycina 2.

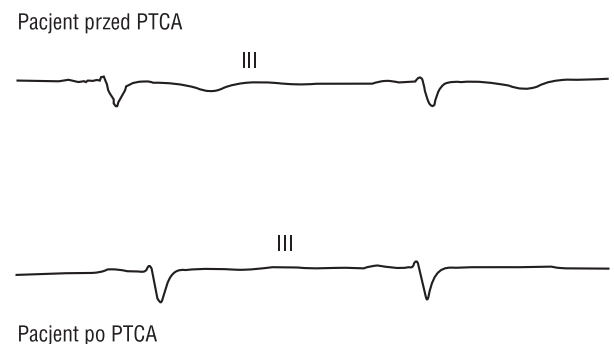
W identycznych z kontrolą EKG odstępach czasowych dokonywano oznaczeń aktywności kinazy kreatyninowej (CPK) w surowicy według metody SZASZ G. Pacjentów, u których stwierdzono inne choroby lub którzy przyjmowali leki mogące mieć wpływ na całkowity poziom CPK, nie kwalifikowano do badania. Za normę przyjęto poziom CPK: dla mężczyzn 10–80 j./l i dla kobiet 10–70 j./l.

U badanych pacjentów analizowano koronarogramy uzyskane przed procedurą wieńcową oraz zaraz po niej (w wypadku koronarografii) lub 10 min po procedurze (w wypadku wieńcowych zabiegów interwencyjnych). Używając przeglądarki filmowej Tagarno 35n, poszukiwano zmian jakościowych polegających na:

- zaniku gałęzi bocznych w zaopatrywanym odcinku,
- uwidocznieniu dodatkowych gałęzi bocznych,
- zaniku naczyń krążenia obocznego.

Za istotną zmianę przyjmowano każdą różnicę stwierdzoną wizualnie w stosunku do stanu wyjściowego sprzed zabiegu.

W okresie pozabiegowym do monitorowania stanu klinicznego pacjentów wykorzystywano elektrokardiograficzne próby wysiłkowe na bieżni ruchomej według protokołu Bruce'a. W grupach 1 i 2 pacjentów poddawano testom wysiłkowym przed



Ryc. 2. Przykład zmian w morfologii zaburzeń repolaryzacyjnych u pacjenta poddanego zabiegowi interwencyjnemu.

Fig. 2. Example of VRA before and after coronary intervention.

wieńcowych zabiegiem interwencyjnym oraz po nim w terminach: 3–5 doba, 3 i 6 miesięcy. Próby uznawano za dodatnie na podstawie powszechnie uznanych kryteriów [9]. W wypadku podejrzenia o restenozę (dolegliwości dławicowe, dodatni wynik testu wysiłkowego) pacjentów kwalifikowano do kontrolnej koronarografii.

Wszystkich pacjentów obserwowano pod kątem wystąpienia takich powikłań wieńcowych zabiegach interwencyjnych jak: wczesny zgon, zawał serca, udar mózgu oraz powikłania ze strony naczyń obwodowych.

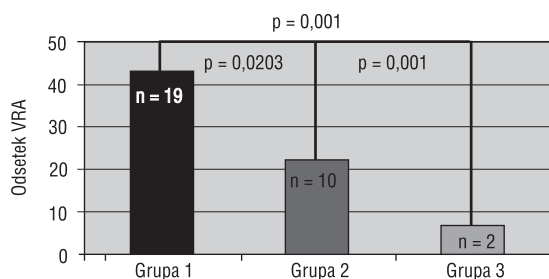
Analiza statystyczna

Zmienne ciągle porównywano testem Studenta, nieciągle — testem χ^2 , natomiast zależności pomiędzy cechami jakościowymi wykazano testem Mc Nemar. Korelacji statystycznych szukano za pomocą współczynnika korelacji rang Spearmana. Za istotne statystycznie przyjęto $p \leq 0,05$.

Wyniki

We wszystkich analizowanych przypadkach wieńcowe zabiegi interwencyjne zakończyły się angiograficznie udanym wynikiem. W okresie hospitalizacji nie obserwowano wczesnych powikłań, takich jak zgon sercowy, zawał serca, konieczność ponownego zabiegu lub pilnej CABG oraz poważnych powikłań ze strony naczyń obwodowych.

Przejęciowe VRA stwierdzono u 31 (26,9%) badanych pacjentów. Istotnie częściej występowały one u pacjentów z grupy 1 (43,1%) w stosunku do grupy 2 (26,9%) oraz do grupy 3 (6,6%) — przedstawia to rycina 3 — a także istotnie częściej ($p < 0,03$) u pacjentów, w których implantowano stenty z grupy cylindrycznych.

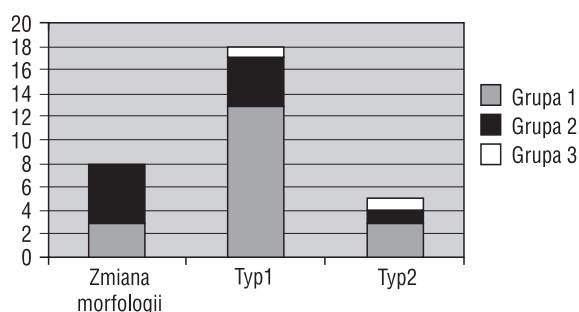


Ryc. 3. Częstość komorowych zaburzeń repolaryzacji (VRA) w poszczególnych grupach.

Fig. 3. Frequency of VRA in the studied population.

Najczęściej występującą formą VRA był typ 1 użytej klasyfikacji, polegający na zmianach morfologii załamka T w odprowadzeniach znad dolnej ściany oraz przedsercowych V3-V4. Stwierdzono ją u 18 spośród badanych pacjentów. U następnych 5 pacjentów stwierdzono występowanie VRA typu 2 (ujemny zał. T). Natomiast u pozostałych 8 osób zauważono zmiany morfologii wcześniej występujących zaburzeń repolaryzacyjnych. Częstość poszczególnych typów VRA w kolejnych grupach obrazuje rycina 4.

Zmiany w stanie gałęzi bocznych stwierdzane w koronarogramie zaobserwowano u 35 (30,4%) badanych pacjentów. Istotnie częściej zauważano je u pacjentów z grupy 1 niż u pacjentów z grupy 2 (22 vs 13 pacjentów, $p < 0,05$). Najczęściej stwierdzano zanik gałęzi bocznych. Częstość poszczególnych zmian w krążeniu wieńcowym przedstawia tabela 3. Komorowe zaburzenia repolaryzacji najczęściej stwierdzano w przypadku wieńcowych zabiegów interwencyjnych wykonywanych na gałęzi marginalnej (100%), natomiast najrzadziej — na prawej tętni-



Ryc. 4. Typy VRA w poszczególnych grupach.

Fig. 4. Distribution of VRA type in the studied population.

Tabela 3

Częstość zmian naczyniowym stwierdzanych w koronarogramie u pacjentów poddawanych stentowaniu (grupa 1) oraz angioplastyce balonowej (grupa 2)

Rodzaj zmiany	Grupa 1	Grupa 2	p <
Zanik gałęzi bocznych	13	8	0,05
Uwidocznienie dodatkowych gałęzi bocznych	7	2	0,05
Zanik naczyń krążenia obocznego	2	3	NS

cy wieńcowej (14%). Tabela 4 przedstawia częstość VRA z uwzględnieniem lokalizacji zmian poddawanych wieńcowemu zabiegowi interwencyjnemu.

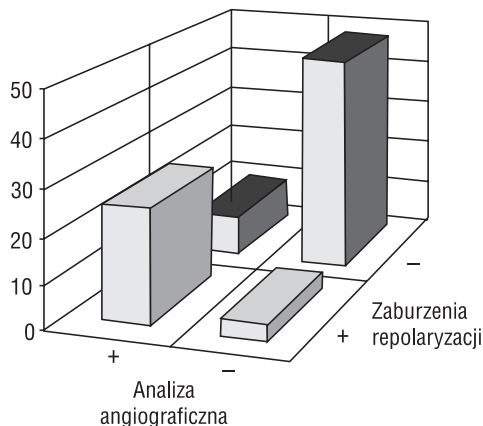
Porównanie danych o wystąpieniu VRA z analizą angiograficzną ujawniło istnienie silnej zależności ($p < 0,00001$) pomiędzy zmianami w EKG (lub ich brakiem) a w angiografii, co przedstawia rycina 5.

U żadnego z badanych pacjentów nie nastąpił wzrost stężenia kinezy fosfokreatyninowej, przekraczający 3-krotnie przyjętą normę (tj. sugerujący wystąpienie martwicy mięśnia sercowego). Natomiast 2-krotny wzrost wartości CPK wystąpił jedynie u 2 (4,5%) pacjentów z grupy 1, żadnego z grupy 2 i u jednego (3,3%) z grupy 3. Jedyną istotną różnicę wykazano w grupie 2 dla pomiarów dokonywanych przed procedurą wieńcową oraz w 12–16 h po niej.

Tabela 4
Zestawienie komorowych zaburzeń repolaryzacji u pacjentów poddanych angioplastyce balonowej oraz stentowaniu, z uwzględnieniem poszczególnych naczyń wieńcowych

Naczynie	VRA +	VRA -
LAD (n)	17 (41%)	24 (59%)
RCA (n)	4 (14%)	24 (86%)
Cx (n)	4 (36%)	7 (64%)
Gał. diagonalna (n)	2 (40%)	3 (60%)
Gał. marginalna (n)	3 (100%)	0

VRA — komorowe zaburzenia repolaryzacji; LAD — tętnica przednia zstępująca; Cx — tętnica okalająca lewa; RCA — prawa tętnica wieńcowa



Ryc. 5. Konstelacja dodatnich/ujemnych parametrów zmian w EKG i zmian angiograficznych dla grup 1 i 2.

Fig. 5. Constelation of positive/negative VRA and angiographic changes in group I and II.

Kontrola stanu klinicznego dotyczyła wszystkich pacjentów grupy 1 i 2. W okresie 6 miesięcy od wieńcowego zabiegu interwencyjnego na podstawie dodatniego wyniku EKG wysiłkowego konieczność wykonania kontrolnej koronarografii stwierdzono u 31 pacjentów (36%). Było wśród nich 13 pacjentów (29,5%) z grupy 1 oraz 18 (43,9%) z grupy 2. Cechy restenozy w koronarogramie wykazano u 14 pacjentów, w tym u 7 (16%) z grupy 1 oraz u 7 (17,3%) z grupy 2. Analiza statystyczna nie wykazała zależności pomiędzy wystąpieniem VRA a angiograficzną restenozą stwierdzaną w okresie okołozabiegowym.

Dyskusja

W części przypadków wieńcowe zabiegi interwencyjne wiążą się z niekorzystnymi następstwami klinicznymi. Niedokrwienie mięśnia sercowego pogarsza rokowanie u pacjentów z chorobą wieńcową, zwiększając prawdopodobieństwo wystąpienia u nich zawału serca lub nagłej śmierci sercowej [10]. W ich diagnostyce mogą pomóc parametry uzyskiwane z analizy krzywej EKG, takie jak odstęp QT czy dyspersja QT [13]. Jednak nie są to parametry idealne.

Doniesienia o zakłóconym przebiegu procesu repolaryzacji mięśnia sercowego, czyli VRA, pojawiają się w literaturze od wielu lat [5-7]. Jednak najczęściej autorzy tych prac nie znajdują związku między VRA a konkretną patologią.

Nasze obserwacje potwierdzają fakt, że VRA towarzyszą procedurom wieńcowym, a istotnie częściej tym o charakterze terapeutycznym, tj. wieńcowym zabiegom interwencyjnym. Ich skutkiem jest przyrost światła naczynia, zajętego procesem miażdżycowym, co zmienia warunki przepływu krwi w jego obszarze dystrybucji, a przez to wpływa na równowagę elektryczną komórek mięśnia sercowego, co może przejawiać się w postaci VRA.

Duża koincydencja pomiędzy VRA a zmianami angiograficznymi dowodzi istnienia pomiędzy nimi istotnego związku. Większość zaobserwowanych w naszym materiale zmian angiograficznych to zanik bocznic w odcinku poddawanych wieńcowemu zabiegowi interwencyjnemu. Brak następstw klinicznych oraz istotnego wzrostu aktywności surowiczej CPK dowodzi, iż „obowiązki” wymienionych gałęzi naczyniowych przejmują adaptujące się krążenie lokalne. Dokonywać się to może poprzez zmiany stopnia napięcia ściany naczyń (tzw. wazomotoryka) w danym obszarze dystrybucji oraz zanikanie krążenia obocznego, zarówno własnego jak i wstecznego [11]. Ten ostatni mechanizm pośred-

nie potwierdza pojawianie się u pacjentów, u których lewa tętnica wieńcowa jest leczona za pomocą wieńcowego zabiegu interwencyjnego, zaburzeń repolaryzacji komorowej w odprowadzeniach znad ściany dolnej, tj. w obszarze dystrybucji prawej tętnicy wieńcowej. W efekcie powyższych mechanizmów w niepowikłanym wieńcowym zabiegu interwencyjnym VRA są odwracalne oraz nie pozostają w związku z odległymi wynikami zabiegów.

Istotnie częstsze występowanie VRA po zabiegu STENT w stosunku do PTCA również dowodzi ich związku z tzw. reorganizacją lokalnego krążenia, ponieważ struktura stentu w większym stopniu zmienia światło naczyń oraz może upośledzać napływ krwi do bocznic (*stent jail*). Istotne różnice w częstości VRA w obrębie grupy STENT dowodzą ponadto istotnej ich zależności od konstrukcji stentu. Dokonana analiza zgadza się z wynikami innych autorów [12], iż elementy stentu cylindrycznego (slot-tube) w większym stopniu niż stentu plecionego (coil) mogą przykrywać lub przesuwają blaszkę miażdżycową nad ujścia gałęzi bocznych odcinka poddawanego zabiegowi (zjawisko *snowplough*) [3].

Przyczyną VRA mogą również być reakcje elektrochemiczne, dokonujące się w obrębie meta-

lowych elementów stentu oraz sąsiadujących części naczyń wieńcowych. Jednak ta druga przyczyna jest tylko hipotetyczna, a ponadto nie uzyskuje potwierdzenia poprzez obecność VRA w grupie poddanej PTCA.

Brak korelacji pomiędzy wystąpieniem restenozy a wcześniejszym występowaniem VRA lub zmian w angiografii pozwala przypuszczać, że komorowe zaburzenia repolaryzacji są tylko przejściowym epizodem we wczesnym okresie po procedurze wieńcowej.

Wnioski

1. Komorowe zaburzenia repolaryzacji występują u pacjentów poddawanych wieńcowym zabiegom interwencyjnym.
2. Komorowe zaburzenia repolaryzacji występują istotnie częściej po implantacji stentu, zwłaszcza o budowie cylindrycznej.
3. Wydaje się, że u podstawy VRA leży reorganizacja przepływu krwi w obszarze dystrybucji naczyń poddawanych wieńcowemu zabiegowi interwencyjnemu.

Streszczenie

Zaburzenia repolaryzacji komór po zabiegach interwencyjnych

Cel pracy: W pracy podjęto próbę oceny częstości oraz możliwych przyczyn występowania komorowych zaburzeń repolaryzacji (VRA) u pacjentów po przezskórnych wieńcowych zabiegach interwencyjnych.

Materiał i metody: Analizie poddano 115 pacjentów (20 K i 95 M), podzielonych na trzy grupy. Pierwszą z nich stanowiło 44 pacjentów (6 K i 38 M; śr. wiek 56 ± 10 lat) po zabiegu implantacji stentów wieńcowych (STENT). Do drugiej grupy zakwalifikowano 41 chorych (8K i 33 M; śr. wiek $53 \pm 9,7$ lat) po angioplastyce balonowej (PTCA). Trzecią grupę, kontrolną tworzyło 30 pacjentów poddanych koronarografii (6K i 24M; śr. wiek 53 (7 lat)). U badanych chorych analizowano spoczynkowe zapisy EKG w celu określenia występowania komorowych zaburzeń repolaryzacji (VRA) według Taggarta przed zabiegiem, bezpośrednio po nim oraz 12–16 h od procedury wieńcowej. Ponadto celem zbadania przyczyn powstawania VRA analizowano stan gałęzi bocznych i naczyń krążenia obocznego oraz oceniano poziom kinezy fosfokreatyninowej (CPK) w surowicy. Kontrola odległa pacjentów dotyczyła okresu 6 miesięcy, a obejmowała analizę stanu klinicznego oraz wyników prób wysiłkowych.

Wyniki: W grupie 1 stwierdzono istotnie częstsze ($p = 0,0203$) występowanie VRA (43,1%) w porównaniu z grupą 2 (21,9%). Ponadto w grupie 1 zauważono zależność między zmianami repolaryzacyjnymi a rodzajem stentu. Występowały one istotnie częściej w grupie stentów o budowie cylindrycznej ciętej. W badanych grupach nie zaob-

serwowano związku pomiędzy poziomem CPK a wystąpieniem VRA, natomiast korelację taką zauważono pomiędzy VRA a upośledzeniem drożności bocznic, ocenianej na podstawie analizy koronarogramów.

Wnioski: *VRA występują u istotnej części pacjentów poddawanych wieńcowym zabiegom interwencyjnym. Są one częstsze w wypadku implantacji stentów, zwłaszcza tych o konstrukcji cylindrycznej. U podłoża występowania VRA leży reorganizacja przepływu krwi w gałęziach bocznych tętnic poddawanych zabiegowi interwencyjnemu. (Folia Cardiol. 2000; 1: 47–54)*

wieńcowe zabiegi interwencyjne, zaburzenia repolaryzacji komórek, rokowanie odległe

Piśmiennictwo

1. Gruenting A.R., Senning A., Siegenthaler W.E. Non-operative dilatation of coronary artery stenosis: percutaneous transluminal angioplasty. *N. Engl. J. Med.* 1979; 301: 61–68.
2. Serruys P.W., de Jaegere P. A comparison of balloon-expandable-stent implantation with balloon angioplasty in patients with coronary artery disease. *N. Engl. J. Med.* 1994; 331: 489–495.
3. Grossman J. Coronary Angioplasty. W: Grossman J., Baim D. red. *Cardiac Catheterisation*, Raven Press 1991.
4. Braunwald E. *Heart Disease* 1997, Saunders Co.
5. Shah D. Significance of ST alternans during percutaneous transluminal coronary angioplasty. *Indian Heart J.* 1995; 47 (3): 248–252.
6. Rechtman D. Repolarisation anomalies in postoperative ECG after aorto-coronary bypass. *Ann. Cardiol. Angiol.* 1997; 46 (2): 77–80.
7. Kaźmierczak J., Gil R. Effect of permanent ventricular pacing on ventricular repolarisation on ECG. *Med. Sci. Monit.* 1996; 2 (5): 558–563.
8. Taggart P. Electrocardiographic changes resembling myocardial ischemia in asymptomatic men with normal coronary arteriograms. *Br. Heart J.* 1979; 41: 214–223.
9. Giec L. Badanie elektrokardiograficzne. W: Giec L. *Choroba niedokrwienności serca*, PZWL 1996.
10. Klein G. *Clinical Electrophysiology Review* 1996, McGraw Hill.
11. El Tamimi H., Davies G. Inappropriate constriction of small coronary vessels as a possible cause of a positive exercise test early after successful coronary angioplasty. *Circulation* 1991; 84: 2307–2312.
12. Magru E. Blow flow in side-branches of coronary artery undergone coronary interventional. *Am. Heart J.* 1996; 35: 356–362.
13. Algra A. i wsp. QTc prolongation measures by standard 12-lead electrocardiography is an independent risk factor for sudden death due to cardiac arrest. *Circulation* 1991; 83: 1888–1894.