

Przezcewnikowe zamknięcie leczonego uprzednio chirurgicznie pozawałowego ubytku przegrody międzykomorowej nitynolowym korkiem Amplatza

Małgorzata Szkutnik¹, Jacek Białkowski¹, Piotr Chodór², Paweł Banaszak¹,
 Lech Poloński³, Joanna Nowak³ i Marian Zembala⁴

¹Oddział Kliniczny Kardiologii Dziecięcej Śląskiego Centrum Chorób Serca w Zabrzu

²I Oddział Kliniczny Kardiologii Śląskiego Centrum Chorób Serca w Zabrzu

³III Oddział Kliniczny Kardiologii Śląskiego Centrum Chorób Serca w Zabrzu

⁴Oddział Kliniczny Kardiologii i Transplantologii Śląskiej Akademii Medycznej

Transcatheter closure of a residual postmyocardial infarction ventricular septal defect using Amplatzer atrial septal occluder

We present 51-year-old diabetic patient after two episodes of acute pancreatitis and myocardial infarction complicated on the 7th day with aneurysm of left ventricular wall rupture as well as interventricular septal rupture. The patient was critically ill with cardiogenic shock and tamponade. During urgent surgery left ventricular aneurysm was excised, ventricular septal defect (VSD) closed and distal LAD anastomosed. After the procedure residual posteroinferior VSD was diagnosed. Three months after surgery residual VSD was closed during interventional catheterization using 16 mm Amplatzer atrial septal occluder (ASO) with significant clinical improvement. The technique of the procedure is presented with patients selection criteria and potential complications. (Folia Cardiol. 2001; 8: 685–689)

postinfarctional ventricular septal defect, transcatheter closure, ASO

Wstęp

Pęknięcie przegrody międzykomorowej jest powikłaniem zawału obarczone wysoką śmiertelnością. Mniej niż 10% pacjentów leczonych zachowawczo przeżywa pierwszy miesiąc. W grupie leczonej chirurgicznie 30-dniowa śmiertelność wynosi 47% [1] i zależy od przedoperacyjnego stanu pacjenta. Mimo pierwotnie skutecznego chirurgicznego zamknięcia ubytek, przegrody międzykomorowej (VSD, *ventricular septal defect*) może ulec rekanalizacji, która zdarza się w 10–20% przypadków

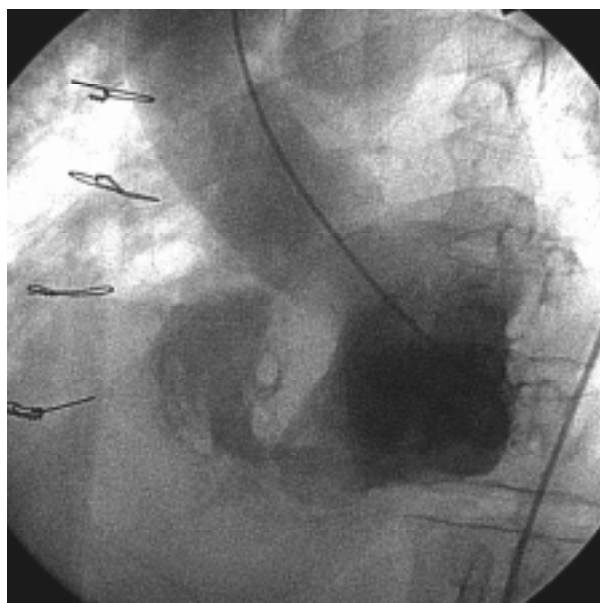
[2]. Poniżej opisano przypadek skutecznego przezcewnikowego zamknięcia resztkowego VSD z zastosowaniem nitynolowego korka (ASO, *Amplatzer atrial septal occluder*) u pacjenta operowanego uprzednio w trybie pilnym z powodu pozawałowego pęknięcia wolnej ściany lewej komory oraz przegrody międzykomorowej. W piśmiennictwie znaleziono tylko jeden opis podobnego przypadku [3].

Opis przypadku

Pacjenta (51 lat) chorującego od 5 lat na cukrzycę typu 1, po dwukrotnych incydentach ostrej niewydolności trzustki, przyjęto do kliniki z objawami resztkowego przecieku przez VSD. Podczas hospitalizacji w innym ośrodku chory przeżył rozległy zawał tylny-dolnej ściany, powikłany w 7. dobie pęknięciem tętniaka lewej komory oraz przegrody mię-

Adres do korespondencji: Dr med. Małgorzata Szkutnik
 Oddział Kliniczny Kardiologii Dziecięcej
 ul. Szpitalna 2, 41–800 Zabrze
 Nadesłano: 10.07.2001 r. Przyjęto do druku: 30.08.2001 r.

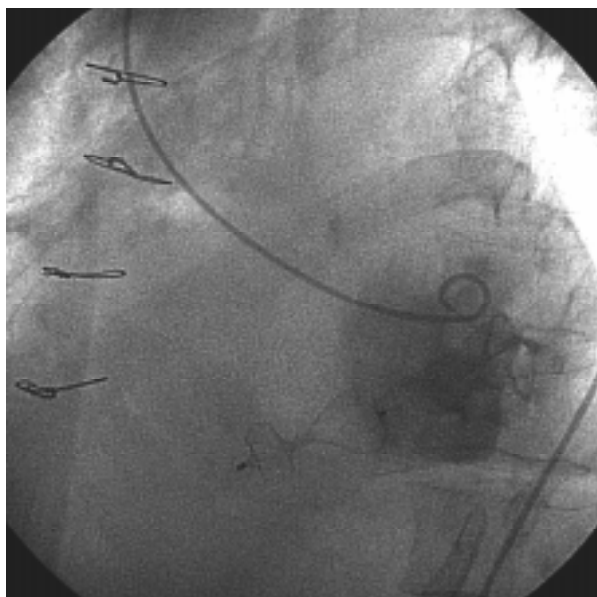
dykomorowej z tamponadą serca i wstrząsem. Pacjenta operowano w trybie pilnym — wycięto tętniak wolnej ściany lewej komory, zamknięto VSD oraz wszczepiono żylny pomost do gałęzi międzykomorowej przedniej lewej tętnicy wieńcowej (LAD, *left anterior descending*). Kontrolne badanie UKG wykazało mały resztkowy ubytek w tylno-dolnej części przegrody międzykomorowej. Po 3 miesiącach od zabiegu nadal stwierdzano pansystoliczny szmer nad sercem, hipotensję (90/50) oraz duszność spoczynkową typu *ortopnoë*. Badanie UKG oraz diagnostyczne cewnikowanie serca wykazało wówczas tętniaka przypodstawnej, dolno-tylnej części przegrody międzykomorowej z ok. 9-milimetrowym ubytkiem na jego szczycie (ryc. 1), lewo-prawym przeciekiem i nieco podwyższonym ciśnieniem w prawej komorze 30/0/10 mm Hg (w lewej komorze odpowiednio 88/0/20 mm Hg). W koronarografii stwierdzono 80-procentowe przewężenie proksymalnego odcinka prawej tętnicy wieńcowej z jej amputacją w części dystalnej, pień lewej tętnicy wieńcowej oraz jej gałąź okalająca o zarysie prawidłowym, 80-procentowe zwężenie proksymalnego odcinka LAD. Selektywne bypassografia wykazała



Ryc. 1. Lewostronna wentrykulografia w projekcji LAO 45° + SU 20°. Środek cieniujący podany do jamy lewej komory uwidoczniał zarys tętniaka tylno-dolnej części przegrody międzykomorowej z falą lewo-prawego przecieku przez VSD.

Fig. 1. Left-sided ventriculography (LAO 45° + SU 20° view). Contrast medium delivered to the left ventricular cavity revealed the aneurysm of the postero-inferior interventricular septum with left-to-right shunt through VSD.

drożny pomost żylny wszczepiony do dystalnej części LAD z prawidłowym przepływem. Podjęto próbę nieoperacyjnego zamknięcia VSD implantem ASO (AGA Med.). Zabieg wykonano w znieczuleniu ogólnym z elektywną intubacją dotchawiczą, w osłonie antybiotykowej, przez nakłucie prawej żyły i tętnicy udowej (gdzie wprowadzono koszulki naczyniowe 6F) oraz prawej żyły szyjnej wewnętrznej (gdzie założono koszulkę 11F). Zabieg kontrolowano podwójnie — za pomocą fluoroskopii oraz przezprzełykowego badania echokardiograficznego (TEE, *transesophageal echocardiography*). Po podaniu heparyny w dawce 5000 j. *i.v.* przy użyciu hydrofilnego przewodnika *Terumo* cewnik JR 6F wprowadzono po wielokrotnych próbach od strony prawej żyły szyjnej przez VSD z prawej do lewej komory. Przewodnik *Terumo* wymieniono na *Amplatz extrastiff*, którego długi wiotki koniec wprowadzono przez zastawkę dwudzielną do lewego przedsionka i zaklinowano w prawej dolnej żyły płucnej. Po tak ufixowanym przewodniku cewnik JR 6F wymieniono na balonowy cewnik kalibracyjny OBW 20 mm. Balon cewnika wypełniono w lewej komorze roztworem środka cieniującego i soli fizjologicznej, a następnie, lekko go pociągając, zmniejszono stopniowo objętość balonu do tej, przy której z wyraźnym oporem przechodził do prawej komory. Średnicę balonu określano po jego ponownej inflacji tą samą objętością płynu, stosując płytkę kalibracyjną. W ten sposób wielkość rozciągniętego ubytku oceniono na 15 mm. Cewnik kalibracyjny wymieniono na koszulkę transseptalną 8F (AGA Med.), którą od strony prawej żyły szyjnej wprowadzono do lewej komory. Nitynolowy korek *Amplatza* przeznaczony do zamykania ubytków przegrody międzyprzedsionkowej (śr. 16 mm) nakręcono na przewodnik wprowadzający, a następnie wciągnięto go do koszulki ładującej. Tak przygotowany ASO wprowadzono do transseptalnej koszulki i — przez wysunięcie — uwolniono dystalny dysk w jamie lewej komory. Następnie cały układ wycofano, uzyskując wypełnienie tętniaka przegrody międzykomorowej uwolnionym dyskiem i wyraźny opór przegrody międzykomorowej. W tym momencie przez wycofanie transseptalnej koszulki uwolniono proksymalny dysk po prawej stronie przegrody międzykomorowej. Następnie wykonano kontrolną lewostronną wentrykulografię cewnikiem *PIG 6F* pozostawionym w jamie lewej komory. Uwidoczniono równy zarys przegrody międzykomorowej. Stwierdzano uprzednio tętniak przegrody międzykomorowej wypełniono lewo-przedsionkowym dyskiem ASO (ryc. 2). Po potwierdzeniu dobrej lokalizacji obu dysków odkręcono przewodnik wprowadzający,



Ryc. 2. Kontrolna lewostronna wentrykulografia po implantacji ASO w tej samej projekcji. Widoczny zarys nitynolowego korka Amplatza w rzucie przegrody międzykomorowej. Tętniak przegrody międzykomorowej jest wypełniony rozciągniętym dyskiem ASO.

Fig. 2. Control ventriculography (same view) after the implantation of ASO. The aneurysm of the IVS is filled with expanded ASO disc.

uwalniając w ten sposób implant. Po zabiegu ponownie wykonano pomiar ciśnień w obu komorach — stwierdzono zauważalny spadek stosunku ciśnienia prawokomorowego do systemowego (z 0,34 do 0,29). Przekłatkowe badanie UKG wykonane następnego dnia po zabiegu wykazało niewielki resztkowy przeciek przez jeszcze jeden, uprzednio nierozpoznany, mniejszy ubytek przegrody międzykomorowej. Stan ogólny pacjenta poprawił się — ustąpiło *ortopnoë* i obrzęki podudzi, zmniejszyła się duszność, wzrosła tolerancja wysiłku (NYHA II).

Dyskusja

Wczesne leczenie chirurgiczne poprawia szansę na przeżycie w przypadku pozawałowego pęknięcia przegrody międzykomorowej [1, 2], jednak ostateczny wynik zależy od ewentualnego resztkowego przecieku oraz funkcji lewej komory. Przyczyną rekanalizacji ubytku może być postępująca resorpcja tkanki martwiczej z częściowym uwolnieniem dakronowej łaty, powstaniem nowego VSD bądź przeoczenie innego VSD w czasie zabiegu chirurgicznego [2]. Taki resztkowy ubytek może powodować znaczne zaburzenia hemodynamiczne lub hemolizę z koniecz-

nością reinterwencji. W przypadku pacjenta badanego przez autorów stwierdzono istotny resztkowy przeciek międzykomorowy na szczycie dużego tętniaka przegrody międzykomorowej z zachowaną kurczliwością ściany przedniej i bocznej.

Doświadczenie kliniczne w przeznaczeniowym zamykaniu pozawałowych VSD jest nadal ograniczone. Wczesne cewnikowanie interwencyjne w ostrym okresie zawału nie wykazało wyraźnego wzrostu przeżywalności pacjentów [4–6], podczas gdy okazało się korzystne w przypadkach leczenia w trybie planowym — odroczone, po uprzednim wytworzeniu się blizny [3, 7]. Podczas zabiegów stosowano układ parasolek Rashkinda [6], Clamshell [5] oraz ostatnio — ASO [3, 7]. Rużyłło i wsp. [7] w celu uzyskania dostępu z prawej żyły szyjnej przez VSD do lewej komory stosowali pętlę tętniczo-żylną. Autorzy niniejszej pracy wykorzystali metodę bezpośredniego zasondowania światła lewej komory z dojścia przez prawą żyłę szyjną, choć było to technicznie trudne (czas fluoroskopii — 90 min). Nitynolowy korek Amplatza skonstruowany pierwotnie do zamykania ubytków przegrody międzyprzedsionkowej [8] jest samorozprężalnym dwudyskowym korkiem zbudowanym ze splotu nitynolowego drutu oraz trzech poliestrowych łatek umieszczonych w obrębie obu dysków i części łączącej. Średnica części łączącej określa wielkość ASO. Zabieg balonowej kalibracji pozwala określić średnicę rozciągniętego ubytku i w ten sposób odpowiednio dobrać rozmiar korka tak, by część łącząca stentowała ubytek, a dwa dyski obejmowały otaczające rąbki przegrody. Ponieważ przegroda międzykomorowa jest zwykle grubsza niż 4 mm (taką długość ma część łącząca stentująca ubytek), korek po uwolnieniu ma wyraźnie szerszy profil niż po zamknięciu ubytku międzyprzedsionkowego. W przypadku pacjenta badanego przez autorów zmienił się kształt dystalnego dysku, który rozprężając się tylko częściowo, przybrał kształt przypominający figę i wypełnił całą objętość dużego tętniaka przegrody międzykomorowej. Taka sytuacja może okazać się korzystna — ASO nie tylko zamknął przeciek, ale również ustabilizował balotującą część przegrody międzykomorowej (wzrost efektywnej frakcji wyrzutowej?). Obecnie produkuje się ASO przeznaczone do zamykania wrodzonych mięśniowych VSD, w których część łącząca jest dłuższa (7 mm), a dyski retencyjne węższe. Brak jednak doniesień o ich zastosowaniu w przypadkach pozawałowych VSD. W tej szczególnej sytuacji klinicznej brzegi ubytku mają zwykle nieregularne obrysy i zastosowanie szerszych dysków retencyjnych ASO może być korzystne. Embolizacja implantu jest poważnym potencjalnym powikłaniem zabie-

gu. Czynnikiem zwiększającym ryzyko przemieszczenia ASO są: małe doświadczenie operatora, niedokładna ocena wielkości ubytku, nieprawidłowe uwolnienie dysków, zbyt małe rąbki przegrody, aby zapewnić stabilną pozycję korka itp. [9]. Inne możliwe powikłania to: niepełne zamknięcie przecieku z następową hemolizą, uszkodzenie aparatu podstawkowego zastawki mitralnej lub trójdzielnej z następową niedomykalnością lub kolizja z ruchem płatków zastawki aortalnej i możliwością ich uszkodzenia [10]. Dlatego ubytki duże lub położone zbyt blisko zastawek nie kwalifikują się do leczenia nieoperacyjnego. Z uwagi na unikalną cechę — możliwość wielokrotnej zmiany pozycji nawet po uwolnieniu proksymalnego dysku (do momentu odkręcenia przewodnika wprowadzającego) — ASO przewyższa stosowane uprzednio zestawy. Mechanizm zamykania ubytku przez jego wypełnienie częścią stentującą zapewnia większy odsetek szczelnego zamknięcia oraz samoczynne ustawianie się korka w ubytku (mechanizm samocentrujący). Okrągły kształt dysków retencyjnych pozbawionych ostrych kątów i rogów (spotykanych we wcześniej stosowanych zestawach) dodatkowo zwiększa bezpieczeństwo zabiegu [11]. Zaburzenia przewodzenia i rytmu serca, takie jak blok przedsionkowo-komorowy lub częstoskurcz komorowy, mogą się zdarzyć w czasie zabiegu, lecz są zwykle przejściowe [10] — podczas zabiegu przeprowadzanego przez autorów wystąpiły krótkotrwałe, spontanicznie ustępujące częstoskurcze komorowe. Jednak u trzech pacjen-

tów, u których również z dobrym efektem autorzy zamknęli pozawałowe VSD problem komorowych zaburzeń rytmu był bardzo istotny i prawdopodobnie związany z krótszym odstępem czasu od wystąpienia zawału. We wszystkich tych przypadkach podczas zabiegu było konieczne kilkakrotne zastosowanie defibrylacji.

Równoczesne badanie TEE może być pomocne jako dodatkowa metoda monitorowania podczas kalibracji ubytku, samego zabiegu implantacji dysków oraz oceny resztkowego przecieku [12]. Jego użyteczność zależy od lokalizacji ubytku — jest ona prawdopodobnie większa w przypadku ubytków położonych w tylnej części przegrody międzykomorowej.

Przeznaczeniowe zamykanie jest obecnie uznaną metodą leczenia w wyselekcjonowanych przypadkach wrodzonych ubytków przegrody międzyprzedsionkowej, przetrwałych przewodów tętniczych (PDA, *Patent Ductus Arteriosus*) oraz innych nieprawidłowych połączeń naczyniowych [13]. Budowa i zasada działania nitynolowych korków Amplatza przeznaczonych do zamykania ubytków przegrody międzyprzedsionkowej, mięśniowych VSD oraz PDA spowodowały zwiększenie skuteczności zabiegów i wprowadzenie ich w wielu nowych ośrodkach jako metody leczenia z wyboru. Autorzy zaprezentowali także dodatkową zaletę ASO — możliwość jego zastosowania w przypadkach pozawałowych, rekanalizowanych po uprzednim leczeniu chirurgicznym VSD. Potrzebne są jednak dalsze doświadczenia, aby ocenić wyniki tej metody leczenia.

Streszczenie

Przeznaczeniowe zamknięcie resztkowego, pozawałowego VSD

Przedstawiono przypadek 51-letniego pacjenta z rozpoznaną cukrzycą, po 2-krotnych incydentach ostrej niewydolności trzustki, u którego wystąpił rozległy zawał tylno-dolnej ściany powikłany w 7. dobie pęknięciem tętniaka lewej komory oraz przegrody międzykomorowej z tamponadą serca i wstrząsem. W trybie pilnym chirurgicznie usunięto tętniak wolnej ściany lewej komory, zamknięto ubytek przegrody międzykomorowej oraz wykonano pomostowanie lewej tętnicy wieńcowej z użyciem żylnego graftu. Po zabiegu stwierdzono resztkowy ubytek w tylnodolnej części przegrody międzykomorowej. Trzy miesiące po interwencji chirurgicznej resztkowy ubytek międzykomorowy zamknięto przeszskórnie za pomocą korka Amplatza, uzyskując znaczną poprawę wydolności pacjenta. Przedstawiono technikę implantacji 16-milimetrowego korka Amplatza, analizując możliwości powikłań oraz kryteria kwalifikowania pacjentów do tej metody leczenia. (Folia Cardiol. 2001; 8: 685–689)

pozawałowy ubytek przegrody międzykomorowej, przeznaczeniowe zamknięcie, ASO

Piśmiennictwo

1. Crenshaw B.S., Granger C.B., Birnbaum Y., Pieper K.S., Morris D.C., Kleiman N.S., Vahanian A., Califf R.M., Topol E.J. Risk factors, angiographic patterns and outcomes in patients with ventricular septal defect complicating acute myocardial infarction. *Circulation* 2000; 101: 27–32.
2. Caputo M., Wilde P., Angelini G.D. Management of postinfarction ventricular septal defect. *Br. J. Hosp. Med.* 1995; 54: 562–566.
3. Lee E.M., Roberts D.H., Walsh K.P. Transcatheter closure of a residual postmyocardial infarction ventricular septal defect with the Amplatzer septal occluder. *Heart* 1998; 80: 522–524.
4. Hachida M., Nakano H., Hirai M., Shi C.Y. Percutaneous transaortic closure of postinfarctional ventricular septal rupture. *Ann. Thorac. Surg.* 1991; 51: 655–657.
5. Lanzberg M.J., Lock J.E. Interventional catheter procedures used in congenital heart disease. *Cardiol. Clin.* 1993; 11: 569–587.
6. Lock J.E., Block P.C., Mc Kay R.G., Baim D.S., Keane J.F. Transcatheter closure of ventricular septal defects. *Circulation* 1988; 78: 361–368.
7. Rużyło W., Demkow M., Konka M., Chmielak M., Wilczyński J., Dzielińska Z., Banaszewski M. Niepoeracyjne zamykanie pozawałowych ubytków międzykomorowych. *Kardiolog. Pol.* 2001; 54: 274–276.
8. Szkutnik M., Białkowski J., Banaszak P., Kusa J., Skalski J., Frycz M., Zembala M. Przeznaczyniowe zamykanie ubytków przegrody międzyprzedsionkowej — doświadczenie własne na podstawie 111 cewnikowań. *Folia Cardiol.* 2001; 8: 225–231.
9. Agarwal S.K., Ghosh P.K., Mittal P.K. Failure of devices used for closure of atrial septal defects: mechanisms and management. *J. Thorac. Cardiovasc. Surg.* 1996; 112: 21–26.
10. Sideris E.B., Walsh K.P., Haddad J.L., Chen C.R., Ren S.G., Kulkarni H. Occlusion of congenital ventricular septal defects by the buttoned device. *Heart* 1997; 77: 276–279.
11. Vogel M., Rigby M.L., Shore D. Perforation of the right aortic valve cusp: complication of ventricular septal defect closure with a modified Rashkind umbrella. *Ped. Cardiol.* 1996; 17: 416–418.
12. Van der Velde M.E., Sanders S.P., Keane J.F., Perry S.B., Lock J.E. Transoesophageal echocardiographic guidance of transcatheter ventricular septal defect closure. *J. Am. Coll. Cardiol.* 1994; 23: 1660–1665.
13. Szkutnik M., Białkowski J., Kusa J., Banaszak P. Usefulness of Amplatzer occluders in transcatheter closure of ASD and other undesirable shunts. *Cardiol. Young* 2001; 11 (1): 876.