

# Mechanizmy powiększenia światła po przezskórnych zabiegach interwencyjnych — ocena na podstawie ultrasonografii wewnątrzwieńcowej

Robert Gil i Tomasz Pawłowski

Samodzielna Pracownia Hemodynamiki i Elektrofizjologii Pomorskiej Akademii Medycznej w Szczecinie

## Wstęp

Ultrasonografia wewnątrzwieńcowa (ICUS, *intracoronary ultrasound*) jest stosunkowo nową metodą obrazującą tętnice wieńcowe. W odróżnieniu od angiografii kontrastowej pozwala na uwidocznienie cech jakościowych (m.in. zwapnienia, zwłóknienia) oraz ilościowych (takich jak zasięg, objętość) blaszki miażdżycowej, dostarczając ponadto informacji o rzeczywistej wielkości naczyń [1].

Wprowadzenie tej metody pozwoliło również na poznanie zmian, jakie zachodzą w tętnicy wieńcowej poddawanej działaniu cewnika balonowego oraz alternatywnych urządzeń używanych do rewaskularyzacji wieńcowej, takich jak stenty, aterekatomy czy cewnik laserowy. W niniejszej pracy omówiono mechanizmy powiększania światła naczyń po najczęściej stosowanych przezskórnych zabiegach rewaskularyzacji wieńcowej (PTCR, *percutaneous transluminal coronary revascularization*).

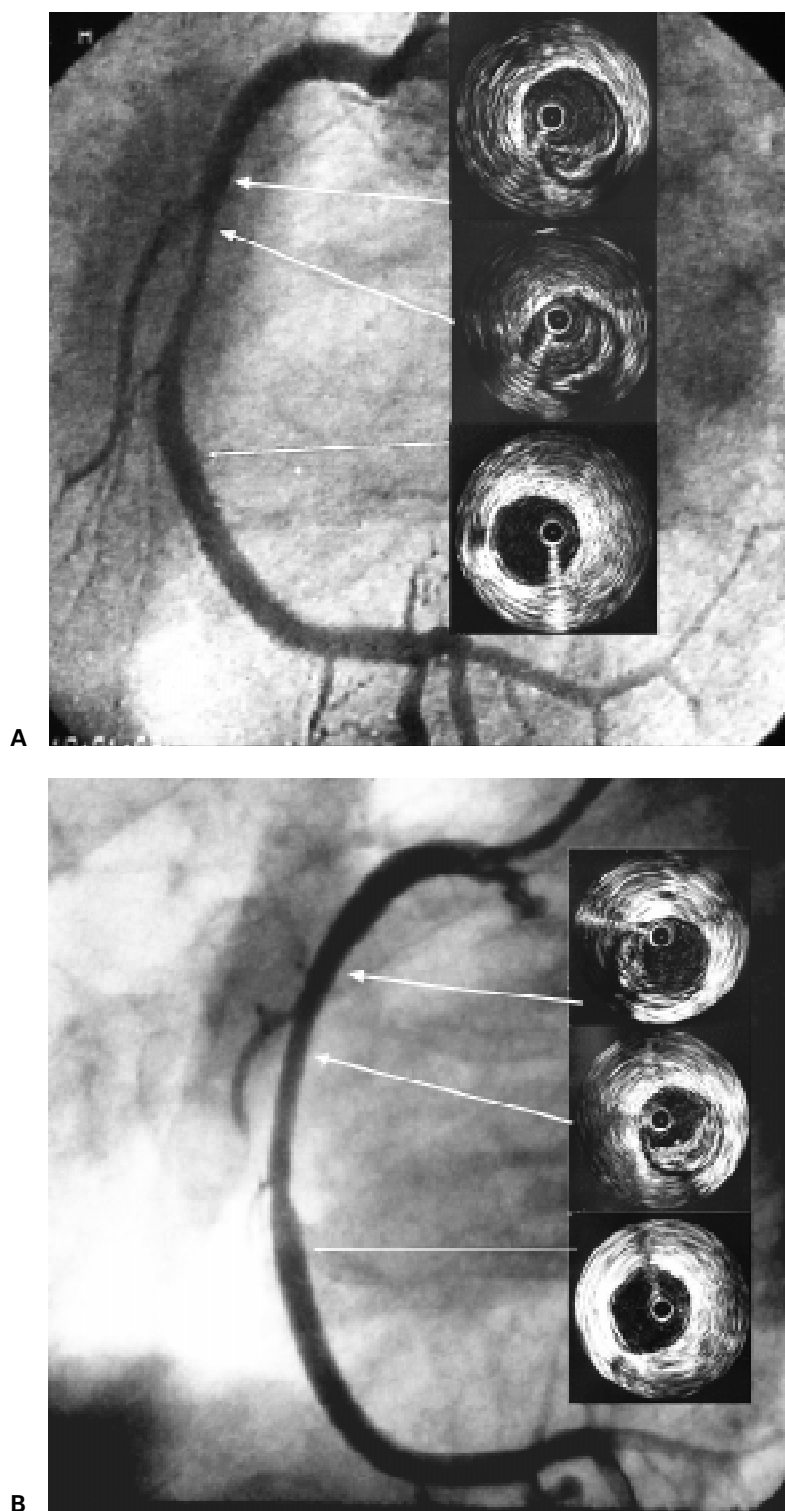
## Angioplastyka balonowa

Angioplastyka balonowa (POBA, *plain old balloon angioplasty*), wprowadzona do praktyki klinicznej przez Andreeasa Gruentziga, polega na rozprężeniu pod ciśnieniem (zakres 4–20 atmosfer, śr. 10 atm.) balonika umieszczonego na wysokości zwężenia tętnicy wieńcowej. Początkowo uważano, że mechanizmem odpowiedzialnym za powiększenie światła jest uciśnięcie blaszki miażdżycowej i jej ewentualna osiowa redystrybucja [2, 3]. Jednak ba-

dania histopatologiczne tętnic wieńcowych poddawanych POBA [4] wykazały, że główną rolę odgrywają tu pęknięcia blaszki oraz rozciągnięcie ściany naczyń. Te rozbieżności spowodowały, że szukano sposobów na kompleksowe wyjaśnienie mechanizmów POBA. Okazało się, że ICUS doskonale nadaje się do tego celu.

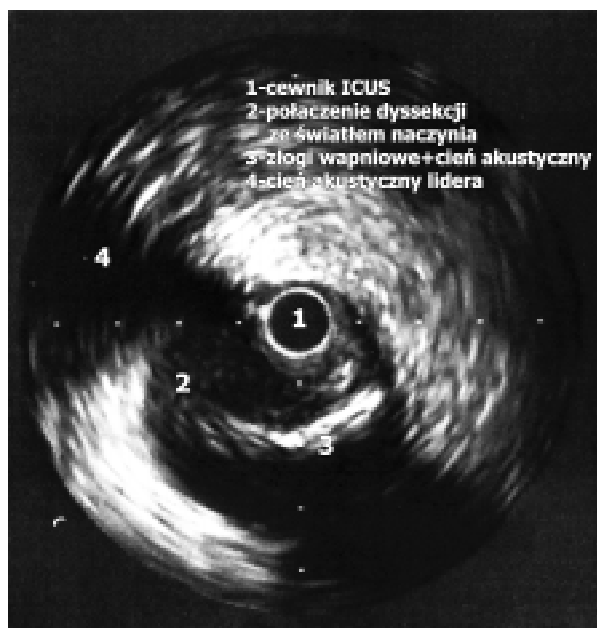Interesująca jest analiza odpowiednich doniesień z piśmiennictwa, ponieważ okazuje się, że pomimo wielu badań dotyczących mechanizmów działania balonika angioplastycznego nie ma jednoznacznych odpowiedzi na ten temat. Już pierwsi badacze prezentowali różne podejścia do powyższego problemu. Hoyne i wsp. [5] zaproponowali podział na 6 podtypów zależnych od rodzaju pęknięć blaszki, łączących światło naczyń ze strukturami ściany, lub od rozległości samego rozwarstwienia (tj. dyssekcji). Autorzy ci różnicowali efekty angioplastyki w zależności od ekscentryczności blaszki tylko w przypadku braku pęknięć lub dyssekcji. Inna jest klasyfikacja opracowana przez Gerber i wsp. [6]. Dzieli ona blaszki na ekscentryczne i koncentryczne oraz różnicuje mechanizmy POBA w zależności od jej rozkładu. Klasyfikacja ta zakłada, że koncentryczna blaszka może ulec kompresji (uciśnięciu). Jednak to stanowisko jest sprzeczne z nowszymi obserwacjami Mintza i wsp. [7], obejmującymi analizę danych 22 chorych. Badacze ci, wykorzystując obrazy ICUS przed i po POBA oraz obliczenia objętości blaszki i światła naczyń, doszli do wniosku, że w wyniku POBA nie następuje kompresja blaszki miażdżycowej. Według nich głównym mechanizmem odpowiedzialnym za przyrost światła w wyniku POBA jest osiowa redystrybucja blaszki oraz przyrost całkowitego wymiaru naczyń (ryc. 1). Jednak tych obserwacji nie potwierdzili inni autorzy [8–10]. I tak Batista i wsp. [8] wykazali, że przyrost wielkości światła jest mniej więcej w po-

Adres do korespondencji: Dr hab. med. Robert Gil  
 Samodzielna Pracownia Hemodynamiki i Elektrofizjologii PAM  
 ul. Powstańców Wlkp. 72, 70–111 Szczecin  
 Nadesłano: 29.07.2001 r. Przyjęto do druku: 30.09.2001 r.



**Ryc. 1.** Przykład angioplastyki balonowej prawej tętnicy wieńcowej. Wykonane przed zabiegiem wewnątrzwieńcowe badanie ultrasonograficzne (ICUS) ujawniło niewielkie światło naczynia (MLCSA = 3,8 mm<sup>2</sup>) (A). Po użyciu cewnika balonowego 3,5 mm × 27 mm uzyskano istotny przyrost światła naczynia (B) widoczny w badaniu ICUS (MLCSA = 7,3 mm<sup>2</sup>). Zwraca uwagę stosunkowo niewielki zysk światła naczynia uwidoczniiony w badaniu angiograficznym.

**Fig. 1.** Figure shows an example of plain balloon angioplasty in right coronary artery. Preintervention intracoronary ultrasound imaging (ICUS) shows rather a small coronary lumen (MLCSA = 3.8 mm<sup>2</sup>) (A). After dilatation with 3.5 × 27 mm balloon the lumen increased significantly (MLCSA = 7.3 mm<sup>2</sup>) (B), on contrary there was only a little lumen improvement on angiography.



**Ryc. 2.** Przykład dyssekcji (tzn. rozwarstwienia blaszki miażdżycowej) po angioplastyce balonowej w miejscu graniczenia złogów wapnia z jej miękkimi elementami.

**Fig. 2.** Figure presents an example of vessel wall dissection after balloon angioplasty. Its entry is seen on the border of calcium spots and soft material.

lowie efektem przyrostu całkowitego pola naczyń, a w połowie redukcji blaszki, przy czym większej kompresji ulegają blaszki o charakterze koncentrycznym. W przypadku zmian mieszanych i zwapniałych przyrost światła zależy od powstałych dyssekcji i pęknięć blaszki (ryc. 2). Podobne obserwacje poczynili Gil i wsp. [9], wykazując, że w przypadku miękkich blaszek za powiększenie światła po POBA odpowiada zarówno osiowa redystrybucja, jak i kompresja blaszki, natomiast w przypadkach blaszek mieszanych oraz twardych pojawia się powiększenie pola naczyń oraz uszkodzenia blaszki. Te ostatnie, tj. pęknięcia i dyssekcja, wystąpiły u każdego pacjenta z istotną obecnością elementów zwapniałych (wyrażanych sumą kąta przekraczającą 180°). Te obserwacje potwierdzają również prace innych autorów [10, 11].

Z przedstawionych powyżej prac wynika, że mechanizm powiększenia po POBA jest procesem złożonym, a jego składowe elementy zależą przede wszystkim od jakościowych cech blaszki poddawanej temu zabiegowi.

## Implantacje stentów wieńcowych

Konieczność ograniczenia słabych stron POBA zaowocowała wprowadzeniem do użycia kliniczne-

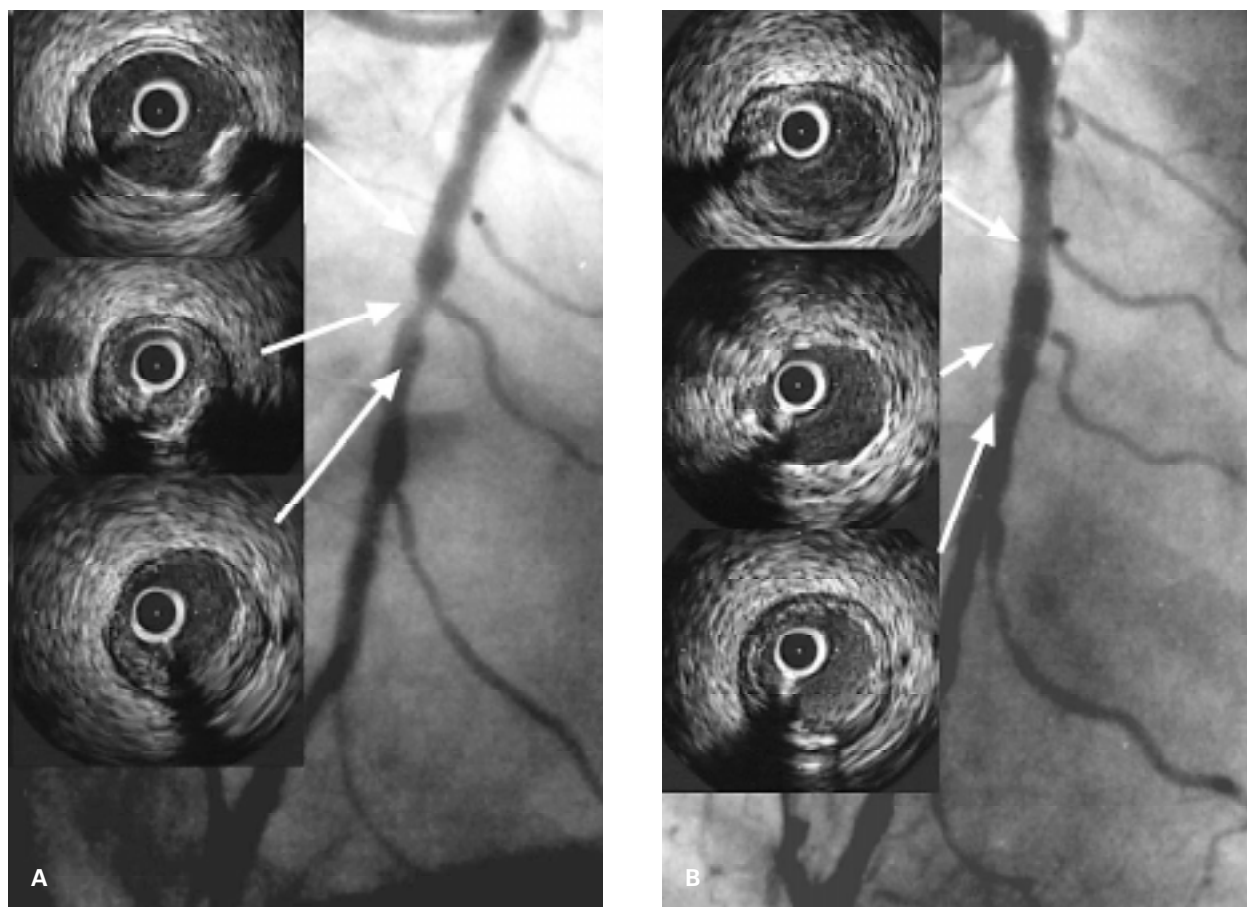
go stentów wieńcowych. Implantacje przeprowadzone w pierwszych latach doświadczeń (1986–1994) wiązały się z licznymi przypadkami zakrzepicy w stenocie oraz miejscowymi powikłaniami naczyniowymi, związanymi ze stosowanym leczeniem antykoagulacyjnym. Dopiero pionierskie prace grupy Colombo i wsp. [12] oparte na ICUS pozwoliły na wypracowanie nowej techniki implantacji stentów, która wykorzystuje wysokie ciśnienia inflacji balonu, pozwalając na rezygnację z agresywnego leczenia przeciwzakrzepowego.

W tamtym czasie najpowszechniejszym stentem był stent Palmaz-Schatz (P-S 153, Johnson & Johnson Interventional Systems). Związany z jego budową duży cień akustyczny praktycznie uniemożliwiał poznanie mechanizmów powiększenia światła naczyń po implantacji stentu. Dopiero wprowadzenie stentów nowej generacji pozwoliło na sformułowanie pierwszych wniosków [13].

Podobne jak Mintza i wsp. [7] okazały się obserwacje grupy badaczy *Multilink IVUS Study* [13], którzy wykazali, że osiowa redystrybucja blaszki jest jedynym mechanizmem przyrostu światła po implantacji stentu. Badacze nie znaleźli innych mechanizmów powiększenia światła tak jak w przypadku angioplastyki balonowej. Honda i wsp. [13] uważają, że przesunięcie blaszki w obręb segmentów referencyjnych odpowiada za charakterystyczny, przypominający schodek obraz angiograficzny segmentu naczyń poddanego stentowaniu (*step-up-step-down*). Pośrednim dowodem potwierdzającym tę teorię jest zjawisko zamykania gałęzi bocznych leżących w odcinkach referencyjnych blisko implantowanego stentu [14].

Innym mechanizmem przyrostu światła po implantacji stentu jest zwiększenie całkowitego pola naczyń uzyskiwane poprzez rozciągnięcie ściany naczyń [15, 16]. Interesujące jest spostrzeżenie Wernera i wsp. [15], którzy wykazali, że fakt ten może wpływać na wynik odległy zabiegu, tzn. stymulować proces restenozy. Prawdopodobnie dzieje się tak ze względu na mechaniczne podrażnienie błony środkowej oraz przydanki, które reagują odczynem proliferacyjnym (ryc. 3).

Stosunkowo niedawno Ahmed i wsp. [16], opierając się na analizie 25 przypadków, zaproponowali nową klasyfikację mechanizmów powiększenia światła po implantacji stentu. Zgodnie z nią, oprócz wspomnianej już redystrybucji blaszki i rozciągnięcia ściany naczyń, „nowym” mechanizmem jest kompresja blaszki miażdżycowej. Teoria ta zakłada, że blaszka miażdżycowa, zawierająca złogi lipidowe i skrzepliny, łatwo ulega kompresji, przy czym możliwe jest wówczas uwolnienie jej części do dystal-



**Ryc. 3.** Przykładowy obraz przed (A) oraz po (B) implantacji stentu techniką bezpośrednią w środkowym segmencie prawej tętnicy wieńcowej. Po implantacji 3,5 × 8 mm stentu Multilink TETRA (Guidant Europe Co, Belgia) uzyskano dobry wynik angiograficzny i ultrasonograficzny (MLCSA = 7,52 mm<sup>2</sup>).

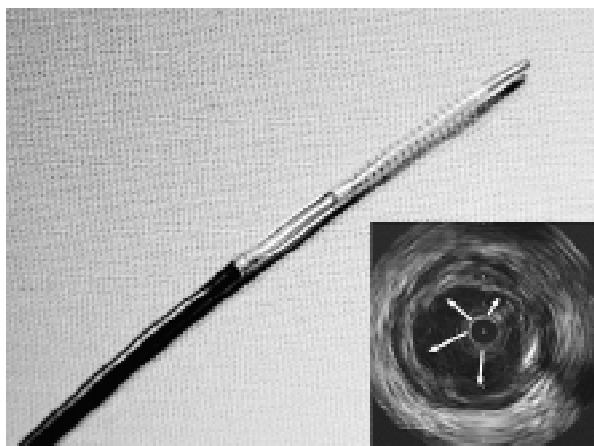
**Fig. 3.** Figure shows the procedure of direct stenting in the mid portion of RCA. Good angiographic and ultrasonic results were observed after the implantation of 8 mm Multilink TETRA stent.

nego krążenia wieńcowego, jego embolizację wyrażoną wzrostem aktywności enzymu CK-MB [17, 18].

Opisane powyżej mechanizmy odnoszą się zwłaszcza do miękkich, niezwapniałych blaszek miażdżycowych. Obserwowane często zwapnienia oraz zwłóknienia zmieniają warunki rozprężenia stentu, prowadząc do jego niepełnej ekspansji i w rezultacie mniejszego światła po zabiegu implantacji [19]. Blaszkę miażdżycową o takiej charakterystyce wymagają jeszcze dokładniejszych badań, choć pierwsze obserwacje autorów niniejszej pracy pozwalają przypuszczać, że w przypadku zwapnień i zwłóknień głównym mechanizmem przyrostu światła po implantacji stentu jest rozciągnięcie naczynia, a w miękkich blaszkach częściej dochodzi do osiowej redystrybucji i kompresji blaszki miażdżycowej. Powyższe zagadnienie jest tematem szerszych badań prowadzonych obecnie w ośrodku autorów.

### Aterektomia kierunkowa

Jedną z alternatywnych metod przeszłokornej rewaskularyzacji wieńcowej jest aterektomia bezpośrednia (DCA, *directional coronary atherectomy*). Zabieg ten polega na wycięciu blaszki miażdżycowej i usunięciu jej ze światła naczynia [20]. W obecnie stosowanych urządzeniach tego typu rozmiar noża tnącego dostosowany jest do naczyń o średnicy 2,5–5 mm. Teoretycznie należałoby się spodziewać, że ilość blaszki miażdżycowej usuniętej z naczynia będzie odpowiadała rozmiarowi noża i długości nacięcia [21]. Jednak pomiary histopatologiczne i ICUS wykazały, że stan faktyczny nie do końca odpowiadał przewidywaniom. Safian i wsp. [21] uzyskali tylko 18,5 mg tkanki ze spodziewanych 70 mg. W obrazach ICUS po tzw. optymalnej aterektomii pozostaje 35–70% blaszki [22–24], mimo że angiografia ilościowa wskazuje na bardzo



**Ryc. 4.** Aterektom kierunkowy Flexicut (Guidant Europe Co, Belgia) o rozmiarze noża 3,0–3,4 mm oraz obraz ultrasonograficzny po 2-krotnym przejściu aterektomem (w sumie 4 przejścia). Strzałki wskazują miejsca cięć.

**Fig. 4.** The photo shows atherectomy device (Flexicut, Guidant Co, 3.0–3.4 in size) and ultrasonic image after the procedure. The arrows indicate cutting sites.

dobry wynik. Przyczyn tego zjawiska jest wiele. Sunejo i wsp. [24] udowodnili, że na ostateczny wynik przyrostu światła po DCA wpływają 3 składowe: usunięcie blaszki w 37%, powiększenie całkowitego pola naczyń w 15% i aż w 48% tzw. kompresja blaszki. Te dwie ostatnie zapewne związane są ze stosunkowo dużym profilem aterektomu (2–2,5 mm), który wywołuje efekt podobny do POBA (*Dotter effect*), przez co niecała blaszka podlega wycięciu. Natomiast większość autorów wskazuje na porównywalny udział rozciągnięcia naczyń i usunięcia blaszki w mechanizmie poszerzenia światła po DCA [22, 24]. Wydaje się, iż wprowadzany właśnie aterektom nowej generacji (Flexicut, Guidant), charakteryzujący się znacznie twardszym ostrzem oraz mniejszym profilem, ma szansę zmienić wkład poszczególnych składowych powiększenia światła po DCA (ryc. 4).

### Aterektomia wysokoobrotowa

Aterektomia wysokoobrotowa (HSRA, *high speed rotational atherectomy*) jest następną metodą z grupy redukującej wielkość blaszki miażdżycowej. Elementem odpowiedzialnym za to jest diamentowe wiertło (o średnicy 1,5–2,75 mm) (ryc. 5), które wprowadzone do tętnicy wieńcowej, obracając się z dużą prędkością (do 180 000 obrotów/min), rozbija blaszkę na bardzo drobne cząsteczki [25].

Ultrasonografia wewnątrzwieńcowa wykazuje, że głównym mechanizmem HSRA odpowiedzialnym



**Ryc. 5.** Wiertło do wysokoobrotowej aterektomii rotacyjnej (SCIMED-Boston Scientific Co, Wedgewood, Stany Zjednoczone) o wymiarze 2,15 mm.

**Fig. 5.** The 2.15 mm burr for high speed rotational atherectomy (Boston Scientific Co).

za przyrost światła jest zmniejszenie wielkości blaszki miażdżycowej. Stopień jej redukcji oraz dodatkowy wpływ na ścianę naczyń pozostaje w ścisłym związku z agresywnością przyjętego protokołu zabiegu. Uważa się, że zastosowanie wiertła dobrego tak, aby stosunek jego średnicy do średnicy referencyjnej naczyń nie przekraczał wartości 0,7 powoduje jedynie zmniejszenie wielkości blaszki, natomiast przy bardziej agresywnym protokole (stosunek wiertło/referencja > 0,7) pojawiają się jej rozwarstwienia oraz pęknięcia. Kovach i wsp. [26], stosując stosunkowo łagodny protokół, wykazali, że wielkość całkowitego pola naczyń po HSRA nie zmienia się, przy jednoczesnym przyroście wielkości światła. Podobnie Eltchaninoff i wsp. [27], wykorzystując śródnaczyniową angioskopię [27], stwierdzili istotnie mniejszą liczbę tzw. podłużnych dyssekcji w grupie pacjentów poddanych HSRA niż w grupie POBA. Natomiast wyniki badania STRATAS (choć bez wykorzystania ICUS) udowadniają, że agresywny protokół HSRA zwiększa liczbę dyssekcji, co jednak nie wpływa istotnie na wyniki odległe [28].

Ciekawą obserwacją jest także fakt zmniejszania wielkości złogów wapnia w blaszce miażdżycowej poddanej działaniu aterektomu obrotowego. We wspomnianej grupie [26] HSRA wywołała istotną redukcję elementów zwapniałych (z 227 do –207° łuku wapniowego,  $p = 0,048$ ). Do bardzo podobnych spostrzeżeń doszli badacze grupy Mintza [29], którzy zauważyli ponadto, że światło uzyskane po HSRA jest gładkie i okrągłe, powstające w ścianie naczyń dyssekcje są ograniczone tylko do zwapniałej blaszki, a ich głębokość nie przekracza 1 mm.

Warto pamiętać, że zastosowanie HSRA do leczenia miękkich, niezwapniałych blaszek wiąże się

z podobnym mechanizmem, co wykazali Dussailant i wsp. [30], chociaż powierzchnia blaszki jest mniej regularna, a naczynie wykazuje w trakcie zabiegu większą skłonność do spazmu [29].

Aterektomia wysokoobrotowa znalazła zastosowanie przede wszystkim w leczeniu długich, zwapniałych oraz ostialnych zwężeń, niepoddających się POBA. Natomiast próby zastosowania tej metody do leczenia restenozy w stencie (badanie ARTIST) nie przyniosły spodziewanych rezultatów [31].

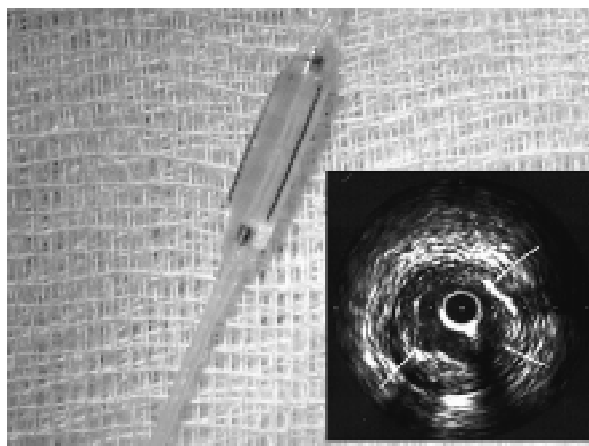
### Inne techniki rewaskularyzacji przezskórnej

Przedstawione powyżej techniki rewaskularyzacji należą do najbardziej rozpowszechnionych. Jednak w praktyce klinicznej stosuje się jeszcze kilka innych technik, których mechanizmy także oceniano z użyciem ICUS. Jedną z nich jest angioplastyka laserowa. Istnieją 2 sposoby wykorzystania jednorodnej wiązki światła. Pierwszy polega na emisji promieni lasera wokół cewnika balonowego, natomiast w drugim wiązka laserowa emitowana jest z końcówki przewodnika lub cewnika laserowego (*laser wire*).

W pierwszym przypadku wiązka laserowa niszczy (ablacja) tkankę miażdżycową, przy czym dotyczy jedynie miękkich elementów blaszki, bez ingerencji w elementy zwapniałe [32, 33]. W związku z tym wielkość uzyskiwanego dzięki tej metodzie światła naczynia nie jest duża. Badania Mintza i wsp. [33] pokazały, że pozabiegowy przyrost światła jest wynikiem 2 komponentów: ablacji blaszki miażdżycowej oraz powiększenia całkowitego pola naczynia (efekt cewnika balonowego). Badacze nie obserwowali zmian w ilości elementów wapnia ani zwiększonej liczby dyssekcji. Te ostatnie wystąpiły praktycznie tylko w obrębie powierzchniowych zwapnień, a ICUS dawała obraz „pofragmentowanej” (porównywanej do cebuli) blaszki miażdżycowej.

Drugi sposób wykorzystywany jest w zabiegach rekanalizacji całkowicie zamkniętych tętnic wieńcowych [34]. Wiązka lasera kierowanego do przodu wytwarza kanał w blaszce (niszcząc jej miękkie elementy), który umożliwia wprowadzenie cewnika laserowego, powiększającego istniejący kanał (o wymiarach zależnych od jego wielkości: 1,4–2,0 mm) [35]. W końcowej fazie zabiegu używany jest klasyczny cewnik balonowy oraz w przeważającej ilości przypadków — stent wieńcowy.

Kolejną metodą stosowaną w pracowniach kardiograficznych jest angioplastyka balonem tnącym (CB, *cutting balloon*). Urządzenie to jest złożone z balonika angioplastycznego z dodatkowymi 3 lub 4 ostrzami (zwanymi mikrotomami). Obecnie CB stosuje się



**Ryc. 6.** Wypełniony balon tnący o wymiarze 3,0 × 15 mm (SCIMED-Boston Scientific Co, Wedgewood, Stany Zjednoczone) oraz ultrasonograficzny obraz wewnątrzwieńcowy po inflacji balonu. Strzałki wskazują miejsca nacięć mikrotomami balonu.

**Fig. 6.** Figure presents inflated cutting balloon (3.0 × 15 mm) and ultrasonographic image after the single inflation. The arrows show microtoms incision sites.

głównie w leczeniu restenozy w stencie oraz tzw. zmian opornych [36]. W przypadku zastosowania jej w zmianach miażdżycowych *de novo* przyrost światła naczynia jest wynikiem kompresji blaszki miażdżycowej oraz niewielkiego przyrostu wielkości światła naczynia [37–39]. Ponadto charakterystyczne nacięcia blaszki są widoczne w przekrojach poprzecznych ICUS (ryc. 6).

Ciekawą metodą opierającą się na redukcji objętości blaszki miażdżycowej jest aterektomia za pomocą wewnątrzwieńcowego cewnika ekstrakcyjnego (TEC, *transluminal extraction catheter*). Urządzenie to zbudowane jest z noża oraz zbiorniczka, do którego odsysa się wyciętą blaszkę. Doświadczenia z wykorzystaniem ICUS w tej metodzie są nieliczne. Badania Popmy i wsp. [40] pokazały, że w każdym przypadku użycia TEC na powierzchni blaszki znajdowały się pęknięcia i szczeliny, a dyssekcje stwierdzano tylko w 36% przypadków. Niestety, autorzy nie porównali obrazu ICUS przed i po zabiegu TEC, dlatego nie wiadomo, czy w mechanizm powiększania światła nie są zaangażowane komponenty, np. powiększenie wymiaru naczynia, możliwe po użyciu cewnika o stosunkowo dużej średnicy (6–9 F).

Stosunkowo niedawno do praktyki klinicznej zaczęto wprowadzać sonoterapię (angioplastykę ultradźwiękową). Metoda ta polega na aplikacji fal ultradźwiękowych o częstotliwości około 20 KHz, jednak mechanizm jej działania nie został jeszcze dokładnie poznany. Prawdopodobnie poprzez wytworzenie podwyższonej temperatury dochodzi do

ablacji blaszki miażdżycowej, łącznie ze zmniejszeniem ilości elementów zwapniałych [41].

### Podsumowanie

Mechanizmy powiększenia światła naczynia różnią się w poszczególnych technikach przeszłonej rewaskularyzacji wieńcowej. Znajomość następstw miejscowych użycia balonika angioplastycznego czy stentu pozostaje w ścisłym związku ze sposobem prowadzenia zabiegu angioplastycznego. Dzięki temu możliwa jest tzw. optymalizacja zabiegu PTCR, która istotnie poprawia jego bezpośredni oraz odległy wynik.

Wydaje się, że właśnie ten kierunek rozwoju kardiologii interwencyjnej połączony z nową generacją stentów (tzw. inteligentnych — m.in. pokrywanych substancjami antymitotycznymi) pozwoli na jeszcze większą efektywność przeszłonnych technik terapeutycznych.

### Piśmiennictwo

1. Maheswaran B., Leung C.Y., Gutfinger D.E. i wsp. Intravascular ultrasound appearance of normal and mildly diseased coronary arteries. Correlation with histologic specimens. *Am. Heart J.* 1995; 130: 976–986.
2. Gruentzig A. Transluminal dilatation of coronary artery stenosis. *Lancet* 1978; 1: 263–266.
3. Dotter C.T., Judkins M.P. Transluminal treatment of arteriosclerosis obstruction: description of new technique and a preliminary report of its application. *Circulation* 1964; 30: 654–670.
4. Farb A., Virmani R., Atkinson J.B. i wsp. Plaque morphology and pathologic changes in arteries from patients dying after coronary balloon angioplasty. *J. Am. Coll. Cardiol.* 1990; 16: 1421–1429.
5. Hoyne J., Mahon D.J., Jain A. i wsp. Morphological effects of coronary balloon angioplasty in vivo assessed by intravascular ultrasound imaging. *Circulation* 1992; 85: 1012–1025.
6. Gerber T., Erbel R., Gorge G. i wsp. Classification of morphologic effects of percutaneous transluminal coronary angioplasty assessed by intravascular ultrasound. *Am. J. Cardiol.* 1992; 70: 1546–1554.
7. Mintz G., Pichard A., Kent K. i wsp. Axial plaque redistribution as a mechanism of percutaneous transluminal coronary angioplasty. *Am. J. Cardiol.* 1996; 77: 427–430.
8. Baptista J., Di Mario C., Ozaki Y. i wsp. Impact of plaque morphology and composition on the mechanisms of lumen enlargement using intracoronary ultrasound and quantitative angiography after balloon angioplasty. *Am. J. Cardiol.* 1996; 77: 115–121.
9. Gil R., Di Mario C., Prati F. i wsp. Influence of plaque composition on mechanisms of percutaneous transluminal coronary balloon angioplasty assessed by ultrasound imaging. *Am. Heart J.* 1996; 131: 591–597.
10. Marsico F., Servi S., Kubica J. i wsp. Influence of plaque composition on luminal gain after balloon angioplasty, directional atherectomy and coronary stenting. *Am. Heart J.* 1995; 130: 971–975.
11. Fitzgerald P., Ports T., Yock P. i wsp. Contribution of localized calcium deposits to dissection after angioplasty. An observational study using intravascular ultrasound. *Circulation* 1992; 86: 64–70.
12. Colombo A., Hall P., Nakamura S. i wsp. Intracoronary stenting without anticoagulation accomplished with intravascular ultrasound guidance. *Circulation* 1995; 91: 1676–1688.
13. Honda Y., Yock C.A., Hermiller P.J. i wsp. Longitudinal redistribution of plaque is an important mechanism for lumen expansion in stenting. *J. Am. Coll. Cardiol.* 1997; 29: 281A.
14. Sharma S.K., Bhalla N., Dangas G. i wsp. Rotational atherectomy prior to coronary stenting prevents side branch occlusion. *J. Am. Coll. Cardiol.* 1997; 29: 498A.
15. Werner F., Regar E., Henneke K.H. i wsp. Vessel stretching is an important factor for neointimal proliferation after stent implantation: an investigation with intravascular ultrasound. *Circulation* 1997; 96: 1583.
16. Ahmed J., Mintz G., Weissman N. i wsp. Mechanism of lumen enlargement during intracoronary stent implantation. An intravascular ultrasound study. *Circulation* 2000; 102: 107–110.
17. Mehran R., Dangas G., Mintz G. i wsp. Atherosclerotic plaque burden and CK-MB elevation after coronary interventions: an intravascular ultrasound study of 2256 patients. *Circulation* 2000; 101: 604–610.
18. Zymek P., Dudek D., Bartuś S. Częstość występowania mikrozawałów mięśnia sercowego podczas zabiegów przeszłonej rewaskularyzacji serca u pacjentów otrzymujących aspirynę i tiklopidynę. *Kardiologia Pol.* 2000, 53: supl. II.
19. Sukiennik A., Kubica J., Gil R. Wpływ struktury blaszki miażdżycowej na wielkość i kształt światła naczynia bezpośrednio po implantacji stentu. *Folia Cardiol.* 2000; 3: 225–235.
20. Safian R. Coronary atherectomy: directional and extraction. W: Topol E. red. *Textbook of Interventional Cardiology.* Saunders Co, 1998.
21. Safian R., Gelbfish J., Raymond E. i wsp. Coronary atherectomy: Clinical, angiographic and histologic findings and observations regarding potential mechanisms. *Circulation* 1990; 82: 69–79.
22. Marsico F., Kubica J., Servi S. i wsp. Influence of plaque morphology on mechanism of luminal enlarge-

- ment after directional coronary atherectomy and balloon angioplasty. *Br. Heart J.* 1995; 74: 134–139.
23. Matar F., Mintz G., Farb A. i wsp. The contribution of tissue removal to lumen improvement after directional coronary atherectomy. *Am. J. Cardiol.* 1994; 74: 647–650.
  24. Suneja R., Nair R., Reddy K. i wsp. Mechanisms of angiographically successful directional coronary atherectomy: evaluation by intracoronary ultrasound and comparison with transluminal coronary angioplasty. *Am. Heart J.* 1993; 126: 507–514.
  25. Bertrand M., Belle E. Rotational atherectomy. W: Topol E. red. *Textbook of Interventional Cardiology.* Saunders Co, 1998.
  26. Kovach J., Mintz G., Pichard A. i wsp. Sequential intravascular ultrasound characterization of the mechanisms of rotational atherectomy and adjunct balloon angioplasty. *J. Am. Coll. Cardiol.* 1993; 22: 1024–1032.
  27. Eltchaninoff H., Cribier A., Koning R. i wsp. Angioscopic evaluation of rotational atherectomy followed by additional balloon angioplasty versus balloon angioplasty alone in coronary artery disease: a prospective, randomized study. *J. Am. Coll. Cardiol.* 1997; 30: 888–893.
  28. Whitlow P., Bass T., Kipperman R. i wsp. Results of the study to determine rotablator and transluminal angioplasty strategy (STRATAS). *Am. J. Cardiol.* 2000; 87: 699–705.
  29. Mintz G., Potkin B., Keren G. i wsp. Intravascular ultrasound evaluation of the effects of rotational atherectomy in obstructive atherosclerotic coronary disease. *Circulation* 1992; 86: 1383–1393.
  30. Dussaillant G., Mintz G., Walsh C. i wsp. Volumetric intravascular ultrasound analysis shows that rotational atherectomy effectively ablates soft atherosclerotic plaque. *Circulation* 1995; 27: I-17.
  31. Dahl J. i wsp. Angioplasty versus rotational atherectomy for treatment of diffuse in stent restenosis: clinical and angiographic results from randomized multicenter trial. *J. Am. Coll. Cardiol.* 2000; 35 (supl. A): 7.
  32. Bittl A., Sanborn A., Tcheng E. i wsp. Clinical success, complications and restenosis rates with excimer laser coronary angioplasty. *Am. J. Cardiol.* 1992; 70: 1533–1539.
  33. Mintz G., Kovach J., Javier S. i wsp. Mechanisms of lumen enlargement after excimer laser coronary angioplasty. *Circulation* 1995; 92: 3408–3414.
  34. Hamburger J.N., deFeyter P.J., Serruys P.W. The laser guidewire experience: Crossing the Rubicon. *Semin Intervent Cardiol.* 1996; 1: 163–171.
  35. Haude M. Intravascular ultrasound after coronary laser angioplasty. W: *Intravascular Ultrasound*, Martin Dunitz 1998; 179–182.
  36. Gil R., Pawłowski T., Ciuka S. i wsp. Angioplastyka balonem tnącym — nowa metoda przezskórnej rewaskularyzacji wieńcowej. Doświadczenia wstępne. *Pol. Przegl. Kardiol.* 2000; 3: 78–90.
  37. Hara H., Nakamura M., Asahara T. i wsp. Mechanism of lumen enlargement by cutting balloon angioplasty. *Intravascular ultrasound observations.* *Eur. Heart J.* 1999.
  38. Tsuchikane E., Funamoto M., Sumitsuji S. i wsp. Mechanism of lumen enlargement and chronic vessel response after cutting balloon angioplasty assessed by serial ultrasound study. *J. Invas. Cardiol.* 1996; 8: 73.
  39. Goicolea J., Martinez D., Alfonso F. i wsp. Intravascular ultrasound findings after cutting balloon angioplasty. *Circulation* 1996; 94: 635.
  40. Popma J., Leon M., Mintz G. i wsp. Results of coronary angioplasty using the transluminal extraction catheter. *Am. J. Cardiol.* 1992; 20: 1526–1532.
  41. Baumgart D., Haude M. Ultrasound angioplasty. W: *Intravascular Ultrasound*, Martin Dunitz 1998; 219–225.