

Pacjent z pozawałową kardiomiopatią rozstrzeniową i wszczepionym stymulatorem serca typu DDD — znaczenie optymalnego opóźnienia przedsionkowo-komorowego

Alicja Dąbrowska-Kugacka¹, Ewa Lewicka-Nowak¹, Magdalena Wróblewska² i Grażyna Świątecka¹

¹II Klinika Chorób Serca Instytutu Kardiologii Akademii Medycznej w Gdańsku

²Szpital im. PCK w Gdyni

Dual chamber pacing in dilated cardiomyopathy — the influence of optimal AV delay programming

We present a case report of a patient with ischaemic dilated cardiomyopathy treated with dual chamber pacing (DDD) due to complete heart block. After 6 months of DDD pacing (electrodes implanted typically in the right atrial appendage and right ventricular apex) with standard AV delay (160 ms) the patient presented symptoms of severe heart failure (NYHA class III) and was considered for biventricular pacing. Doppler echocardiography revealed that the optimal AV delay was as short as 15 ms. After 2 months of DDD pacing with optimal AV delay, a significant clinical and hemodynamic improvement was noted. Presented case report stress the importance of individual AV delay programming in patients treated with DDD pacing, especially in patients with dilated cardiomyopathy. (Folia Cardiol. 2002; 9: 265–269)

dilated cardiomyopathy, dual chamber pacing, AV delay, Doppler echocardiography, diastolic filling period

Wstęp

W ostatnich latach wzrosło zainteresowanie nową metodą leczenia chorych z kardiomiopatią rozstrzeniową (DCM, *dilated cardiomyopathy*), jaką jest dwukomorowa stymulacja serca. Jednak w naszym kraju ten sposób stymulacji nie jest jeszcze powszechnie dostępny. W niniejszej pracy autorzy pragną zwrócić uwagę, że również klasyczna dwujamowa (DDD) stymulacja prawego przedsionka i prawej komory, z optymalnie zaprogramowanym opóźnieniem przedsionkowo-komorowym (AVD, *atrio-ventricular delay*),

zapewniającym prawidłową synchronizację skurczu przedsionków i komór, może przynieść u chorego z DCM istotną poprawę kliniczną.

Opis przypadku

W lipcu 2000 roku skierowano do poradni przyklinicznej chorego H.G., w wieku 70 lat, z DCM wieńcowopochodną i implantowanym przed 6 miesiącami stymulatorem serca typu DDD (Actros DR firmy Biotronik) z powodu całkowitego bloku przedsionkowo-komorowego (AV, *atrio-ventricular*) w celu rozważenia wskazań do stymulacji dwukomorowej. W przeszłości chory dwukrotnie przeżył zawał serca (w 1985 i 1990 r.) oraz zabieg chirurgicznej rewalaryzacji serca (1996 r.). W wykonanej w styczniu 2001 roku koronarografii nie stwierdzano zmian kwalifikujących się do leczenia inwazyjnego; wyka-

Adres do korespondencji: Dr med. Alicja Dąbrowska-Kugacka
 II Klinika Chorób Serca AMG

ul. Kieturakisa 1, 80–742 Gdańsk

Nadesłano: 27.02.2002 r. Przyjęto do druku: 19.03.2002 r.

zowano prawidłową drożność graftu żylnego, zaopatrującego zamkniętą gałąź międzykomorową przednią lewej tętnicy wieńcowej.

W dniu konsultacji w poradni pacjent był w dość dobrym stanie ogólnym, jego wydolność wysiłkową oceniono na III klasę według klasyfikacji NYHA. Ciśnienie tętnicze wynosiło 110/80 mm Hg, osłuchowo nad płucami stwierdzono cechy niewielkiego zastoinu, śladowe obrzęki na kończynach dolnych, wątrobę powiększoną 2,5 cm poniżej prawego łuku żebrowego. W badaniu EKG rejestrowano rytm wymuszony przez stymulator DDD w trybie VAT (stymulacja komór sterowana przez pobudzenia zatokowe) o częstości 75/min, szerokość wystymulowanych zespołów QRS wynosiła 200 ms. Chory przez ostatnie 6 miesięcy, czyli od czasu wszczęcia stymulatora serca, przyjmował peryndopryl 4 mg, furosemid 40 mg, spironol 25 mg, digoksynę 200 μ g i karwedilol 12,5 mg. W ramach kwalifikacji do stymulacji dwukomorowej wykonano próbę wysiłkową na bieżni ruchomej (Marquette Electronic) oraz badanie echokardiograficzne (Hewlett-Packard Sonos 2000). W przeprowadzonej próbie wysiłkowej, według zmodyfikowanego protokołu Bruce'a, którą zakończono z powodu uczucia silnego zmęczenia pacjenta, osiągnięto obciążenie 3 MET, przy czasie wysiłku 6 min i 13 s oraz przyśpieszeniu częstości akcji serca do 150/min (101% przewidywanego wg wieku limitu tętna). W czasie wysiłku zwracał uwagę niewielki przyrost wartości ciśnienia tętniczego (wzrost ciśnienia ze 110/80 mm Hg do 126/80 mm Hg). Próba przebiegała bez stenokardii i bez zaburzeń rytmu serca, stopień zmęczenia według klasyfikacji Borga chory ocenił na 14 punktów (duże zmęczenie). W badaniu echokardiograficznym stwierdzono powiększenie wymiarów lewej komory (rozkurcz 6,6 cm, skurcz 5,2 cm) i lewego przedsionka (4,6 cm) oraz rozległe segmentarne zaburzenia kurczliwości

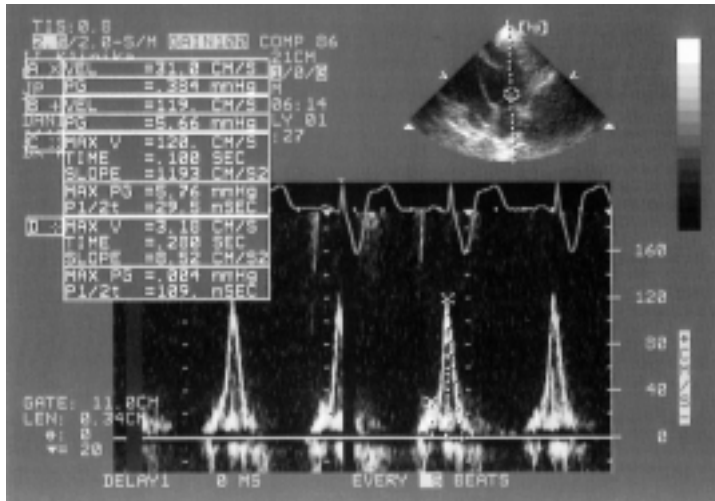
lewej komory. Frakcję wyrzutową (EF, *ejection fraction*) oceniono metodą Simpsona na 31%, przy tym analiza zmiany ciśnienia w czasie w lewej komorze (dP/dt), mierzona z fali niedomykalności zastawki mitralnej, wykazała jej obniżenie do 640 mm Hg/s (norma > 1200 mm Hg/s), co świadczyło o bardzo powolnym narastaniu ciśnienia w lewej komorze w początkowym okresie skurczu, a zarazem o istotnie upośledzonej jej funkcji skurczowej. Ponadto stwierdzano niedomykalność rozkurczową zastawki mitralnej oraz podwyższone ciśnienie skurczowe w prawej komorze (43 mm Hg). Analiza mechanicznego opóźnienia międzykomorowego, ocenianego jako różnica między początkiem wyrzutu płucnego i aortalnego, wykazała, że było ono niewielkiego stopnia (40 ms). Natomiast najistotniejsza okazała się ocena napływu mitralnego przy różnych wartościach AVD. Od czasu wszczęcia stymulatora serca u chorego zaprogramowano standardowy program stymulacji DDD z częstością podstawową stymulacji 60/min i dynamicznym skracaniem AVD w zakresie 140–180 ms, w zależności od częstości rytmu przedsionków. Ocenę optymalnego hemodynamicznie AVD wykonano w czasie stymulacji w trybie VAT 75/min. Przy AVD równym 160 ms (zaprogramowanym od czasu wszczęcia rozrusznika) napływ mitralny był jednofazowy (fuzja fali E i A) o prędkości maksymalnej 1,2 m/s, z bardzo krótkim czasem napełniania lewej komory (200 ms) i małym rzutem serca szacowanym na 2,8 l/min. Programowanie coraz krótszych AVD powodowało stopniowe wydłużanie się czasu napełniania lewej komory, rozdzielanie fali wczesnego napływu mitralnego (E) od fali dopełnienia przedsionkowego (A) oraz wzrost rzutu serca (tab. 1). Ryciny 1–3 przedstawiają profil napływu mitralnego przy stopniowym skracaniu AVD: 120 ms, 75 ms i 15 ms. Optymalny hemodynamicznie okazał się naj-

Tabela 1. Zmiany parametrów napływu mitralnego oraz wyrzutu aortalnego w zależności od wartości zaprogramowanego opóźnienia przedsionkowo-komorowego

Table 1. Mitral inflow parameters and aortic velocity time integral at different atrio-ventricular delay

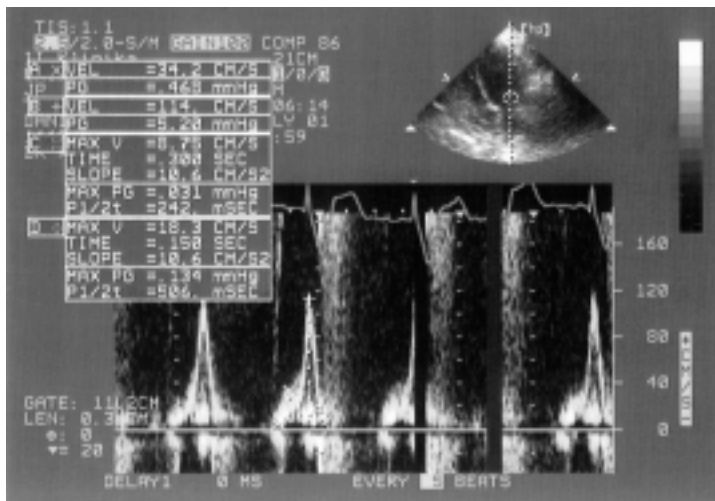
AVD [ms]	E [m/s]	DTE [ms]	A [m/s]	DFP [ms]	VTI Ao [cm]
160	–	–	1,2	200	12,6
120	0,31	–	1,2	280	13,1
75	0,34	–	1,14	300	13,4
50	0,38	–	1,1	320	14
15	0,56	270	1,14	340	14,4

AVD — opóźnienie przedsionkowo-komorowe, E — prędkość maksymalna wczesnego napływu mitralnego, DTE — czas deceleracji wczesnego napływu mitralnego, A — prędkość maksymalna dopełnienia przedsionkowego, DFP — czas napełniania rozkurczowego lewej komory, VTI Ao — całka prędkości względem czasu wyrzutu aortalnego



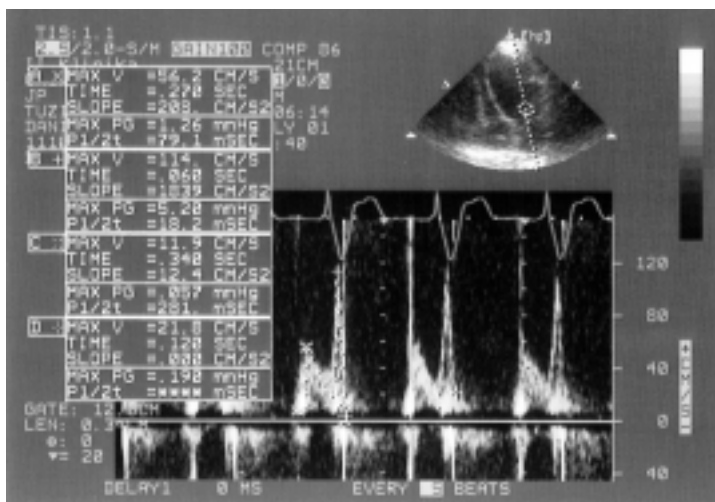
Rycina 1. Profil napływu mitralnego przy zaprogramowanym opóźnieniu przedsionkowo-komorowym 120 ms

Figure 1. Mitral inflow at atrio-ventricular delay 120 ms



Rycina 2. Profil napływu mitralnego przy zaprogramowanym opóźnieniu przedsionkowo-komorowym 75 ms

Figure 2. Mitral inflow at atrio-ventricular delay 75 ms



Rycina 3. Profil napływu mitralnego przy zaprogramowanym opóźnieniu przedsionkowo-komorowym 15 ms

Figure 3. Mitral inflow at atrio-ventricular delay 15 ms

krótszy z możliwych do zaprogramowania AVD równy 15 ms. Przy tej wartości AVD profil mitralny miał charakter zwolnionej relaksacji, czas napełniania lewej komory wydłużył się do 340 ms, nie rejestrowano rozkurczowej niedomykalności zastawki mitralnej, a rzut serca zwiększył się do 3,25 l/min. U chorego zaprogramowano stałą wartość AVD — 15 ms, niezależną od częstości rytmu przedsionków. W dalszej 2-miesięcznej obserwacji nie zmieniano dotychczasowego leczenia farmakologicznego. Chory zgłosił się na badanie kontrolne do poradni po 2 miesiącach. Zauważył istotną subiektywną poprawę samopoczucia i zwiększenie tolerancji wysiłku fizycznego, wydolność oceniono na II klasę według NYHA. Nie stwierdzano objawów niewydolności serca w badaniu przedmiotowym. W próbie wysiłkowej czas wysiłku wydłużył się o 2 min 21 s, uzyskane obciążenie zwiększyło się o 1 MET, reakcja tensyjna była prawidłowa (120/72 mm Hg w spoczynku, 170/80 mm Hg na szczycie wysiłku). W badaniu echokardiograficznym stwierdzono wzrost EF do 37%, a dP/dt w lewej komorze, oceniane z fali niedomykalności mitralnej, zwiększyło się do 912 mm Hg/s. Ciśnienie w prawej komorze znormalizowało się. Zmodyfikowano dotychczasowe leczenie farmakologiczne — zwiększono dawkę peryndoprylu (6 mg) i karwedilolu (19 mg) i istotnie zmniejszono dawkę diuretyków (furosemid 40 mg — 2 razy w tygodniu).

Dyskusja

Przedstawiony opis przypadku chorego z DCM wskazuje, jak istotne znaczenie może mieć prawidłowe zaprogramowanie AVD pod kontrolą echokardiograficzną, zwłaszcza u osób z zaawansowaną niewydolnością serca.

Klasyczną, czyli z wierzchołka prawej komory (RVA), dwujamową stymulację serca wprowadzono jako dodatkową metodę leczenia zastoinowej niewydolności serca na początku lat 90. Obserwacje Hochleitner i wsp. [1, 2] wykazały, że stymulacja DDD z krótkim AVD (100 ms) przyniosła postępującą poprawę kliniczną i w ocenie echokardiograficznej w grupie chorych z ciężką niewydolnością serca (głównie w przebiegu idiopatycznej DCM). Kolejne badania kliniczne nie potwierdziły jednak tych optymistycznych wyników [3–5]. Ponadto zaczęły pojawiać się doniesienia, w których wskazywano na niekorzystne hemodynamiczne następstwa stymulacji RVA [6, 7]. Wykazano, że stymulacja RVA na-

siła zaburzenia synchronizacji skurczu komór oraz zaburza sekwencję aktywacji lewej komory, co wtórnie prowadzi do pogorszenia funkcji skurczowej i rozkurczowej lewej komory [8].

Wyniki cytowanych badań niewątpliwie przyczyniły się do rozwoju nowej metody stymulacji serca, jaką jest stymulacja dwukomorowa (BiV), której celem jest przywrócenie synchronii skurczu komór oraz prawidłowej sekwencji skurczu segmentów lewej komory. Dotychczasowe wyniki stosowania stymulacji BiV u pacjentów z niewydolnością serca są bardzo zachęcające. U większości chorych stymulacja BiV powoduje poprawę funkcji skurczowej lewej komory (wzrost EF), poprawę wydolności wysiłkowej (wzrost maksymalnego zużycia tlenu, wydłużenie dystansu w teście 6-minutowego marszu i redukcję klasy wg NYHA), poprawę jakości życia oraz zmniejszenie częstości hospitalizacji [8–10].

Czym zatem należy tłumaczyć tak istotną poprawę kliniczną i echokardiograficzną u pacjenta z DCM z klasycznym układem DDD po zaprogramowaniu ultrakrótkiego (15 ms) AVD? U tego chorego szerokość wystymulowanych zespołów QRS wynosiła 200 ms, co odzwierciedla zmienioną, wskutek stymulacji RVA, sekwencję aktywacji komór. Zarazem przy standardowych parametrach stymulacji DDD (*dynamic AVD = medium*) profil napływu mitralnego rejestrowany w badaniu echokardiograficznym (krótki czas napełniania lewej komory, fuzja fali E i A) wskazywał na istotne zaburzenia napełniania lewej komory. Zaprogramowanie AVD o wartości 15 ms przywróciło bardziej fizjologiczny profil napływu mitralnego i przyniosło poprawę rozkurczowego napełniania lewej komory. Jak się okazało w dalszej obserwacji, u chorego badanego przez autorów poprawa napływu mitralnego miała bardzo istotne znaczenie hemodynamiczne, które przeważało niekorzystne efekty stymulacji RVA.

Czasochłonność badania (zajmuje około 30–45 min) sprawia, że często odstępuje się od programowania optymalnego AVD pod kontrolą echokardiograficzną i poprzestaje na standardowych parametrach programu stymulatora. Przedstawiony opis przypadku podkreśla znaczenie indywidualnego ustalania wartości AVD. Według autorów poprawa tolerancji wysiłku oraz parametrów echokardiograficznych, uzyskana po 2 miesiącach od optymalizacji AVD u badanego chorego, w pełni uzasadnia konieczność programowania AVD pod kontrolą echokardiograficzną u pacjentów z niewydolnością serca.

Streszczenie

Stymulacja dwujamowa w kardiomiopatii niedokrwiennej

W niniejszej pracy przedstawiono opis przypadku chorego z kardiomiopatią niedokrwienną, po 2 zawałach serca w wywiadzie i zabiegu pomostowania tętnic wieńcowych oraz z wszczepionym stymulatorem serca typu DDD z powodu bloku przedsionkowo-komorowego III°. Po 6 miesiącach stymulacji DDD ze standardowym opóźnieniem przedsionkowo-komorowym (AVD) równym 160 ms chorego z niewydolnością serca zaliczono do III klasy według NYHA i skierowano do kliniki w celu kwalifikacji do stymulacji dwukomorowej. Dopplerowskie badanie echokardiograficzne wykazało, że optymalne hemodynamicznie jest ultrakrótkie AVD wynoszące 15 ms. Po 2 miesiącach stymulacji z optymalnym AVD (w tym czasie nie zmieniano dotychczasowego leczenia farmakologicznego) stwierdzono istotną poprawę kliniczną i hemodynamiczną. Przedstawiony opis przypadku podkreśla znaczenie programowania optymalnego AVD w stymulatorach typu DDD, zwłaszcza u chorych z kardiomiopatią rozstrzeniową. (Folia Cardiol. 2002; 9: 265–269)

kardiomiopatia rozstrzeniowa, stymulacja dwujamowa, opóźnienie przedsionkowo-komorowe, echokardiografia dopplerowska, czas rozkurczowego napełniania lewej komory

Piśmiennictwo

1. Hochleitner M., Hörtnagl H., Ng C.K., Gschntzer F., Zechmann W. Usefulness of physiologic dual-chamber pacing in drug-resistant idiopathic dilated cardiomyopathy. *Am. J. Cardiol.* 1990; 66: 198–202.
2. Hochleitner M., Hörtnagl H., Fridrich L., Gschntzer F. Long-term efficacy of physiologic dual-chamber pacing in the treatment of end-stage idiopathic dilated cardiomyopathy. *Am. J. Cardiol.* 1992; 70: 1320–1325.
3. Linde C., Gadler F., Edner M., Nordlander R., Rosenqvist M., Ryden L. Results of atrioventricular synchronous pacing with optimized delay in patients with severe congestive heart failure. *Am. J. Cardiol.* 1995; 75: 919–923.
4. Gold M.R., Feliciano Z., Gottlieb S.S., Fisher M.L. Dual-chamber pacing with short atrioventricular delay in congestive heart failure: A randomized study. *J. Am. Coll. Cardiol.* 1995; 26: 967–973.
5. Nishimura R.A., Hayes D.L., Holmes D.R., Tajik A.J. Mechanism of hemodynamic improvement by dual-chamber pacing for severe left ventricular dysfunction: an acute Doppler and catheterization hemodynamic study. *J. Am. Coll. Cardiol.* 1995; 25: 281–288.
6. Rosenqvist A., Isaaz K., Botvinick E.H., Dae M.W., Cockrell J., Abbott J.A. i wsp. Relative importance of activation sequence compared to atrioventricular synchrony in left ventricular function. *Am. J. Cardiol.* 1991; 67: 148–156.
7. Leclercq C., Gras D., Le Helloc A., Nicol L., Mabo P., Daubert C. Hemodynamic importance of preserving the normal sequence of ventricular activation in permanent cardiac pacing. *Am. Heart J.* 1995; 129: 1133–1141.
8. Gras D., Mabo P., Tang T., Luttikuis O., Chatoor R., Pedersen A.K. i wsp. Multisite pacing as a supplement treatment of congestive heart failure: preliminary results of the Medtronic Inc. InSync Study. *PACE* 1998; 21: 2249–2255.
9. Lunati M., Paolucci M., Magneta G., Cattafi G., Vecchi R., Di Camillo T. i wsp. Cardiac resynchronization therapy in advanced heart failure. *Europace* 2, supl. B (streszczenie) 1999.
10. Lewicka-Nowak E. Sprawozdanie z Kongresu Europace 2001, Kopenhaga, 24–27 czerwca 2001 r. *Folia Cardiol.* 2001; 6: 691–693.