

Ocena zaburzeń rytmu serca i przewodzenia przedsionkowo-komorowego u pacjentów po roku od zamknięcia ubytku przegrody międzyprzedsionkowej lub drożnego otworu owalnego metodą przezskórną

Magdalena Kumor¹, Rafał Baranowski¹, Ewa Jakubowska², Marcin Demkow³, Witold Rużyłło³, Marek Konka² i Franciszek Walczak⁴

¹Pracownia 24 h Monitorowania EKG Instytutu Kardiologii w Warszawie

²Klinika Wad Wrodzonych Serca Instytutu Kardiologii w Warszawie

³I Klinika Choroby Wieńcowej Instytutu Kardiologii w Warszawie

⁴Pracownia Elektrofizjologii Instytutu Kardiologii w Warszawie

Evaluation of cardiac arrhythmias and conduction abnormalities one year after transcatheter closure of atrial septal defect and patent foramen ovale

Introduction: *The aim of the study was to evaluate incidence of arrhythmia and conduction abnormalities one year after transcatheter closure of atrial septal defect (ASD) or patent foramen ovale (PFO) with Amplatzer septal occluder.*

Material and methods: *We analysed and compared 24 hour ECG monitoring early and one year after the procedure in 34 patients (30 patients had ASD and 4 had PFO closure).*

Results: *Mean and minimal heart rate values did not differ significantly. Maximal heart rates were significantly higher after one year. In two patients we found significant increase of number of supraventricular ectopic beats up to 2 weeks after the procedure. One was treated successfully with radiofrequency ablation and the other one with β -blocker. In 3 patients with atrial fibrillation we registered pauses 2–3.9 s long in both recordings. One patient with sinus rhythm had benign sinus pauses after ectopic beats. One episode of wandering pacemaker occurred one year after the closure.*

Conclusions: *Transcatheter closure of ASD or PFO with Amplatzer septal occluder is connected with low risk of early increase of supraventricular arrhythmia. They can be associated with healing processes on the edge of the device. During one-year follow-up there were neither clinically significant new arrhythmia, changes in conducting rhythm, heart rate nor conduction disturbances. The further follow-up is necessary. (Folia Cardiol; 2002; 9: 553–558)*

atrial septal defect, arrhythmia, Amplatzer septal occluder

Wstęp

Adres do korespondencji: Lek. Magdalena Kumor
Pracownia 24 h Monitorowania EKG IK
ul. Alpejska 42, 04–628 Warszawa
Nadesłano: 14.08.2002 r.

Przyjęto do druku: 14.11.2002 r.

Ubytek przegrody międzyprzedsionkowej (ASD, *atrial septal defect*) jest najczęściej rozpoznawaną u dorosłych wrodzoną niesiniczną wadą serca [1]. Jest również pierwszą wadą wrodzoną opisaną

już w 1513 roku przez Leonarda da Vinci [2]. Uznany i skutecznym sposobem korekcji tej wady, obarczony mniej niż 1-procentową śmiertelnością, jest operacja kardiochirurgiczna. W ostatnich latach zaproponowano nowe, alternatywne dla chirurgii, przezskórne metody zamykania ASD. Stosowano kilka typów urządzeń. Jednym z nich jest zapinka Amplatza. Z dostępnych doniesień wynika, że wszczepienie zapinki Amplatza jest bezpieczną metodą leczenia, dającą dobre wyniki w obserwacji krótko- [3, 4] i długoterminowej [5]. Zamykanie ASD lub drożnych otworów owalnych (PFO, *patent foramen ovale*) za pomocą zapinki Amplatza może w sporadycznych przypadkach powodować zaburzenia przewodzenia przedsionkowo-komorowego i nasilenie nadkomorowych zaburzeń rytmu serca we wczesnym okresie po zabiegu [6, 7]. Brak istotnych arytmii w rocznej obserwacji sygnalizowano przy stosowaniu tzw. *Clamshell Umbrella* [8]. Klasyczna metoda leczenia — chirurgiczna korekcja ASD — może powodować nasilenie nadkomorowych zaburzeń rytmu serca, zwłaszcza u pacjentów operowanych po 40 rż. [9]. Zjawisko to wiązano z rozciągnięciem jam prawego przedsionka w historii naturalnej wady i z techniką operacyjną [4, 10]. W następstwie operacji serca mogą zaistnieć warunki do krążenia pobudzenia w przedsionkach, ponieważ przed operacją istnieją już naturalne czynnościowo-anatomiczne bariery dla jednorodnej aktywacji (np. grzebień graniczny), a po zabiegu powstają nowe — chirurgiczne (blizny po nacięciu i zszyciu, łąty, konduity); może więc wystąpić nawrotny częstoskurcz wokół blizny. W czasie operacji ASD wykonuje się jedno długie cięcie prawego przedsionka przyśrodkowo i równoległe do grzebienia granicznego — wzdłuż ściany przednio-bocznej — oraz dwa krótkie cięcia w górnej i dolnej jego części. Brzegi ubytku łączy się szwem lub wszywa łątę. Między blizną w bocznej ścianie przedsionka a grzebieniem granicznym powstaje anatomiczno-czynnościowy „tunel” dla przebiegu aktywacji, na przykład w kierunku do zachyłka pod fałdem Eustachiusza i trójkąta Kocha (między więzadłem Todara a pierścieniem trójdzielnym), który jest krytycznym obszarem dla krążenia pobudzenia. Rzadziej krążenie pobudzenia odbywa się wokół łąty [11–15].

Zabieg przezskórnego zamknięcia ASD jest mniej traumatyczny i pozwala na szybszy powrót do zdrowia niż klasyczna korekcja chirurgiczna. Istotne jest jednak monitorowanie potencjalnych powikłań po zabiegu. Jak dotychczas nie oceniano częstości zaburzeń rytmu serca i zaburzeń przewodzenia przedsionkowo-komorowego w obserwacji odległej po zamknięciu ubytku zapinką Amplatza.

Celem pracy jest ocena rytmu prowadzącego, występowania nadkomorowych i komorowych zaburzeń rytmu serca oraz zaburzeń przewodzenia przedsionkowo-komorowego u pacjentów po skutecznym zamknięciu ASD typu II lub PFO we wczesnym okresie i 12 miesięcy po zabiegu.

Materiał i metody

W grupie badanej znalazło się 34 pacjentów (21 kobiet, 13 mężczyzn), w wieku 5–76 lat ($41,6 \pm 19,5$ lat). Większość grupy stanowili dorośli. U 30 pacjentów zamknięto ASD, a u 4 — PFO. Leczenie farmakologiczne w trakcie obserwacji nie uległo zmianie.

Analizie poddano wyniki badań 24-godzinnej monitorowania EKG metodą Holtera bezpośrednio po zabiegu (do 3 doby) i 12 miesięcy po zabiegu. Uwzględniono informacje kliniczne o zgłaszanych dolegliwościach, które mogły być związane z zaburzeniami rytmu — kołatania serca, zawroty głowy, utraty przytomności; 24-godzinnej rejestrację EKG wykonano za pomocą aparatury firmy Del-Mar Medical. Przeprowadzono prospektywną analizę zapisów pod kątem występowania zaburzeń rytmu serca. Oceniano rytm prowadzący, występowanie zaburzeń przewodzenia przedsionkowo-komorowego oraz arytmii komorowych i nadkomorowych we wczesnym okresie i 12 miesięcy po zabiegu. W standardowych EKG, wykonywanych przed zabiegiem, oceniano rytm prowadzący.

W analizie statystycznej wykorzystano metody do porównywania prób powiązanych; w zależności od typu rozkładu — test różnic oparty na rozkładzie *t*-Studenta lub test Wilcozona. W celu oceny nasilenia częstości zaburzeń rytmu stosowano kryteria rozpoznania proarytmicznego skutku leczenia.

Wyniki

Rytm prowadzący

U 31 chorych bezpośrednio po zabiegu obserwowano rytm zatokowy, u 3 osób — migotanie przedsionków (AF, *atrial fibrillation*). W stosunku do okresu przed zabiegiem u żadnego pacjenta nie doszło do zmiany rytmu prowadzącego. W trakcie rocznej obserwacji od zabiegu u jednej 73-letniej pacjentki nastąpiła zmiana rytmu z zatokowego na AF. U 1 osoby rok po zabiegu wystąpiło wędrownie rozrusznika. Średnie i minimalne częstości rytmu serca bezpośrednio i w rok po zabiegu nie różniły się istotnie, częstości maksymalne 12 miesięcy po zabiegu były istotnie wyższe (tab. 1). U 2 pacjentów w czasie obserwacji wszczepiono układy stymulu-

Tabela 1. Parametry częstości rytmu serca oraz nadkomorowych i komorowych zaburzeń rytmu serca bezpośrednio i 12 miesięcy po zabiegu implantacji zapinki Amplatza**Table 1.** Parameters of heart rate and supraventricular and ventricular arrhythmias in the first days and after 12 months after Amplatzer septal occluder implantation

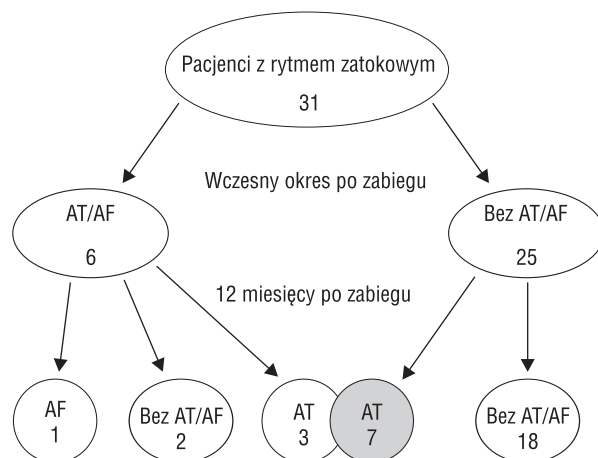
Parametr	Bezpośrednio po zabiegu	12 miesięcy po zabiegu	p
HR _{mean} [min ⁻¹]	70 ± 12	73 ± 9	NS
HR _{min} [min ⁻¹]	53 ± 10	52 ± 8	NS
HR _{max} [min ⁻¹]	111 ± 22	131 ± 21	< 0,001
Liczba pobudzeń przedsionkowych	40 ± 8	221 ± 1036	NS
Liczba pobudzeń komorowych	25 ± 64	85 ± 238	NS
Liczba QRS w salwach AT/AF	3 – 8	4 – 145	
Maksymalna częstość AT [min ⁻¹]	160	191	

HR_{mean} (mean heart rate) — średnia dobowa częstości rytmu serca; HR_{min} (minimal heart rate) — minimalna częstość rytmu serca; HR_{max} (maximal heart rate) — maksymalna częstość rytmu serca; AT (atrial tachycardia) — częstoskurcz przedsionkowy; AF (atrial fibrillation) — migotanie przedsionków

jące serce. U 1 osoby przyczyną implantacji rozrusznika był zespół wazowagalny kardiodepresyjny, u 1 pacjenta z AF występowały patologiczne zwolnienia rytmu komór, spowodowane częściowym (nie chirurgicznym) uszkodzeniem węzła przedsionkowo-komorowego.

Zaburzenia rytmu

Różnica w zakresie liczby komorowych i nadkomorowych zaburzeń rytmu we wczesnym okresie i 12 miesięcy po zabiegu nie była istotna (tab. 1). Występowanie pobudzeń przedwczesnych i tachyarytmii przedsionkowych (częstoskurcze przedsionkowe lub AF) przedstawia rycina 1. Bezpośrednio po zabiegu tachyarytmie przedsionkowe obserwowano u 6 osób. Obserwowano 1–4 krótkotrwałych salw częstoskurczu przedsionkowego, które składały się z 3–8 pobudzeń o częstości 107–160/min. Po roku u 10 pacjentów wystąpiło 1–6 napadów krótkotrwałego częstoskurczu przedsionkowego, które składały się z 4–145 pobudzeń o częstości 100–191/min. Najdłuższy częstoskurcz po 12 miesiącach od zabiegu wystąpił u pacjenta, u którego przed zabiegiem zamknięcia ubytku rozpoznawano trzepotanie przedsionków. Odczuwanie kołatań serca w trakcie obserwacji zgłaszało 6 osób, u jednej z nich w 3 miesiące po zabiegu zarejestrowano krótkotrwały napad AF; epizody migotania występowały przed zabiegiem. U jednej z osób z kołataniami rejestrowano częstoskurcz przedsionkowy w badaniu holterowskim miesiąc po implantacji zapinki i u jednego pacjenta 12 miesięcy po zabiegu. U 2 pacjentek, u jednej po zamknięciu PFO (46-letnia), u drugiej po zamknięciu ASD (40-letnia), rejestrowano istotne, związane z objawami klinicznymi, na-



Rycina 1. Występowanie tachyarytmii przedsionkowych we wczesnym okresie (górne piętro) i 12 miesięcy (dolne piętro) po zabiegu implantacji zapinki Amplatza; AT — częstoskurcz przedsionkowy, AF — migotanie przedsionków

Figure 1. Atrial tachyarrhythmias in the first days and 12 months after Amplatzer septal occluder implantation

silenie przedsionkowych tachyarytmii do 2 tygodni po zabiegu. U jednej z nich bezpośrednio po zabiegu rejestrowano liczne epizody częstoskurczu przedsionkowego (najdłuższy miał 571 pobudzeń, najszybszy — 207/min) oraz liczne przedwczesne pobudzenia przedsionkowe, nieprzewiedzone do komór; wykonano u niej skuteczną ablację podłoża arytmii. Drugą pacjentkę skutecznie leczono β -blokerem. W badaniu przed rozpoczęciem leczenia rejestrowano liczne pobudzenia przedwczesne i 5 epizodów tachyarytmii przedsionkowych — do 4 pobudzeń, o częstości maksymalnej do 134/min. Złożonych

arytmii komorowych bezpośrednio po zabiegu nie obserwowano. U 70-letniego pacjenta przed zabiegiem i rok po zabiegu sporadycznie występowały krótkotrwałe napady częstoskurczu komorowego, składające się z 4 pobudzeń o częstości maksymalnej 174/min.

Zaburzenia przewodzenia przedsionkowo-komorowego i pauzy

U 3 osób z AF rejestrowano pauzy trwające 2–3,9 s, zarówno bezpośrednio jak i 12 miesięcy po zabiegu, w liczbie 1–1089 bezpośrednio po zabiegu i 1–1298 — 12 miesięcy po zabiegu. U osoby z rytmem zatokowym bezpośrednio po zabiegu stwierdzono 2,2-sekundową pauzę po dodatkowym pobudzeniu komorowym. U innego pacjenta w rok po zabiegu rejestrowano zahamowanie zatokowe trwające 2,1 s.

Dyskusja

Nadkomorowe zaburzenia rytmu stanowią poważny problem kliniczny u dorosłych pacjentów z ASD, niepoddanych korekcji chirurgicznej w dzieciństwie. Istnieją rozbieżne doniesienia, czy zamykanie chirurgiczne ASD u osób po 25 rż., w szczególności bezobjawowych, zmniejsza występowanie tachyarytmii przedsionkowych [9, 16–19]. Problem ten dotyczy w szczególności pacjentów po 50 rż. Niektórzy autorzy skłaniają się do leczenia zachowawczego tej grupy pacjentów [17]. Nowe metody przezskórnego zamykania ubytków, mniej traumatyczne dla pacjenta i dla mięśnia przedsionka niż klasyczna korekcja chirurgiczna, mogą się okazać korzystniejsze w zakresie zmniejszenia częstości tachyarytmii przedsionkowych, przede wszystkim u pacjentów po 30–40 rż. Z powyższych wątpliwości wynika konieczność wnikliwej oceny wpływu nowej, mniej inwazyjnej metody zamykania ubytków na występowanie zaburzeń rytmu serca. Prawdopodobnie korekcja chirurgiczna nie poprawia rokowania co do występowania arytmii przedsionkowych u pacjentów w podeszłym wieku. Przezskórne zamykanie ubytków może przynieść potencjalnie większą korzyść. Podczas zabiegu nie ma ryzyka uszkodzenia węzła zatokowego lub tętniczki zaopatrującej węzeł, które istnieje w trakcie operacji kardiochirurgicznej i najprawdopodobniej odpowiada za tzw. arytmie późne [9]. W niniejszej pracy przeanalizowano wyniki badań 24-godzinnego monitorowania EKG pacjentów we wczesnym okresie i w rok po zabiegu. U 2 pacjentek we wczesnym okresie po zabiegu obserwowano objawowe tachyarytmie

przedsionkowe, potwierdzone w 24-godzinnym EKG. Pozostałe zaburzenia rytmu serca można uznać za sporadyczne. Ich występowanie należy raczej wiązać ze zmiennością dobową występowania zaburzeń rytmu w 24-godzinnym EKG, analogicznie jak w wypadku małej liczby pobudzeń komorowych, których dużą zmienność dobową wykazano w dwóch badaniach [20, 21]. Do zmiany rytmu prowadzącego po roku od zabiegu doszło u 73-letniej pacjentki z ASD, zamkniętym dość dużą zapinką (28 mm), a także z innymi obciążeniami, takimi jak nadciśnienie tętnicze i cukrzyca. Z wywiadów wiadomo, że przed zamknięciem ubytku u tej chorej występowały napady AF. Istotnie szybsze maksymalne częstości rytmu serca 12 miesięcy od implantacji zapinki Amplatza należy tłumaczyć faktem wykonania tych badań w warunkach ambulatoryjnych w przeciwieństwie do badań wykonanych w warunkach szpitalnych bezpośrednio po zabiegu. W piśmiennictwie opisywano również nieliczne przejściowe pojawienie się zmian odcinka ST, epizody bloku przedsionkowo-komorowego w trakcie samego zabiegu [3, 22]. W materiale autorów takich zmian nie obserwowano. Inne sporadycznie występujące zaburzenia przewodzenia i automatyzmu, jak pojedynczy przypadek nadkomorowego wędrowania rozrusznika, nie miały znaczenia klinicznego. Ograniczeniem niniejszej pracy jest brak badań EKG metodą Holtera przed zabiegiem przezskórnego zamknięcia ubytku u wszystkich pacjentów. Nie wykonano ich, gdyż dane kliniczne nie sugerowały bezwzględnej konieczności monitorowania holterowskiego. Natomiast wyniki niniejszego badania mogą sugerować brak konieczności wykonywania rutynowych badań po zabiegu u pacjentów bezobjawowych.

Wnioski

1. We wczesnym okresie po zabiegu przezskórnego zamknięcia ubytku przegrody międzyprzedsionkowej lub drożnego otworu owalnego u niektórych pacjentów może dochodzić do nasilenia nadkomorowych zaburzeń rytmu serca. Ich występowanie można tłumaczyć procesami gojenia na obrzeżach zapinki.
2. W obserwacji rocznej nie dochodzi do zmian częstości rytmu zatokowego, wystąpienia istotnych klinicznie nowych zaburzeń rytmu serca ani zaburzeń przewodzenia przedsionkowo-komorowego.
3. Wyniki wymagają potwierdzenia na większej liczbie pacjentów.

Streszczenie

Ocena zaburzeń rytmu i przewodzenia po przeskórnym zamknięciu ASD lub PFO

Wstęp: *Celem pracy jest ocena zaburzeń rytmu serca i zaburzeń przewodzenia przedsionkowo-komorowego u pacjentów po roku od zamknięcia zapinką Amplatza ubytku przegrody międzyprzedsionkowej (ASD) lub drożnego otworu owalnego (PFO).*

Materiał i metody: *Przeanalizowano i porównano 24-godzinne badania EKG metodą Holtera wykonane u 34 pacjentów (30 po zamknięciu ASD i 4 po zamknięciu PFO), wykonane bezpośrednio i 12 miesięcy po zabiegu.*

Wyniki: *Średnie i minimalne częstości rytmu serca nie różniły się istotnie, częstości maksymalne zaś były istotnie wyższe. U 1 osoby w trakcie obserwacji wystąpiła zmiana rytmu prowadzącego z zatokowego na migotanie przedsionków. Liczba komorowych i nadkomorowych zaburzeń rytmu serca nie różniła się istotnie. U 2 pacjentek rejestrowano nasilenie nadkomorowych zaburzeń rytmu w okresie do 2 tygodni po zabiegu. U jednej z nich wykonano skuteczną ablację podłoża arytmii, drugą leczono β -blokerem. U 3 osób z migotaniem przedsionków rejestrowano pauzy 2–3,9 s podczas obu rejestracji. U 1 osoby z rytmem zatokowym wystąpiły pojedyncze pauzy, spowodowane przerwą wyrównawczą i zahamowaniem zatokowym. Rok po zabiegu u jednego pacjenta wystąpił również epizod nadkomorowego wędrownia rozrusznika.*

Wnioski: *We wczesnym okresie po zabiegu przeskórnego zamknięcia ASD lub PFO u niektórych pacjentów może dochodzić do nasilenia nadkomorowych zaburzeń rytmu serca. Ich występowanie można tłumaczyć procesami gojenia na obrzeżach zapinki. W obserwacji rocznej nie dochodzi do zmian częstości rytmu zatokowego, wystąpienia istotnych klinicznie nowych zaburzeń rytmu serca ani zaburzeń przewodzenia przedsionkowo-komorowego. Wyniki wymagają potwierdzenia na większej liczbie pacjentów. (Folia Cardiol. 2002; 9: 553–558)*

ubytek przegrody międzyprzedsionkowej, zaburzenia rytmu serca, zapinka Amplatza

Piśmiennictwo

1. Porter C., Feldt R., Edwards W., Seward J., Schaff H. Atrial septal defects. W: Emmanouilides G., Riemschneider T., Allen H., Gutgesell H. red. Heart disease in infants, children and adolescents. Williams and Wilkins, Baltimore 1995; 687–703.
2. Rashkind W. Historic aspects of congenital heart disease. Birth Defects 1972; 8: 2–8.
3. Chan K., Godman M., Walsh K., Wilson N., Redington A., Gibbs J. Transcatheter closure of atrial septal defect and interatrial communications with a new self expanding nitinol double device. Heart 1999; 82: 300–306.
4. Masura J., Gavora P., Formanek A., Hijazi Z. Transcatheter closure of secundum atrial septal defect using the new self centering Amplatzer Septal Occluder, initial human experience. Cathet. Cardiovas. Diagn. 1997; 42: 388–393.
5. Taeed R., Shim D., Kimball T. i wsp. One-year follow-up of the Amplatzer device to close septal defects. Am. J. Cardiol. 2001; 87: 116–118.
6. Hill S., Berul C., Patel H.T. i wsp. Early ECG abnormalities associated with transcatheter closure of atrial septal defects using the Amplatzer (R) Septal Occluder. J. Interv. Card. Electrophysiol. 2000; 4: 469–474.
7. Szkutnik M., Białkowski J., Banaszak P. i wsp. Przewodniczące zamykanie ubytków przegrody międzyprzedsionkowej — doświadczenie własne na podstawie 111 cewnikowań. Folia Cardiol. 2001; 8: 225–231.
8. Prieto L., Foreman C., Cheatham J., Latson L. Intermediate-term outcome of transcatheter secundum atrial septal defect closure using the BARD Clampshell Septal Umbrella. Am. J. Cardiol. 1996; 78: 1310–1312.
9. Majewska B., Różański J., Baranowski R., Rydlewska-Sadowska W. Tachyarytmie nadkomorowe u dorosłych pacjentów z ubytkiem przegrody międzyprzedsionkowej typu II przed operacją i w obserwacjach odległych. Pol. Arch. Med. Wewn. 1999; 6: 1077–1082.

10. Bink-Boelkens M., Velvis H., Homan van der Heide J. Dysrhythmias after atrial surgery in children. *Am. Heart J.* 1983; 106: 125.
11. Kalman J.M., van Hare G.F., Olgin J.E. i wsp. Ablation of „incisional” reentrant atrial tachycardia complicating surgery for congenital heart disease. *Circulation* 1996; 93: 502–512.
12. Shah D.C., Jais P., Haissaguerre M. i wsp. Patterns of right atrial scar and multiple isthmuses after surgical ASD closure. *PACE* 2000; 23 (part II): 599: A-186 (streszczenie).
13. Akar J.G., Haines D.E., DiMarco J.P. i wsp. Coexistence of type I atrial flutter and intraatrial reentrant tachycardia in patients with surgically corrected congenital heart disease. *PACE* 2000; 23 (part II): 599: A-185 (streszczenie).
14. Merino J.L., Ramirez L., Peinado R. i wsp. Ablation of incisional re-entrant atrial tachycardia by focal radiofrequency application. *Eur. Heart J.* 2000; 21 (supl.) 443: P-2324 (streszczenie).
15. Anne W., Willems R., van Rensburg i wsp. Ablation of atrial arrhythmias originating after cardiac surgery: recurring target sites. *Eur. Heart J.* 2000; 21 (supl.) 443: P-2325 (streszczenie).
15. Shah D., Azhar M., Oakley C., Cleland J. Nihoyannopoulos. Natural history of secundum atrial septal defect in adults after medical or surgical treatment: a historical prospective study. *Br. Heart J.* 1994; 71: 224–228.
16. Ward C. Secundum atrial septal defect: routine surgical treatment is not of proven benefit. *Br. Heart J.* 1994; 71: 219–223.
17. Konstantindes S., Geibel A., Olschewski M. i wsp. A comparison of surgical and medical therapy for atrial septal defect in adults. *N. Engl. J. Med.* 1995; 24: 469–473.
18. Perlof J. Surgical closure of atrial septal defect in adults. *N. Engl. J. Med.* 1995; 24: 513–514.
19. Morganroth J., Michelson E., Horowitz L., Josephson M., Pearlman A., Dunkman W. Limitation of routine long-term electrocardiographic monitoring to assess ventricular ectopic frequency. *Circulation* 1978; 58: 408–414.
20. Takada H., Mikawa T., Murayama M., Sugai J., Yamamura Y. Range of ventricular ectopics complexes in healthy subjects studied with repeated ambulatory electrocardiographic recordings. *Am. J. Cardiol.* 1989; 63: 184–186.
21. Demkow M., Rużyłło W., Konka M. i wsp. Transvenous closure of moderate and large secundum atrial septal defects in adults using the Amplatzer septal occluder. *Cardiovasc. Intervent.* 2001; 52: 188–193.