

Leczenie przetrwałego przewodu tętniczego zatyczką Amplatzer

Treatment of the patent ductus arteriosus with the Amplatzer Duct Occluder

Małgorzata Pawelec-Wojtalik¹, Jozef Masura², Michał Wojtalik³, Rafał Surmacz³,
Rafał Bartkowski³ i Aldona Siwińska⁴

¹Zakład Radiologii Pediatricznej Akademii Medycznej w Poznaniu

²Children's Cardiac Center, University Pediatric Hospital, Bratysława

³Klinika Kardiologii Dziecięcej Akademii Medycznej w Poznaniu

⁴Klinika Kardiologii i Nefrologii Dziecięcej Akademii Medycznej w Poznaniu

Abstract

Background: *Percutaneous closure of moderate and large patent arterial ductus become an attractive method of treatment during recent years. The use of the Amplatzer Duct Occluder (ADO) allows such treatment also in small children. The aim of the study was the estimation of the efficacy, difficulty and left ventricle end-diastolic diameter (LVEDD) changes after treatment of patent ductus arteriosus (PDA) with ADO.*

Material and methods: *In 12 patients aged 2 month to 28 years, the PDA was closed with ADO. Technical problems during occluder implantation were recorded. Echocardiography was performed during follow up from 1 to 22 months (mean 11 months) after the procedure. Effects of duct closure were estimated as well as LVEDD.*

Results: *In 11 patients the PDA was completely occluded. Small leak in one patient was not significant. The most difficult closure were in two the smallest children. No left pulmonary neither aortic stenosis caused by occluder were observed.*

Conclusions: *The use of the ADO is an effective method of treatment of moderate and large PDA. LVEDD decreased after PDA closure. Technical problems were encountered in infants.* (Folia Cardiol. 2004; 11: 285–291)

patent ductus arteriosus, transcatheter closure, infants, Amplatzer duct occluder

Wstęp

Nieoperacyjne zamykanie przewodu tętniczego (PDA, *patent ductus arteriosus*) za pomocą korka zapoczątkowali w 1967 r. Porstmann i wsp. [1]. Hi-

storycznie do przezskórnego zamykania PDA stosowano również parasolki Rashkinda, Sideris i zatyczki Grifki [2, 3]. Do założenia powyższych zatyczek używano dużych koszulek. Technika implantacji była złożona i trudna, a jej czas długi.

W 1992 r. Cambier i wsp. [4] zastosowali do zamknięcia małych i średnich przewodów tętniczych (< 2,5 mm) sprężynki z mechanizmem odczepialnym. Do ich umieszczenia można użyć małych cewników, zarówno z dojścia od tętnicy, jak i od żyły. Średnica sprężynki powinna być 2-krotnie większa od najmniejszej szerokości przewodu tętniczego. Zastoso-

Adres do korespondencji: Dr med. Małgorzata Pawelec-Wojtalik
Pracownia Angiografii i Hemodynamiki, SPSK nr 5
ul. Szpitalna 27/33, 60–572 Poznań
faks (0 61) 866 91 30
e-mail: teresarp60@pharmanet.com.pl
Nadesłano: 13.01.2004 r. Przyjęto do druku: 26.03.2004 r.

wanie tej metody może się wiązać z występowaniem powikłań: przemieszczeniem się sprężynki do tętnicy płucnej lub — co gorsze — do aorty. Opisywano również możliwość hemolizy przy obecności istotnego resztkowego przecieku obok sprężynki.

W 1996 r. Sharafuddin i wsp. [5] zastosowali zatyczki Amplatzer Duct Occluder (ADO) na modelu zwierzęcym. W 1998 r. Masura i wsp. [6] opisali zamykanie dużych i średnich PDA zatyczkami ADO u ludzi. Zatyczka ADO jest samorozprężalnym korkiem w kształcie grzybka, zbudowanym z nitinolowego przewodnika o średnicy 0,004–0,005 inch. Retencyjny dysk, znajdujący się od strony aorty po implantacji, jest 4–6 mm szerszy niż średnica zatyczki. Proksymalna część korka jest o 2 mm węższa niż część łącząca. Na rynku dostępne są zatyczki o rozmiarach 003 (5 mm/4 mm), 004 (6 mm/4 mm), 005 (8 mm/6 mm), 006 (10 mm/8 mm), 007 (12 mm/10 mm), 008 (14 mm/12 mm), 009 (16 mm/14 mm).

Za pomocą zatyczki ADO możliwe jest również zamknięcie resztkowych, szerokich, pooperacyjnych przecieków przez przewód tętniczy [7].

Celem pracy była ocena:

- skuteczności nieoperacyjnego leczenia PDA za pomocą zatyczki ADO;
- zmian w wymiarze końcoworozkurczowym lewej komory (LVEDD, *left ventricle end-diastolic diameter*) po zamknięciu PDA;
- trudności w stosowaniu ADO oraz ich przyczyn.

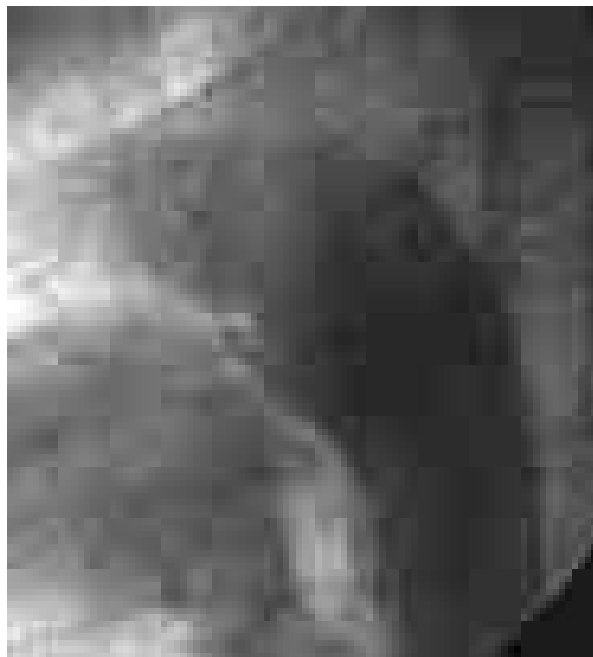Material i metody

Od grudnia 2001 r. do listopada 2003 r. u 12 osób zamknięto przewód tętniczy za pomocą zatyczki Amplatzer (ADO) o rozmiarach: 003, 004, 005, 006.

U wszystkich pacjentów występowały kliniczne objawy sugerujące obecność istotnego hemodynamicznie drożnego przewodu tętniczego — szmer ciągły w II lewym międzyżebżu. W badaniu elektrokardiograficznym stwierdzano cechy przerostu lewej komory i lewego przedsionka. W badaniu echokardiograficznym obserwowano istotnie powiększoną lewą komorę i lewy przedsionek w stosunku do średniej normy.

Dzieci wstępnie kwalifikowano do zabiegu na podstawie przezklatkowego badania echokardiograficznego (TTE, *transthoracic echocardiography*) wykonanego aparatem Hewlett-Pacard Image-Point lub Acuson. Ostateczną kwalifikację przeprowadzano podczas cewnikowania serca.

Zabieg zamknięcia PDA wykonywano w znieczuleniu ogólnym. Do tętnicy udowej zakładano koszulkę 4 F lub 5 F. Miejsce nakłucia tętnicy udowej ostrzykiwano lignokainą.

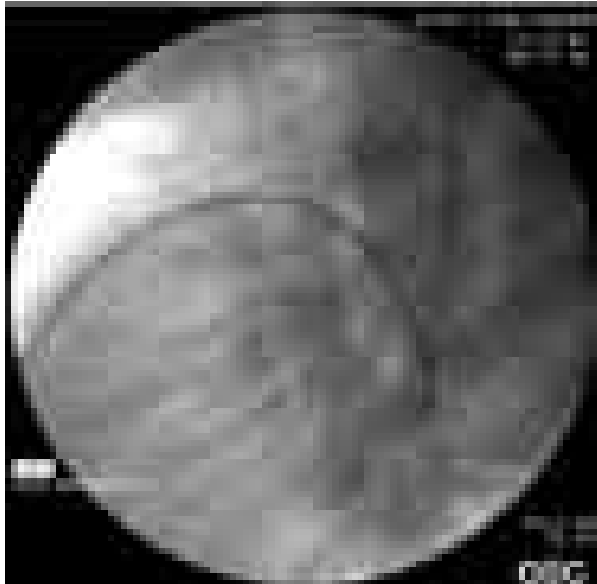


Rycina 1. Szeroki przetrwały przewód tętniczy (typ A)

Figure 1. A wide patent ductus arteriosus (type A)

W aortografii (cewnik NIH lub PIG 4,5 F, LAO 90) oceniano anatomię przewodu tętniczego według klasyfikacji Toronto [8] (ryc. 1). Po zmierzeniu średnicy najwęższego miejsca ujścia płucnego, aortalnej ampuli oraz długości PDA podejmowano decyzję o zamknięciu przewodu tętniczego za pomocą ADO. Dobierano zatyczkę, która była o 1–2 mm większa od najwęższej części przewodu tętniczego. U 2 pacjentów pierwotnie próbowano zamknąć przewód tętniczy za pomocą sprężynki 5-PDA-5. Ze względu na przemieszczanie się nieodczepionej sprężynki do tętnicy płucnej zdecydowano się użyć ADO. U pozostałych 10 dzieci po wykonaniu pomiarów PDA pierwotnie zapadała decyzja o założeniu zatyczki ADO.

Pacjentom podawano heparynę w dawce 100 j./kg masy ciała. Do żyły udowej zakładano krótką koszulkę 5 F lub 6 F. Oznaczano ciśnienia i wysycenie krwi tlenem w kolejnych jamach serca. Długą koszulkę wprowadzano po sztywnym przewodniku (0,035 Super Stiff) od strony żyłnej przez PDA do aorty zstępującej. Przewodnik zakładano za pomocą cewnika z balonikiem (Wege). Na układ wprowadzający nakręcano zatyczkę ADO i wprowadzano do długiej koszulki. Dysk retencyjny (dystalny) otwierano w aorcie zstępującej (ryc. 2), następnie podciągano jednocześnie długą koszulkę i układ wprowadzający z zatyczką do przewodu tętniczego. U małych dzieci dysk dystalny wysuwano z koszulki.



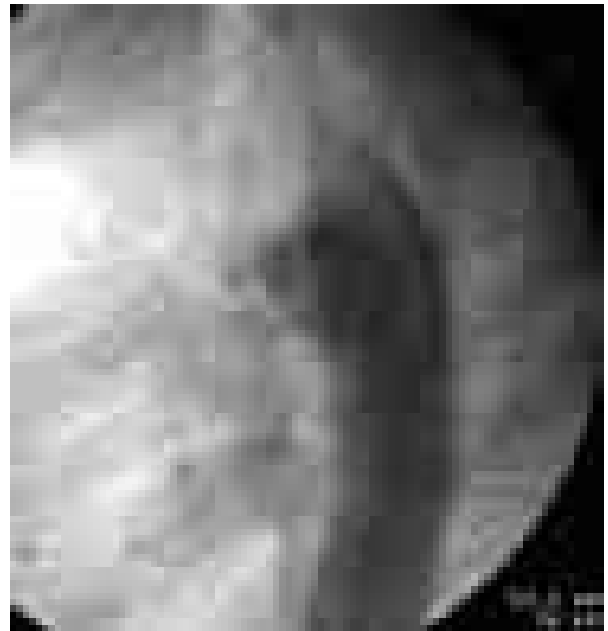
Rycina 2. Dysk retencyjny otwarty w aorcie zstępującej

Figure 2. Retention disc open in the descending aorta

ki niecałkowicie. Położenie zatyczki kontrolowano wstrzyknięciem kontrastu do aorty od strony tętniczej. Po prawidłowym umiejscowieniu zatyczki w przewodzie tętniczym otwierano proksymalny dysk i ponownie kontrolowano umiejscowienie zatyczki, wykonując aortografię. Szczególną uwagę zwracano na ewentualne zawężanie aorty przez dysk dystalny. U małych dzieci również wstrzykiwano kontrast przez długą koszulkę w celu uwidocznienia lewej tętnicy płucnej. Przed uwolnieniem zatyczki istniała możliwość ponownego wciągnięcia zatyczki do długiej koszulki i jej repozycji. Po stwierdzeniu prawidłowego położenia ADO zatyczkę uwalniano (ryc. 3). Kończąc cewnikowanie, kontrolowano gradient ciśnień między łukiem aorty i aortą zstępującą.

Przed zabiegiem i dobę po zabiegu dzieci otrzymywały profilaktycznie antybiotyk. Przez dobę po założeniu ADO podawano heparynę w dawce 50 j./kg co 4 godziny. Zalecano przyjmowanie kwasu acetylosalicylowego w dawce 3 mg/kg/d. oraz profilaktykę przeciwbakteryjną przez 6 miesięcy. Dzieci przez miesiąc nie mogły uprawiać sportu.

U wszystkich pacjentów wykonano badanie przedmiotowe, zapis EKG przed i po założeniu zatyczki; kontrolne badanie TTE w 1. dobie, po 1, 3, 6 miesiącach od zamknięcia PDA, ze szczególnym zwróceniem uwagi na przepływ w aorcie zstępującej i lewej gałęzi tętnicy płucnej.



Rycina 3. Uwolniona zatyczka w przetrwałym przewodzie tętniczym

Figure 3. Occluder deployed in the patent ductus arteriosus

Statystyka i analiza danych

Cechy mierzalne (wiek, masa ciała) przedstawiono w postaci ich wartości średnich i zakresu wartości.

Istnienie korelacji między dwiema cechami mierzalnymi — LVEDD a średnią normą — sprawdzano, obliczając współczynnik korelacji za pomocą testu *t*-Studenta. Istotną statystycznie różnicę przyjęto dla wartości $p < 0,05$.

Wyniki

Wyniki badania hemodynamicznego przedstawiono w tabeli 1.

U 10 dzieci stwierdzono przewód tętniczy o anatomii A (*conical*) i tylko u 2 typu C (*tubular*) według klasyfikacji Toronto [8]. U żadnego dziecka nie stwierdzono nadciśnienia w tętnicy płucnej.

Przewód tętniczy skutecznie zamknięto zatyczką ADO u wszystkich pacjentów, u których zaplanowano ten zabieg. Czas fluoroskopii wynosił 9,43–28,5 min (śr. 15,7 min).

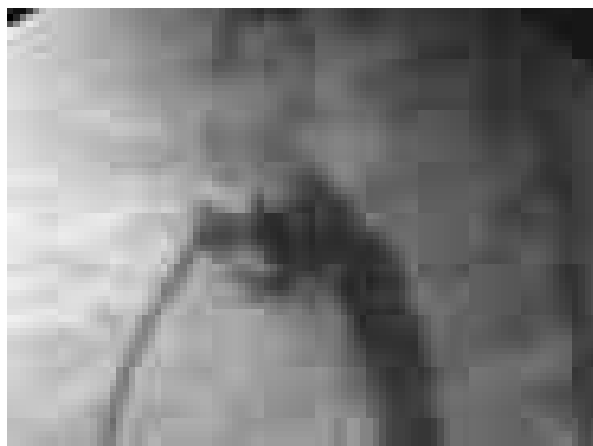
Wiek chorych wynosił od 1,5 miesiąca do 28 lat (śr. $6,5 \pm 8,3$ roku), masa ciała 5–72 kg (śr. $22,8 \pm 21,2$ kg).

U żadnego pacjenta korek nie przemieścił się do aorty ani do tętnicy płucnej. U 1, najmłodszego dziecka, zatyczka nieznacznie wysunięta z długiej koszulki całkowicie otworzyła się w aorcie zstępu-

Tabela 1. Dane pacjentów z badania hemodynamicznego
Table 1. Haemodynamic data of the studied patients

Pacjent	Wiek [lata]	Masa ciała [kg]	Średnica PDA		Średnica ujścia aortalnego PDA [mm]	Długość PDA [mm]	Typ PDA	Rozmiar zatyczki	Rozmiar ukt. wprowadzającego [F]	Skopia [min]	Ciśnienie w PA	Ciśnienie w Ao	Przeciek bezp. po implantacji ADO
			od strony PA [mm]	PDA [mm]									
O.B.	28	56	4,2	10	5	A	10/8	7	10	25/14/18	139/91/112	P	
G.A.	4	15	4,0	8	6	A	10/8	7	10	39/29/35	98/57/80	P	
L.J.	10,5	32	3,9	5	3,5	C	8/6	6	19,29	28/16/23	94/57/75	P	
J.J.	15	72	4,1	9	6	A	10/8	7	27,08	24/14/19	87/58/72	P	
S.A.	1,5	12	4,5	10	10	A	10/8	7	9,43	40/29/36	139/91/112	P	
K.A.	10,5	28	2,9	7	3	A	8/6	6,7	28,5	30/16/24	134/78/105	P	
S.P.	0,7	7	3,0	8	7	A	8/6	6	10,34	34/21/29	65/30/47	P	
W.M.	0,13	5	3,2	6	4	A	5/4	6	10	24/17/21	52/26/37	P	
Ż.D.	0,33	6,5	2,0	2,5	3,0	C	5/4	6	20	21/13/16	54/32/41	C	
G.A.	1,2	8,5	3,1	6	4,5	A	8/6	6	10,5	35/23/28	98/53/72	P	
S.A.	3	16	4,1	7,5	4	A	8/6	6	16,38	38/25/30	104/54/78	P	
S.M.	3	15	3,7	8	3,5	A	6/4	5	17,41	46/32/27	106/62/83	P	

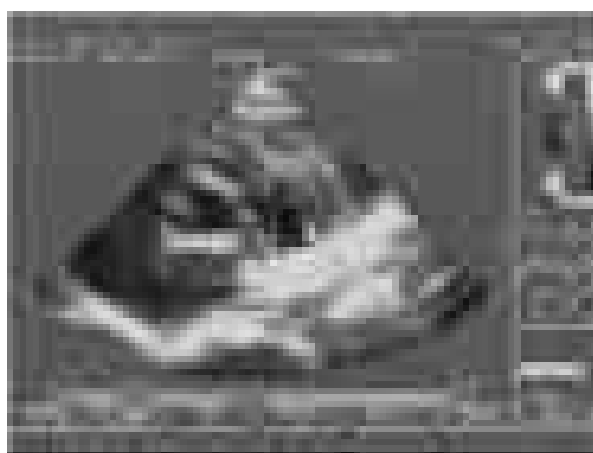PDA (patent ductus arteriosus) — przewód tętniczy, PA (pulmonary artery) — tętnica płucna, Ao — aorta, P — przeciek, C — całkowite



Rycina 4. Prawidłowe umiejscowienie zatyczki Amplatzer w przewodzie tętniczym u najmłodszego dziecka. Zatyczka umocowana na układzie wprowadzającym. Nie wielki przeciek obok zatyczki (badanie angiograficzne)

Figure 4. Correct Amplatzer Duct Occluder placement in the ductus arteriosus in the youngest child. The occluder still on the introducer. Small residual leakage (angiography)

jącej. Ze względu na kąt, który wytworzył się między długą koszulką 6 F a zatyczką, nie było możliwości jej ponownego wciągnięcia do koszulki. Podciągnięcie jednocześnie otwartego korka z długą koszulką i układem wprowadzającym pozwoliło na prawidłowe umiejscowienie ADO w przewodzie tętniczym (ryc. 4). U tego dziecka od momentu założenia zatyczki stwierdzano śladowy, nieistotny hemodynamicznie przeciek obok korka przez cały 9-miesięczny okres obserwacji (ryc. 5). U po-



Rycina 5. Śladowy przeciek obok zatyczki u najmłodszego dziecka (badanie echokardiograficzne, 9 miesięcy po założeniu zatyczki)

Figure 5. Trace of residual leakage in the youngest child (echocardiography, 9 months after the procedure)

zostałych dzieci nie zanotowano śladowego przecieku przez korek bezpośrednio po implantacji w badaniu echokardiograficznym w 1. dobie po zabiegu i w obserwacji odległej.

U 1 dziewczynki użyto dwóch zestawów wprowadzających. Za wcześnie wysunięty poszerzacz z długiej koszulki spowodował zmianę jej krzywizny, co uniemożliwiało prawidłowe wprowadzenie długiej koszuli do aorty zstępującej. Nowy układ wprowadzający założono od początku, czyli najpierw od strony żyłnej do aorty zstępującej wprowadzono cewnik Wege, a następnie po przewodniku Ultra Stiff założono długą koszulkę, wysuwając poszerzacz dopiero po umiejscowieniu koszulki w aorcie zstępującej.

U 1 pacjenta koszulka załamała się, ale jej podciągnięcie umożliwiło dalsze wprowadzanie zatyczki i jej prawidłową implantację.

U wszystkich chorych stwierdzano powiększenie LVEDD przed zamknięciem PDA w stosunku do średniej normy. Różnica wielkości LVEDD przed zamknięciem przewodu tętniczego i po zamknięciu była istotna statystycznie ($p = 0,042$). Wymiar ten wrócił do normy w obserwacji odległej po zamknięciu PDA jedynie u 4 najmłodszych dzieci.

U żadnego dziecka nie stwierdzono w obserwacji krótko- i średnioterminowej (1–22 miesięcy) zwężenia aorty zstępującej ani lewej tętnicy płucnej. Wyniki badania echokardiograficznego przedstawiono w tabeli 2.

Dyskusja

Przezkórne zamknięcie przewodu tętniczego jest atrakcyjnym sposobem leczenia, zapoczątkowanym przez Prostmanna i wsp. [1]. Jednak do założenia ówczesnych zatyczek należało użyć dużych koszulek 13 F. Mechanizm zamknięcia przewodu tętniczego za pomocą ADO jest podobny do zastosowanego pierwotnie przez Prostmanna, jednak do założenia ADO używa się koszulek o znacznie mniejszej średnicy: 5–7 F.

Chirurgiczne podwiązanie przewodu tętniczego pozostawia skrzywienia kręgosłupa, a także wiąże się z możliwością wystąpienia resztkowych przecieków [9]. Leczenie chirurgiczne nadal jest terapią z wyboru u wspomaganych respiratorem niepoddających się leczeniu indometacyną wcześniaków, u których występują objawy.

Wprowadzenie do użycia zatyczki ADO pozwoliło na skuteczne nieoperacyjne leczenie szerokich i średnich przewodów tętniczych nawet u niemowląt [6, 10–12], chociaż Fischer i wsp. [12] po próbie zamknięcia PDA u 2 niemowląt z masą ciała równą 2,6 kg i 4 kg ostatecznie zrezygnowali z tego zabiegu ze względu na długi czas skopii. W opisanym badaniu najmłodsze niemowlę miało 2 miesiące i ważyło 5 kg. Założenie zatyczki ADO u tego dziecka było trudne. Użyto do tego koszulki 6 F. Zatycz-

Tabela 2. Dane z badania echokardiograficznego przed zamknięciem przetrwałego przewodu tętniczego i obserwacji średnioterminowe

Table 2. Echocardiographic data before patent ductus arteriosus closure and intermediate-term observations

Pacjent	LVEDD przed zamknięciem PDA (śr.n) [mm]	LVEDD po zamknięciu 10.03 [mm]	Vmax LPA Echo PDA (odległa obserwacja) [m/s]	Vmax RPA Echo (odległa obserwacja) [m/s]	Vmax Ao desc. (odległa obserwacja) [m/s]	Zamknięcie PDA (odległa obserwacja)	Okres obserwacji [miesiące]
O.B.	54 (47)	52 (47)	0,95	0,9	1,1	C	22
G.A.	44 (31)	39 (34)	0,9	0,8	1,0	C	22
L.J.	42 (40)	44 (42)	0,8	0,83	1,26	C	19
J.J.	59 (52)	54 (52)	1,0	0,93	1,3	C	19
S.A.	34,5 (29)	32 (32)	0,93	0,85	1,2	C	15
K.A.	48 (38)	46 (40)	1,19	0,79	1,18	C	11
S.P.	34 (24)	32 (28)	1,4	1,6	1,58	C	10
W.M.	26,4 (22)	28 (28,5)	1,25	1,16	1,4	P (śląd)	9
Ż.D.	26 (24)	26 (26)	1,49	1,3	1,4	C	4
G.A.	36 (25,6)	29 (28)	1,1	1,31	1,2	C	3
S.A.	43 (32,6)	43 (32,6)	1,5	1,55	1,1	C	1
S.M.	39 (31,3)	38 (31,3)	0,87	0,81	1,2	C	1

LVEDD — wymiar końcoworozkurczowy lewej komory, śr.n. — średnia norma, Vmax LPA — maksymalna prędkość przepływu w lewej gałęzi tętnicy płucnej, Vmax RPA — maksymalna prędkość przepływu w prawej gałęzi tętnicy płucnej, Vmax Ao desc. — maksymalna prędkość przepływu w aorcie zstępującej, P — przeciek, C — całkowite

ka zbyt łatwo całkowicie wysunęła się z koszulki i niemożliwe było jej ponowne wciągnięcie do układu wprowadzającego. Obecnie dostępny układ wprowadzający 5 F jest mniej sztywny, łatwiej się układa między tętnicą płucną a aortą i powinien być stosowany u najmłodszych niemowląt.

Masura i wsp. [13] uważają, że przewody tętnicze o średnicy mniejszej od 2 mm powinny być zamykane *coilami*, a większe od 2 mm — zatyczkami ADO. Godart i wsp. [14] za pomocą zatyczki Amplatzer zamykali przewody tętnicze większe od 2,5 mm. Resztkowe przecieki obok sprężynek oraz możliwość ich migracji ograniczają zastosowanie sprężynek tylko do przewodów tętniczych o małej średnicy [7, 12].

W niniejszym badaniu u 1 z najmłodszych dzieci z przewodem tętniczym o minimalnej średnicy równej 2 mm również założono ADO. Po uwolnieniu zatyczki górna część dysku retencyjnego nieco wysunęła się do aorty, nie powodując jednak gradientu w aorcie zstępującej. U tego dziecka zdecydowano o użyciu ADO ze względu na tubularny kształt PDA. Są to trudne do zamknięcia nieoperacyjnego przewody tętnicze [8]. Koung i wsp. zastosowali na modelu zwierzęcym zmodyfikowaną zatyczkę ADO, w której dysk retencyjny tworzy kąt 32° z częścią cylindryczną [15]. Długość części cylindrycznej górnej wynosi 4 mm, a dolnej — 9 mm.

Do założenia tej zatyczki potrzebny jest cewnik popychający, blokujący rotację zatyczki w długiej koszulki. Być może taka zatyczka będzie bardzo przydatna do zamykania przewodów tętniczych tubularnych i u najmłodszych dzieci.

Istnieją opisy przypadków zwężenia lewej gałęzi tętnicy płucnej zarówno po zamknięciu PDA *coilami* [4], jak i po założeniu zatyczki ADO [16]. Są również doniesienia o występowaniu zwężenia aorty zstępującej [17]. U dzieci badanych przez autorów niniejszej pracy nie obserwowano zwężenia lewej gałęzi tętnicy płucnej ani aorty zstępującej.

Przydatność zatyczki ADO do zamykania szerokich przewodów tętniczych jest bezsporna [6, 10–13, 18, 19]. Zastosowanie jej u najmłodszych niemowląt nie jest pozbawione istotnych powikłań. Z tego względu możliwość użycia jej w tych przypadkach powinna być szczególnie rozważona, co potwierdzają również obserwacje innych autorów [12, 15, 16].

Wnioski

1. Użycie zatyczki Amplatzer jest skutecznym sposobem leczenia istotnych PDA.
2. Po zamknięciu PDA zatyczką Amplatzer dochodzi do zmniejszenia wielkości LVEDD.
3. Problemy techniczne w stosowaniu zatyczki Amplatzer zaobserwowano u niemowląt.

Streszczenie

Wstęp: *Przezskórne zamykanie średnich i dużych przetrwałych przewodów tętniczych, stało się w ostatnich latach atrakcyjną metodą leczenia. Zastosowanie w terapii zatyczki Amplatzer Duct Occluder (ADO) umożliwiło wykorzystanie technik kardiologii inwazyjnej również u małych dzieci. Celem pracy była ocena skuteczności nieoperacyjnego leczenia przetrwałego przewodu tętniczego (PDA) za pomocą ADO, związanych z tym trudności, a także ocena wymiaru końcoworozkurczowego lewej komory (LVEDD).*

Materiał i metody: *U 12 pacjentów w wieku od 2 miesięcy do 28 lat zamknięto PDA za pomocą ADO. Kontroli skuteczności zamknięcia, zmian LVEDD oraz oceny pod względem wystąpienia powikłań dokonano podczas badania echokardiograficznego w obserwacji trwającej 1–22 miesięcy (śr. 11 miesięcy) po zabiegu.*

Wyniki: *Przewód tętniczy skutecznie zamknięto u 11 chorych, a u 1 osoby wystąpił przeciek śladowy nieistotny hemodynamicznie. Zabieg był najtrudniejszy u 2 najmłodszych dzieci. U żadnego dziecka nie wystąpiły powikłania — zwężenie lewej gałęzi tętnicy płucnej czy aorty. Stwierdzono istotne statystycznie ($p = 0,042$) zmniejszenie się LVEDD po zamknięciu przewodu tętniczego ADO.*

Wnioski: *Użycie ADO jest skutecznym sposobem leczenia istotnych PDA. Po zamknięciu PDA z użyciem ADO dochodzi do zmniejszenia LVEDD. Problemy techniczne w stosowaniu ADO zaobserwowano u niemowląt. (Folia Cardiol. 2004; 11: 285–291)*

przetrwały przewód tętniczy, przezskórne zamknięcie, niemowlęta, zatyczka Amplatzer

Piśmiennictwo

1. Probstmann W., Wierny L., Warnke H. Der Verschluss Ductus arteriosus persistens ohne Thoracotomie (vorläufige Mitteilung) *Toraxchirurgie* 1967; 15: 199–203.
2. Grifka R.G., Vincent J.A., Nihill M.R., Ing F.F., Mullins C.E. Transcatheter patent ductus arteriosus closure in an infant using the Gianturco-Grifka device. *Am. J. Cardiol.* 1996; 78: 721–723.
3. Transcatheter occlusion of persistent arterial duct. Report of the European Registry. *Lancet* 1992; 340: 1062–1066.
4. Carey L.M., Vermilion R.P., Shim D., Lloyd T., Beekman R.H., Ludomirsky A., Pulmonary artery size and flow disturbances after patent ductus arteriosus coil occlusion. *Am. J. Cardiol.* 1996; 78: 1307–1310.
5. Sharfuddin M.J.A., Gu X., Titus J.L. i wsp. Experimental evaluation of a new self-expanding patent ductus arteriosus occluder in a canine model. *JVIR* 1996; 7: 877–887.
6. Masura J., Walsh K.P., Thanopoulos B. i wsp. Catheter closure of moderate to large size patent ductus arteriosus using the new Amplatzer duct occluder: immediate and short-term results. *J. Am. Coll. Cardiol.* 1998; 31: 878–882.
7. Podnar T., Masura J. Transcatheter occlusion of residual patent ductus arteriosus after surgical ligation. *Pediatr. Cardiol.* 1999; 20: 126–130.
8. Kirchenko A., Benson L.N., Burrows P., Mões C.A.F., Mc Laughlin P., Freedom R.M. Angiographic classification of the isolated, persistently patent ductus arteriosus and implications for percutaneous catheter occlusion. *Am. J. Cardiol.* 1989; 63: 877–880.
9. Zucker N., Quereshi S.A., Baker E.J., Deveral P.B., Tynan M. Residual patency of the arterial duct subsequent to surgical ligation. *Cardiol. Young* 1993; 3: 216–219.
10. Ebeid M.R., Masura J., Hijazi Z.M. Early experience with the Amplatzer Duct Occluder for closure of the persistently patent ductus arteriosus. *J. Interv. Cardiol.* 2001; 14: 33–36.
11. Bilkis A.A., Alwi M., Hasri S., Haifa A.L., Geetha K., Rehman M.A., Hasanah I. The Amplatzer Duct Occluder: Experience in 209 patients. *J. Am. Coll. Cardiol.* 2001; 37: 258–261
12. Fisher G., Stieh J., Uebing A., Grabitz R., Kramer H.H. Transcatheter closure of persistent ductus arteriosus in infant using the Amplatzer duct occluder. *Heart* 2001; 86: 444–447.
13. Podnar T., Gavora P., Masura J. Percutaneous closure of patent ductus arteriosus: complementary use of detachable Cook patent ductus arteriosus coils and Amplatzer duct occluders. *Eur. J. Pediatr.* 2000; 159: 293–296.
14. Kong H., Gu X., Bass J. i wsp. Experimental evaluation of a modified Amplatzer duct occluder. *Cathet. Cardiovasc. Intervent.* 2001; 53: 571–576.
15. Faella H.J., Hijazi Z.M. Closure of the patent ductus arteriosus with the Amplatzer PDA device: immediate results of the international clinical trial. *Cardiovasc. Intervent.* 2000; 51: 50–54.
16. Duke C., Chan K.C. Aortic obstruction caused by device occlusion of patent arterial duct. *Heart* 1999; 82: 109–111.
17. Godart F., Rey C., Devos P., Breviere G-M., Francart Ch. Transcatheter occlusion of moderate to large patent arterial ducts, having a diameter above 2.5 mm with Amplatzer Ductus Occluder. Comparisons with the Rashkind, buttoned devices, and coils in 116 consecutive patients. *Cardiol. Young* 2003; 13: 413–419.
18. Kępka C., Demkow M., Dzielińska Z., Rużyło W. Nieoperacyjne zamknięcie szerokiego przetrwałego przewodu tętniczego u dorosłej pacjentki z wysokim nadciśnieniem płucnym. *Kardiol. Pol.* 2003; 59: 517–518.
19. Demkow M., Rużyło W., Kępka C., Dzielińska Z., Konka M., Rydlewska-Sadowska W. Przewodów tętnicznych z zastosowaniem korka Amplatza. *Pol. Przegl. Chirur.* 2000; 72: 791–798.