

Podwyższenie progu stymulacji u chorego z implantowanym układem stymulującym AAI w przebiegu ogólnoustrojowego zakażenia

Rise in the capture treshold in patient with implantated AAI pacemaker due to generalized infection

Katarzyna Kosmalska, Marcin Konarzewski, Andrzej Urbaniak i Paweł Miękus

Oddział Kardiologii Szpitala Miejskiego im. J. Brudzińskiego w Gdyni

Abstract

We present a case of 72-year-old patient with AAI pacemaker and a massive rise in the capture treshold over 4 years after implantation. We have observed a relationship between rise of capture treshold and general inflammatory process. Worsening of the patient's condition due to urosepsis was accompanied by increasing and subsequently unmeasurable capture treshold in the atrial channel; after effective treatment we observed a decrease in the treshold value. (Folia Cardiol. 2004; 11: 619–623)

capture treshold, pacemaker, inflammation

Wstęp

Na oddziałach kardiologicznych zajmujących się wszczepianiem wewnątrzsercowych układów stymulujących można się niekiedy spotkać z problemem podwyższania się progu stymulacji po zabiegu implantacji. Stan ten, na skutek wzrostu tego parametru do wartości nieosiągniętych przez stymulator, doprowadza do całkowicie nieskutecznej stymulacji.

Najczęściej do podwyższania się progu stymulacji dochodzi w okresie od kilka dni do kilkunastu tygodni po implantacji stymulatora. W krótkim czasie po zabiegu (czyli do kilku dni) za najczęstszą przyczynę uważa się minimalną niestabilność elektrody [1]. Podejrzenie tego stanu potwierdzają zmiany w przebiegu krzywej EKG (o typie zaburzeń stymulacji i sterowania) w kolejnych badaniach, a tak-

że zmiany położenia końcówki elektrody w badaniu RTG klatki piersiowej. Postępowanie w takim przypadku polega na: zwiększeniu prądu stymulacji do wartości przekraczających maksymalny zmierzony próg do czasu operacyjnej repozycji elektrody [1]. Inną przyczyną wzrostu progu stymulacji, która może wystąpić zarówno w krótkim, jak i dłuższym okresie po implantacji, potencjalnie całkowicie odwracalną, jest wpływ stosowanych przez pacjenta leków (spironolakton, propranolol, werapamil, chinidyna, flekainid, propafenon) [2] oraz zmiany metaboliczne (hipoksja, hiperkapnia, hiperglikemia, alkalozja, kwasica metaboliczna, niedoczynność tarczycy, niedokrwienie) [3].

W późniejszym okresie po zabiegu (do 6 miesięcy) przyczyną podwyższenia progu bywa najczęściej reakcja zapalna z nieprawidłowym rozrostem tkanki łącznej w obrębie wsierdza w odpowiedzi na obecność ciała obcego — końcówki elektrody endokawitarnej. Częstość pojawienia się tego rodzaju zaburzenia została zminimalizowana na skutek coraz częstszego stosowania elektrod miejscowo uwalniających fosforan deksametazonu. W każdym przypadku znacznego wzrostu progu stymulacji w tym okresie zaleca się próbę leczenia doustnymi kortykosteroidami (prednison), zanim podejmie się

Adres do korespondencji: Dr med. Katarzyna Kosmalska
Oddział Kardiologii, Szpital Miejski w Gdyni
ul. Wójta Radtkego 1, 81–348 Gdynia
tel./faks (0 58) 666 55 80, e-mail: katarzyn5@wp.pl
Nadesłano: 30.03.2004 r. Przyjęto do druku: 2.06.2004 r.

decyzję o operacyjnej repozycji elektrody. Skuteczność leczenia steroidami ocenia się na 50% [1].

Jeśli nieskuteczna stymulacja spowodowana zwiększeniem się progu pojawi się po 6 miesiącach od implantacji, to uważa się, że stan ten nie jest wywołany autoimmunologiczną reakcją zapalną wokół elektrody; terapia immunosupresyjna nie jest wówczas skuteczna. Należy więc wziąć pod uwagę inne przyczyny, takie jak włóknienie miokardium, a także problem mechaniczny (złamanie, zniszczenie) [1].

Niniejsze doniesienie ma na celu przedstawienie zaobserwowanego przez autorów związku między podwyższeniem się progu stymulacji a ogólnoustrojową infekcją pod postacią posocznicy. Zmiany w parametrach stymulacji pojawiły się u chorego po ponad 4 latach od zabiegu implantacji układu stymulującego AAI.

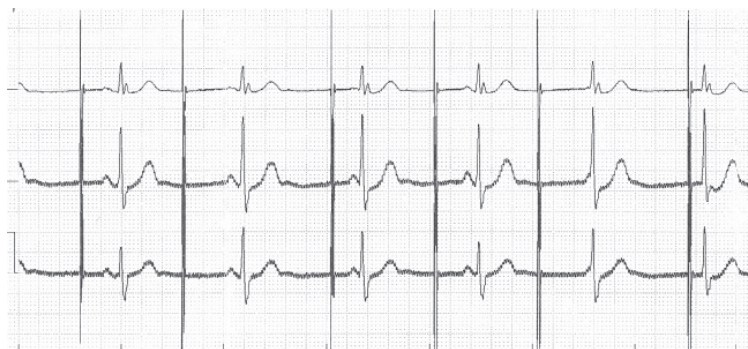Pogorszenie się stanu ogólnego w przebiegu choroby wiązało się z rosnącymi, a następnie nieoznaczalnymi wartościami progu stymulacji w kanale przedsionkowym. Wskutek intensywnego leczenia infekcji obserwowano stopniową redukcję wyżej opisanych zaburzeń stymulacji.

Opis przypadku

Chorego F.K. w wieku 71 lat, leczonego z powodu nadciśnienia tętniczego (stosowano amlodypinę), z implantowanym z powodu niewydolności węzła zatokowego pod postacią bradykardii zatokowej układem stymulującym AAI w 1999 r., przyjęto na oddział chorób wewnętrznych z powodu nawracających od 2 tygodni stanów gorączkowych. Rozpoznano i leczono zakażenie układu moczowego (w posiewie moczu stwierdzono gronkowca złocistego metycylinowrażliwego; posiew krwi był jałowy). W zapisie EKG zarówno przy przyjęciu, jak i w późniejszym czasie występowały cechy okresowo nieskutecznej stymulacji, dlatego chorego skierowano na oddział kardiologiczny. Przy przyjęciu stan ogólny był średni, akcja serca niemiaraowa — ok. 45/min (w zapisie EKG pojedyncze, nieskuteczne pobudzenia stymulatora), ciśnienie tętnicze wynosiło 140/80 mm Hg, pacjent był wydolny oddechowo, miał podwyższoną do 39,5°C temperaturę ciała — o charakterze septycznym. Na podstawie badań dodatkowych (dodatni posiew krwi i moczu, w obu posiewach wyhodowano gronkowca złocistego wrażliwego na metycylinę, stwierdzono także podwyższone stężenie kreatyniny) potwierdzono podejrzenie stanu septycznego, którego źródłem był układ moczowy. Podczas hospitalizacji nastąpił wzrost progu stymulacji w kanale przedsionkowym do wartości nieoznaczalnych. Ze względu na obec-

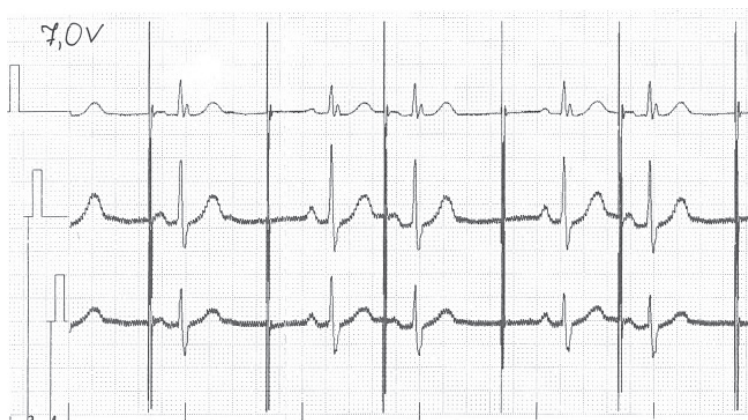
ność własnego, skutecznego hemodynamicznie rytmu zastępczego wynoszącego 45/min nie zabezpieczano pacjenta czasową stymulacją. Kontrolowano radiologicznie położenie elektrody i stan układu stymulującego, nie stwierdzając zmian w porównaniu z poprzednimi zdjęciami. W echokardiografii przezprzełykowej nie uwidoczniło się wegetacji bakteryjnych we wsierdziu — zarówno w obrębie prawych, jak i lewych jam serca. Rozpoczęto antybiotykoterapię zgodną z antybiogramem (amoksylicyna oraz netylmycyna dożylnie). Po kilku dniach nastąpiła normalizacja temperatury ciała, parametry laboratoryjne powróciły do wartości w granicach normy (WBC z 18 000 μ l do 7000 μ l, OB — początkowo 85 mm/h, po leczeniu — 20 mm/h, CRP — 98 mg/dl, po leczeniu — 3 mg/dl), kontrolne posiewy krwi były jałowe. Jednocześnie z poprawą kliniczną obserwowano zmniejszenie się wartości progu stymulacji z wartości nieoznaczalnych do 6,0 V. Chorego wypisano do domu z zaleceniem dalszej opieki ambulatoryjnej. Podstawową częstość stymulatora ustawiono na 60/min, a amplitudę impulsu na 8,0 V. Przy tej częstości chory tylko okresowo korzystał ze stymulatora. Z powodu energochłonnych ustawień parametrów stymulacji zalecono częstą kontrolę pracy stymulatora.

Po miesiącu pacjenta ponownie przyjęto na oddział z powodu utrzymywania się stanów podgorączkowych, bólów w okolicy łędźwiowej, objawów dyzurycznych oraz podwyższonego do wartości 8,4 V progu stymulacji (ryc. 1–3). Parametry stanu zapalnego były podwyższone (OB — 92 mm, CRP — 101 mg/dl); posiewy moczu oraz krwi, podobnie jak podczas poprzedniego pobytu, dodatnie — wyhodowano metycylinowrażliwy szczep gronkowca złocistego. W badaniu echokardiograficznym przezklatkowym i przezprzełykowym, tak jak poprzednio, nie stwierdzono obecności wegetacji bakteryjnych we wsierdziu. W tej sytuacji zalecono dożylnie podawanie przez 4 tygodnie ceftriaksonu i gentamycyny. Po tygodniu leczenia gorączka ustąpiła, kontrolowane wielokrotnie posiewy krwi i moczu były jałowe. Po 4-tygodniowej obserwacji, jednocześnie z poprawą kliniczną i normalizacją parametrów stanu zapalnego (CRP zmniejszyło się z 101 do 2 mg/dl), stwierdzono obniżenie się progu stymulacji do 3,9 V (ryc. 4). Wówczas chorego wypisano do domu z zaleceniem dalszej opieki ambulatoryjnej, w tym częstej, cotygodniowej kontroli pracy stymulatora. Częstość pracy stymulatora ustalono na 60/min (przy tej częstości stymulator pracował w trybie „na żądanie”), amplitudę impulsu na 8,4 V. Ze względu na czas, jaki upłynął od implantacji, ustawienia parametrów powodujące duże zużycie energii oraz wysoki próg



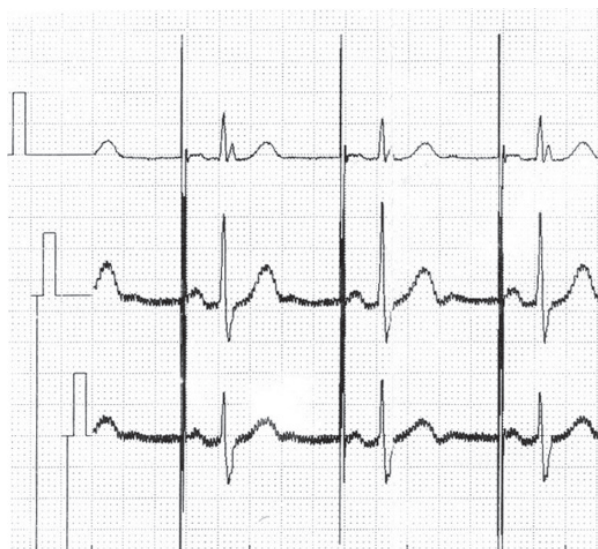Rycina 1. Amplituda impulsu 6,0 V. Obraz nieskutecznej stymulacji

Figure 1. Pacing amplitude 6.0 V. Failure to pace



Rycina 2. Amplituda impulsu 7,0 V. Okresowo nieskuteczna stymulacja

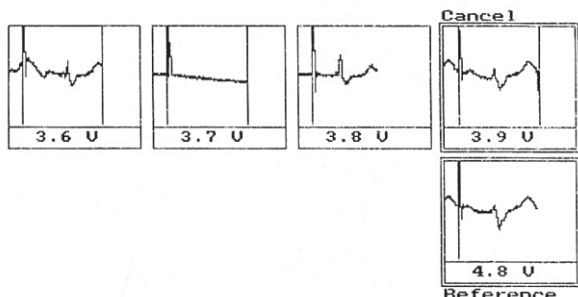
Figure 2. Pacing amplitude 7.0 V. Intermittent failure to pace



Rycina 3. Amplituda impulsu 8,4 V. Obraz skutecznej stymulacji (krzywe zarejestrowane przed drugą hospitalizacją)

Figure 3. Pacing amplitude 8.4 V. Effective pacing (ECG tracings recorded before the second hospitalization)

Rel B-K00.T.A 07.10.2003 12:17
 ACTROS S S/N 89830739
 THRESHOLD SS I
 Basic Rate 100 ppm
 Pulse Ampl. 4.8 V
 Pulse Width 0.40 ms
 Polar. Pace UNIP
 Threshold 3.9 U



Rycina 4. Oznaczenie progu stymulacji po skutecznym leczeniu infekcji. Wartość progu 3,9 V

Figure 4. Capture threshold after effective treatment of the sepsis

stymulacji rozważa się u chorego wymianę stymulatora oraz elektrody przedsionkowej.

Dyskusja

Najlepiej poznaną przyczyną wzrostu progu stymulacji po zabiegu implantacji, poza przyczynami natury mechanicznej (niestabilność, przerwanie ciągłości lub uszkodzenie elektrody), jest ograniczony proces zapalny w mechanizmie autoagresji. Istnieje wiele doniesień o mechanizmie i sposobach zapobiegania oraz leczenia ograniczonej reakcji zapalnej wynikającej z obecności elektrody endokawitarnej, brakuje natomiast informacji na temat wpływu egzogennej reakcji zapalnej (posocznica, zapalenie wsierdza itd.) na warunki stymulacji. W piśmiennictwie można spotkać zalecenia dotyczące leczenia bakteriemii u chorych z implantowanymi urządzeniami stymulującymi [4] — w przypadku uwidocznienia wegetacji bakteryjnych na elektrodzie lub zastawce trójdzielnej w badaniu echokardio-

graficznym z dostępu przezprzełykowego zalecanym postępowaniem jest usunięcie układu stymulującego, a jeśli wegetacji nie udaje się uwidocznić, skuteczna jest antybiotykoterapia. W zaleceniach tych nie ma jednak odniesienia do problemu zmiany warunków stymulacji wskutek ogólnoustrojowej, pozasercowej reakcji zapalnej.

W opisywanym przypadku wzrost progu stymulacji nastąpił ponad 4 lata po implantacji, jednocześnie z zaostrzeniem objawów w przebiegu potwierdzonej mikrobiologicznie posocznicy. Na oddziale wykluczono uszkodzenie mechaniczne elektrody, a także konieczność natychmiastowego usunięcia układu stymulującego (w echokardiografii przezprzełykowej nie uwidoczniono wegetacji bakteryjnych ani żadnych innych cech sugerujących zajęcie układu stymulującego przez proces bakteryjny), pozostał jednak problem nieskutecznej stymulacji.

Powstaje pytanie, czy uogólnione zakażenie mogło u tego chorego zwiększyć próg stymulacji? Reakcja zapalna, przebiegająca z uwolnieniem mediatorów stanu zapalnego, takich jak czynnik martwicy nowotworu (TNF α , *tumor necrosis factor alpha*), interleukiny 1 i 6, fragmentu C5a dopełniacza mających zdolności chemotaktyczne, gromadzeniem się komórek stanu zapalnego i ich rozpadem, wiąże się ze zmianami środowiska macierzy pozakomórkowej. Dochodzi m.in. do przekrwienia biernego, spadku pH oraz wzrostu stężenia kationów potasu i wapnia w przestrzeni pozakomórkowej. Zmniejsza się wartość ujemnego ładunku pozakomórkowego. Warunki takie powodują zmniejszenie spoczynkowego potencjału błonowego, a więc naśladują warunki refrakcji włókien mięśnia sercowego. Nawet duża amplituda impulsu nie wywołuje depolaryzacji [5] (ten sam mechanizm odpowiedzialny jest za wzrost progu stymulacji przy ogólnoustrojowej hiperkaliemii czy kwasicy).

Na podstawie wnikliwej analizy przyczyn podwyższenia progu stymulacji u leczonego pacjenta autorzy niniejszej pracy stwierdzili, że ogólnoustrojowa reakcja zapalna może spowodować wzrost progu stymulacji na skutek zmiany warunków metabolicznych, jakie wiążą się z procesem zapalnym.

Streszczenie

W niniejszej pracy przedstawiono przypadek 72-letniego mężczyzny z wszczepionym rozrusznikiem typu AAI oraz znacznym zwiększeniem wartości progu stymulacji ponad 4 lata po zabiegu implantacji. Obserwowano zależność między narastaniem progu stymulacji i ogólnoustrojowym zakażeniem. W miarę pogarszania się stanu ogólnego pacjenta w przebiegu urosepsy

odnotowano stopniowe narastanie, a następnie niemierzalne wartości progu stymulacji w kanale przedsionkowym. Po zastosowaniu skutecznej terapii wartości progu stymulacji obniżyły się. (Folia Cardiol. 2004; 11: 619–623)

próg stymulacji, układ stymulujący, ogólnoustrojowe zakażenie

Piśmiennictwo

1. Levine P.A. Management of the patient with an acute massive rise in the capture threshold. Indian Pacing Electrophysiol. J. 2001; 1: 35.
2. Barold S.S., McVenes R., Stokes K. Effects of drugs on pacing threshold in man and canines: Old and new facts. W: Barold S.S., Mugica J. red. New perspectives. Cardiac Pacing Futura 1993; 57.
3. Preston T.A., Judge R.D. Alternations of pacemaker threshold by drug and physiologic factors. Annals of the New York Academy of Sciences 1969; 167: 686–692
4. Dumont E., Camus C., Victor F. i wsp. Management of bacteriemia in patients with transvenously implanted pacemakers and defibrillators. Część II. Pace 2003; 1121.
5. Surawicz B. Electrophysiologic basis of ECG and cardiac arrhythmias. 1995; 61–75.