

Implantacja dwujamowego układu stymulującego przez przetrwałą żyłę główną górną lewą

Implantation of dual chamber pacemaker via persistent left superior vena cava

Anna Pazdyga, Andrzej Lubiński, Agnieszka Zienciuk,
Tomasz Królak, Maciej Kempa i Grzegorz Raczak

II Klinika Chorób Serca Instytutu Kardiologii Akademii Medycznej w Gdańsku

Abstract

Persistent left superior vena cava occurs in approximately 0.5% of the general population. This usually does not cause clinical problems, but may complicate pacemaker implantation. A 79-year-old patient underwent permanent pacemaker implantation because of symptomatic paroxysmal complete atrioventricular block. During implantation two guidewires introduced into the left subclavian vein were observed descending to the left of the spinal column. Contrast venography confirmed the presence of left superior vena cava draining into the coronary sinus. The ventricular lead crossed the tricuspid valve after curving the stylet to form a loop in the right atrium. Then the curved stylet was changed to straight one and the lead was positioned in the right ventricular apex. The atrial lead ("J-shape") was introduced with slightly curved stylet and positioned into the high-lateral wall of the right atrium. Both wave amplitudes and pacing thresholds were satisfactory. Standard passive-fixation (tined) pacing leads were used. Both leads were stable at 3 and 6 month follow-up. As shown in the article, the implantation of the pacemaker leads via left superior vena cava is an effective and safe procedure. The use of passive fixation leads allows to avoid the risk of right atrial wall perforation and does not increase the risk of dislocation. (Folia Cardiol. 2005; 12: 798-800)

pacemaker implantation, left superior vena cava

Wstęp

Częstość występowania przetrwałej lewej żyły głównej górnej ocenia się na ok. 0,5% [1]. Zazwyczaj jej obecność nie ma znaczenia klinicznego (jeśli tylko żyła uchodzi do prawego, a nie lewego przedsionka). Najczęściej wykrywa się ją przypadkowo w czasie autopsji. Sytuacją, podczas której

lekarz stwierdza tę anomalię rozwojową, jest zabieg implantacji stymulatora lub kardiowertera-defibrylatora.

Obecność przetrwałej lewej żyły głównej górnej wynika z nieprawidłowego rozwoju układu żylnego we wczesnym etapie rozwoju zarodka. W pierwszych tygodniach życia krew z części głowowej prowadzą 2 żyły zasadnicze przednie, a z części ciała leżących poniżej serca — 2 żyły zasadnicze tylne. Po prawej oraz lewej stronie żyły zasadnicze przednie łączą się z tylnymi i tworzą 2 żyły zasadnicze wspólne (tzw. przewody żyłne Courviera), uchodzące do zatoki żyłnej serca. Pod koniec 2. miesiąca po włączeniu zatoki żyłnej do prawego przedsionka obie żyły zasadnicze przednie zostają

Adres do korespondencji: Dr med. Anna Pazdyga
II Klinika Chorób Serca IK AMG
ul. Dębinki 7, 80-952 Gdańsk
tel. (0 58) 349 39 10, e-mail: kardio2@amg.gda.pl
Nadesłano: 17.06.2005 r. Przyjęto do druku: 27.07.2005 r.

połączone zespoleniem (późniejszą żyłą ramiennie-głową lewą). Następnie zanika odcinek żyły zasadniczej przedniej lewej poniżej tego zespolenia, a odcinek położony powyżej przekształca się w żyłę szyjną wewnętrzną lewą. Żyła zasadnicza przednia prawa zachowuje się w całości. Odcinek przedni tworzy żyłę wewnętrzną prawą. Fragment poniżej ujścia prawej żyły podobojczykowej to żyła ramiennie-głowa prawa, a poniżej ujścia żyły ramiennie-głowej lewej — żyła górna główna [2].

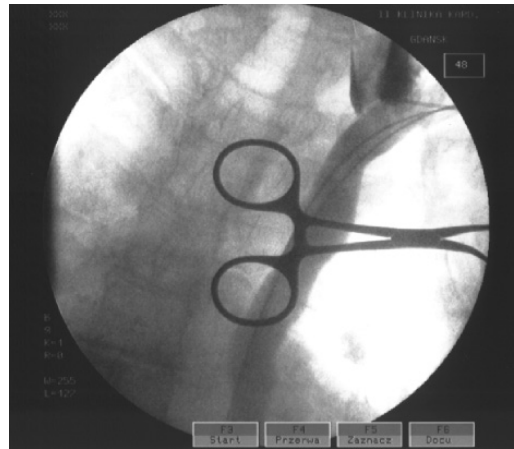
W wyniku zaburzeń rozwojowych mogą występować obie żyły główne górne lub pojedyncza żyła główna górna lewa. Zazwyczaj przetrwała lewa żyła główna górna uchodzi do zatoki wieńcowej, która ulega poszerzeniu, a następnie do prawego przedsionka (92%), w pozostałych przypadkach do lewego przedsionka [1].

W większości przypadków mimo obecności przetrwałej lewej żyły głównej górnej można implantować układ stymulujący z dojścia przez lewą żyłę podobojczykową. W znacznej części opisanych dotychczas przypadków ze względu na mniejsze ryzyko dyslokacji stosowano elektrody o aktywnej fiksacji [1, 3]. Istnieją także doniesienia wskazujące, że wyjątkowe trudności z przejściem elektrody do prawego przedsionka zmuszały do zastosowania elektrod nasierdziowych [4].

Opis przypadku

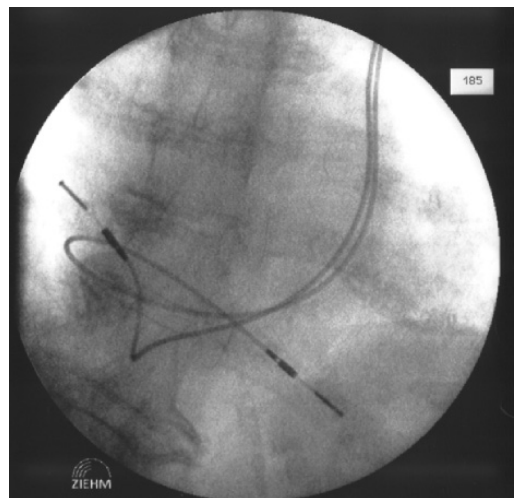
Pacjentkę w wieku 79 lat przyjęto do kliniki w marcu 2004 r. z powodu nawracających utrat przytomności i zasłabnięć w przebiegu napadowego bloku przedsionkowo-komorowego III°. Dnia 20 marca 2004 r. przeprowadzono zabieg implantacji 2-jamowego układu stymulującego. W znieczuleniu miejscowym przez oddzielne nakłucia do lewej żyły podobojczykowej wprowadzono 2 prowadniki. W obrazie skopii rentgenowskiej prowadniki przebiegały po lewej stronie kręgosłupa. W flebografii uwidoczniło lewą żyłę główną górną uchodzącą do zatoki wieńcowej (ryc. 1).

Elektrodę komorową wprowadzono przez zatokę wieńcową do prawego przedsionka. Następnie za pomocą prowadnika zagiętego w pętlę umieszczono koniec elektrody w prawej komorze tuż za zastawką trójdzielną. Po zmianie prowadnika na prosty ufixowano końcówkę elektrody w koniuszku prawej komory. Elektrodę przedsionkową wprowadzono do przedsionka na prostym prowadniku, następnie za pomocą prowadnika o niewielkiej krzywiznie umieszczono na ścianie górno-bocznej prawego przedsionka (ryc. 2). Wyniki pomiarów wykazały prawidłowe parametry czułości i stymulacji



Rycina 1. Flebografia lewej żyły głównej górnej. Kontrast podany w okolice ujścia lewej żyły podobojczykowej przemieścił się do dołu (żyła główna górna lewa) oraz do góry (żyła szyjna wewnętrzna lewa). Dwa prowadniki wprowadzone do lewej żyły podobojczykowej kierują się w dół, biegnąc wzdłuż lewej granicy kręgosłupa

Figure 1. Left superior vena cava phlebography. Contrast medium injected nearby left subclavian vein outflow has flown downwards (left superior vena cava) and upwards (left internal jugular vein). Two guidewires introduced to left subclavian vein are heading downwards along the left vertebral column margin



Rycina 2. Dwuelektrodowy układ stymulujący implantowany przez lewą żyłę główną górną. Elektroda komorowa po przejściu przez zatokę wieńcową wykonuje duży łuk w prawym przedsionku i jest ufixowana w koniuszku prawej komory. Elektrodę przedsionkową umieszczono na ścianie górno-bocznej prawego przedsionka

Figure 2. Pacemaker with two leads was implanted through the left superior vena cava. Ventricular lead makes a big curve in the right atrium after passing through the coronary sinus and is being fixated at the right ventricle apex. Atrial lead was placed at the upper lateral wall of the right atrium

(fala przedsionkowa: 3,0 mV, fala komorowa: 17 mV, próg stymulacji przedsionka: 0,5 V/0,50 ms, próg stymulacji komory: 0,6 V/0,50 ms). Opór elektrody przedsionkowej wynosił 480 Ω , a komorowej — 520 Ω . Pacjentce implantowano układ firmy Medtronic: stymulator DR oraz elektrodę przedsionkową („J”) i komorową (obie o biernej fiksacji).

W badaniu RTG klatki piersiowej wykonanym w 4. dobie po zabiegu wykazano, że położenie elektrod nie zmieniło się. Po kontroli parametrów stymulacji w 7. dobie po zabiegu pacjentkę wypisano do domu. W kontrolnych badaniach przeprowadzo-

nych w trybie ambulatoryjnym po 3 i 6 miesiącach od implantacji stwierdzono, że układ stymulujący działa prawidłowo.

Podsumowanie

Z opisanego przypadku wynika, że implantacja układu stymulującego przez przetrwałą żyłę główną górną lewą jest bezpiecznym i skutecznym zabiegiem. Zastosowanie elektrod o fiksacji biernej pozwala uniknąć ryzyka perforacji prawego przedsionka i nie musi zwiększać ryzyka dyslokacji.

Streszczenie

Przetrwała lewa żyła główna górna występuje u ok. 0,5% populacji. Jej obecność zazwyczaj nie stanowi problemu klinicznego, jednak może powodować trudności podczas implantacji układu stymulującego serca. W niniejszej pracy opisano przypadek wszczępienia 2-jamowego układu stymulującego przez przetrwałą lewą żyłę główną górną u 79-letniej pacjentki z objawowym blokiem przedsionkowo-komorowym III°. Podczas zabiegu prowadnik wprowadzony do lewej żyły podobojczykowej przesuwat się wzdłuż lewego brzegu kręgosłupa. W flebografii uwidocz-niono przetrwałą lewą żyłę główną górną uchodzącą do zatoki wieńcowej. Standardowe elektrody o biernej fiksacji umieszczono w koniuszku prawej komory i na ścianie górno-bocznej prawego przedsionka. Kontrolne zdjęcie RTG klatki piersiowej wykonane kilka dni po zabiegu potwierdziło stabilne położenie elektrod. Zarówno podczas zabiegu, jak i po 7 dniach oraz w czasie wizyt kontrolnych po 3 i 6 miesiącach stwierdzono prawidłowe parametry stymulacji. W niniejszej pracy wykazano, że implantacja układu stymulującego przez przetrwałą lewą żyłę główną górną jest zabiegiem bezpiecznym i skutecznym. Zastosowanie elektrod o biernej fiksacji pozwala uniknąć ryzyka perforacji prawego przedsionka i nie zwiększa ryzyka dyslokacji. (Folia Cardiol. 2005; 12: 798–800)

implantacja stymulatora serca, lewa żyła główna górna

Piśmiennictwo

1. Biffi M., Boriani G., Frabetti L., Bronzetti G., Branzi A. Left superior vena cava persistence in patients undergoing pacemaker or cardioverter-defibrillator implantation. *Chest* 2001; 120: 139–144.
2. Hiller S., Zegarska Z. Układ naczyń żylnych. W: Bochenek A., Reicher M. Anatomia człowieka. Tom III. PZWL, Warszawa 1993.
3. Antonelli D., Rosenfeld T. Implantation of dual chamber pacemaker in a patient with persistent left superior vena cava. *Pacing Clin. Electrophysiol.* 1997; 20: 1737–1738.
4. Dosios T., Gorgogiannis D., Sakorafas G., Karamptaksas K. Persistent left superior vena cava: a problem in the transvenous pacing of the heart. *Pacing Clin. Electrophysiol.* 1991; 14: 389–390.