

# Trombektomia w ostrym zawale serca przy użyciu systemu DIVER — opis dwóch przypadków

## Thrombectomy in acute myocardial infarction using DIVER system — two case reports

Adam Sukiennik, Tomasz Białoszyński, Jacek Kubica, Marcin Rychter,  
Mirosław Jabłoński i Iwona Świątkiewicz

Katedra i Klinika Kardiologii i Chorób Wewnętrznych,  
Szpital Uniwersytecki im. dr. A. Jurasza w Bydgoszczy

### Abstract

*PTCA is currently the most effective therapeutic option in acute myocardial infarction. It aims at restoration and maintenance of coronary vessel patency. In some cases, especially in the presence of massive thrombi embolization of the peripheral section of a coronary vessel occurs. The following article presents 2 cases of thrombectomy in the setting of AMI with successful application of the DIVER system. (Folia Cardiol. 2005; 12: 320–325)*

**thrombectomy, acute myocardial infarction, DIVER**

### Wstęp

Od momentu zastosowania fibrynolizy w leczeniu zawału serca obserwuje się postęp w terapii ostrych zespołów wieńcowych. Przezskórna plastyka tętnic wieńcowych w ostrym zawale serca ma na celu udrożnienie, przywrócenie i utrzymanie prawidłowego przepływu krwi w tętnicy odpowiedzialnej za zawał [1, 2]. Wczesna reperfuzja ogranicza obszar martwicy mięśnia sercowego, a poprzez to zapobiega upośledzeniu funkcji skurczowej i rozkurczowej lewej komory [3]. Inwazyjne metody przywrócenia drożności tętnic wieńcowych uważa się obecnie za najlepszy sposób leczenia ostrego zawału serca. Przepływ TIMI 3 uzyskuje się u około 90% chorych, a śmiertelność wewnątrzszpitalna wynosi

około 4–5% [4]. W czasie zabiegu przezskórnej rewaskularyzacji u pacjentów z ostrym zawałem serca w przypadku obecności skrzepliny często dochodzi do embolizacji obwodowego odcinka tętnicy i upośledzenia przepływu wieńcowego, którego konsekwencją może być pogorszenie czynności lewej komory serca i gorsze rokowanie po zabiegu. Przezskórne interwencje w miejscu zamknięcia tętnicy przez skrzeplinę często wiążą się ze zwiększonym ryzykiem zgonu, ponownej okluzji naczynia i koniecznością pilnej operacji kardiochirurgicznej [5–7]. W celu zwiększenia skuteczności angioplastyki wieńcowej stosuje się leki przeciwplatekcyjne oraz inhibitory receptorów glikoproteinowych IIb/IIIa [8, 9]. Postęp technologiczny umożliwił również mechaniczne usuwanie skrzeplin z pomostów żylnych i natywnych tętnic wieńcowych także u pacjentów z ostrym zespołem wieńcowym [10–15]. Jednym z systemów przeznaczonych do usuwania zakrzepów jest system DIVER (ryc. 1). Działanie tego urządzenia polega na wytworzeniu ujemnego ciśnienia, defragmentacji skrzepliny i usunięciu jej na zewnątrz.

W niniejszej pracy przedstawiono przypadki dwóch chorych z ostrym zespołem wieńcowym,

Adres do korespondencji: Dr med. Tomasz Białoszyński  
Katedra i Klinika Kardiologii i Chorób Wewnętrznych  
Szpital Uniwersytecki im. dr. A. Jurasza w Bydgoszczy  
ul. M. Skłodowskiej-Curie 9, 85–094 Bydgoszcz  
tel. (0 52) 585 40 23, faks (0 52) 585 40 24  
e-mail: tobiadr@poczta.onet.pl

Nadesłano: 31.01.2005 r. Przyjęto do druku: 14.02.2005 r.



**Rycina 1.** System DIVER do usuwania skrzeplin firmy Invatec

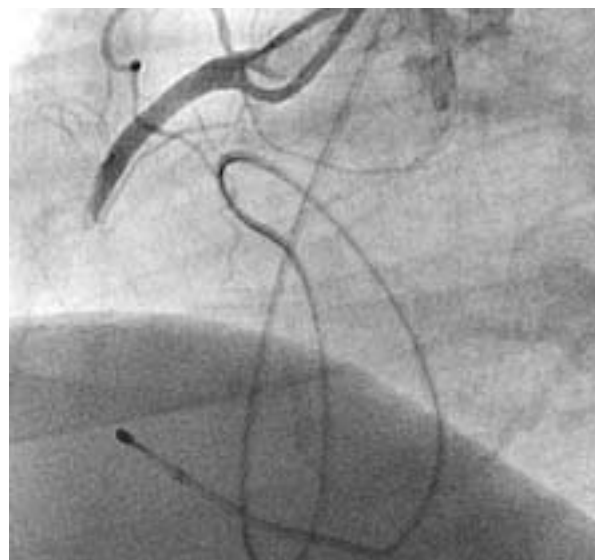
**Figure 1.** DIVER system for removing thrombi (Invatec Corporation)

z przetrwałym uniesieniem odcinka ST, u których jako metodę leczenia zastosowano trombektomię.

### Opisy przypadków

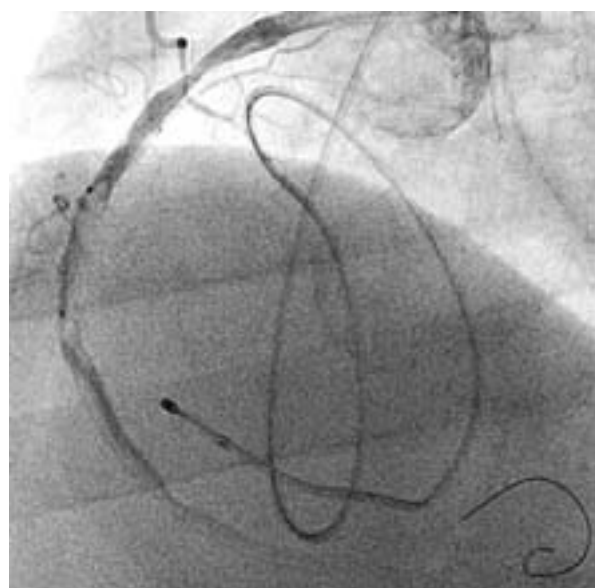
#### Przypadek 1

Chorego w wieku 82 lat, z wywiadem dławicy stabilnej, zaliczonego do II klasy według *Coronary Cardiovascular Society (CCS)* od około 15 lat, z nadciśnieniem tętniczym i cukrzycą typu 2, leczonego zachowawczo w Poradni Rejonowej skierowano do Kliniki Kardiologii ze szpitala powiatowego z powodu godzinnego bólu o typie stenokardii. W zapisie EKG stwierdzono migotanie przedsionków, blok przedsionkowo-komorowy III stopnia z zastępczym rytmem węzłowym 36/min oraz przetrwałe uniesienia odcinka ST nad ścianą dolną. Pacjentowi założono elektrodę endokawitarną, uzyskując skuteczną stymulację, i zakwalifikowano do zabiegu pierwotnej angioplastyki. Przed przewiezieniem do pracowni inwazyjnej chory otrzymał 5 tys. j.m. heparyny niefrakcjonowanej, 300 mg kłopidogrelu i 300 mg kwasu acetylosalicylowego. W koronarografii stwierdzono chorobę trójnaczyniową: niedrożną gałąź międzykomorową przednią pokazującą się częściowo od prawej tętnicy wieńcowej, zwężenie około 90% w odcinku środkowym gałęzi brzeżnej, zwężenie około 80% w bocznicę gałęzi brzeżnej oraz świeże zamknięcie przez skrzeplinę środkowego odcinka prawej tętnicy wieńcowej (ryc. 2). Podjęto decyzję o wykonaniu zabiegu pierwotnej angioplastyki prawej tętnicy wieńcowej. Pacjent otrzymał abciximab, bolus i wlew dożylnie na 12 godzin, adekwatnie do masy ciała. Po predylatacji balonem w miejscu zamknięcia tętnicy doszło do przesunięcia skrzepliny do odcinka obwodowego z przepływem TIMI 1 (ryc. 3). Ze względu na zaawansowane



**Rycina 2.** Prawa tętnica wieńcowa przed zabiegiem angioplastyki

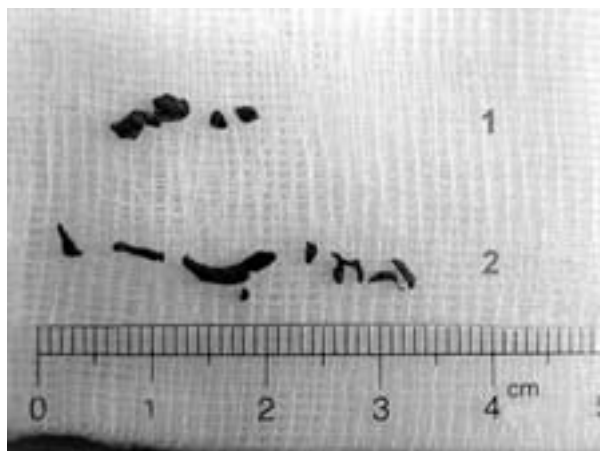**Figure 2.** Right coronary artery before angioplasty



**Rycina 3.** Prawa tętnica wieńcowa po predylatacji balonem; przepływ wieńcowy TIMI 1

**Figure 3.** Right coronary artery after predilatation; coronary flow TIMI 1

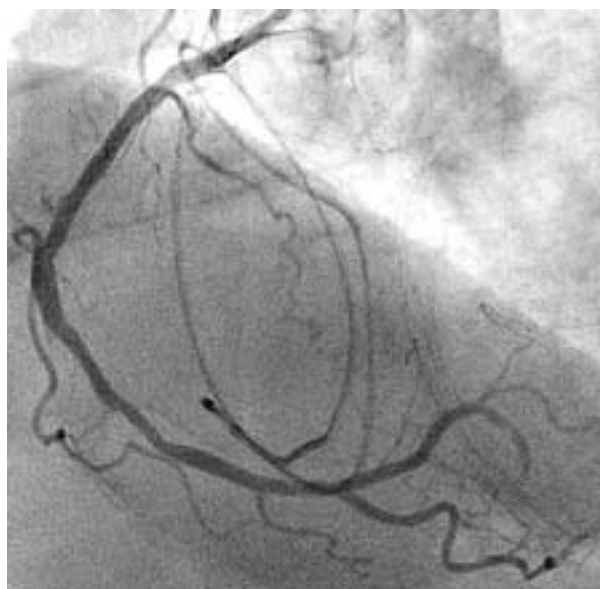zmiany miażdżycowe w lewej tętnicy wieńcowej i objawy embolizacji dystalnego odcinka prawej tętnicy wieńcowej podjęto decyzję o użyciu zestawu DIVER, za pomocą którego usunięto ze światła tętnicy kilka skrzeplin (ryc. 4, poz. 1), uzyskując dobry wynik bezpośredni (pozostała niedrożność ga-



**Rycina 4.** Usunięte za pomocą systemu DIVER fragmenty skrzeplin z tętnic wieńcowych

**Figure 4.** Pieces of thrombi removed from coronary artery using DIVER system

łęzi tylno-bocznej) (ryc. 5). Ze względu na brak istotnego rezydualnego zwężenia w miejscu zamknięcia tętnicy nie implantowano stentu. Po zabiegu stan pacjenta poprawił się, spoczynkowe dolegliwości stenokardialne ustąpiły. W 3. dobie hospitalizacji blok przedsionkowo-komorowy III stopnia ustąpił samoistnie, powrócił rytm zatokowy. Z powodu występujących bólów zamostkowych przy wysiłkach o niewielkim natężeniu w 5. dobie wykonano zabieg angioplastyki z implantacją stentu do środkowego od-



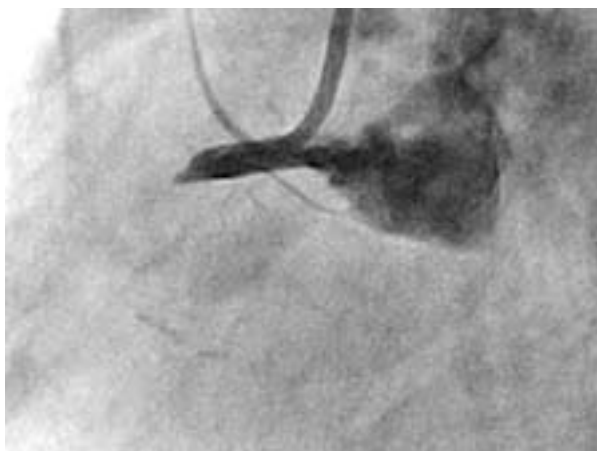
**Rycina 5.** Prawa tętnica wieńcowa po zabiegu trombektomii

**Figure 5.** Right coronary artery after thrombectomy

zinka gałęzi brzojnej z optymalnym wynikiem bezpośrednim oraz skontrolowano prawą tętnicę wieńcową, w której stwierdzono utrzymujący się dobry efekt po zabiegu trombektomii. Na podstawie badania echokardiograficznego stwierdzono: tętniaka akinetycznego obejmującego podstawny i środkowy segment ściany dolnej, akinezę koniuszka i przegrody międzykomorowej, hipokinezę ściany przedniej; frakcja wyrzutowa wynosiła 27%. W ciągu dalszej hospitalizacji dolegliwości bólowe w klatce piersiowej nie nawracały. W badaniach laboratoryjnych stwierdzono leukocytozę — 12,7 tys., CPK — 2757 U/l, CPK — MB 264 U/l, podwyższone wartości glikemii na czczo — 125 mg%. Pacjenta wypisano w 10. dobie. W zapisie EKG odnotowano: rytm zatokowy wynoszący 70/min, zespoły QS w odprowadzeniach III i aVF, patologiczne załamki Q w odprowadzeniu II, ujemne załamki T w odprowadzeniach II, III, aVF. Choremu zalecono następujące leczenie: kwas acetylosalicylowy 1 × 150 mg, tiklopidyna 2 × 250 mg przez 4 tygodnie, simwastatyna 1 × 40 mg, perindopril 4 mg rano i 2 mg wieczorem, karwedilol 2 × 3,125 mg oraz dietę cukrzycową.

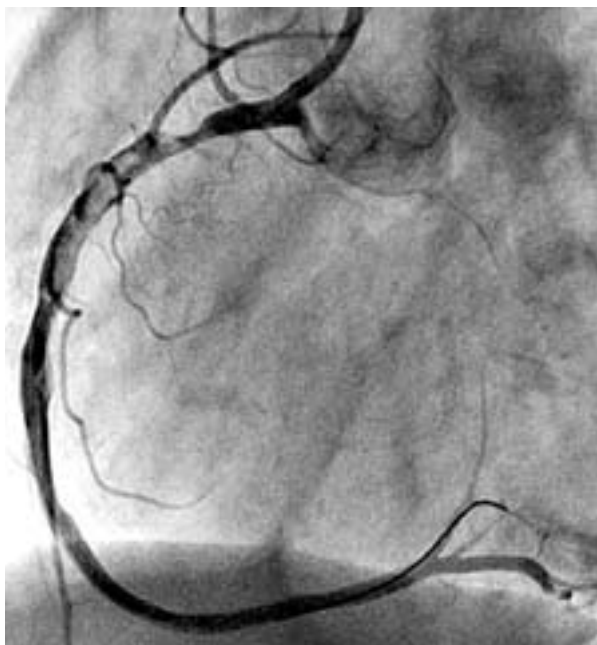
## Przypadek 2

Chorego w wieku 49 lat skierowano ze szpitala powiatowego do Pracowni Kardiologii Inwazyjnej w Bydgoszczy w celu leczenia inwazyjnego ostrego zawału serca ściany dolnej. Spoczynkowe dolegliwości stenokardialne występowały od około 4 godzin przed zgłoszeniem się do lekarza. Dolegliwości dławicowe zaliczono do I/II klasy według CCS, utrzymywały się one od około roku. W wywiadzie ustalono obecność od 3 lat leczonego nieregularnie nadciśnienia tętniczego oraz fakt palenia przez pacjenta tytoniu — około 20 papierosów na dobę od 30 lat. W koronarografii stwierdzono, że: lewa tętnica wieńcowa jest bez istotnych zwężeń, a prawa tętnica jest dominująca niedrożna w odcinku proksymalnym (ryc. 6). Po predylatacji balonem zaobserwowano masywne skrzepliny za miejscem zamknięcia (ryc. 7). Podano dożylnie abciximab, bolus i wlew 12-godzinny w dawce adekwatnej do masy ciała. Użyto systemu DIVER do usunięcia skrzeplin (ryc. 4, poz. 2), uzyskując przepływ TIMI 3. Pozostawiono niedrożny dystalny odcinek gałęzi tylnobocznej. W rezydualne zwężenie w miejscu zamknięcia implantowano przy użyciu ciśnienia o wartości 18 atmosfer stent MultiLink Vision 4/12 mm z dobrym rezultatem bezpośrednim (ryc. 8). W wyniku zastosowanego leczenia dolegliwości bólowe w klatce piersiowej ustąpiły i nie nawracały w trakcie dalszej hospitalizacji. W badaniach laboratoryjnych leukocytoza wynosiła 19,68 tys., CPK — 1307 U/l,



**Rycina 6.** Prawa tętnica wieńcowa przed zabiegiem angioplastyki

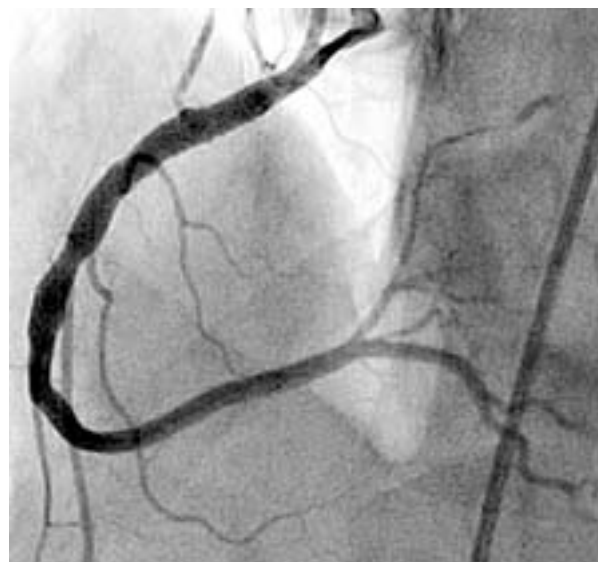**Figure 6.** Right coronary artery before angioplasty



**Rycina 7.** Prawa tętnica wieńcowa po predylatacji balonem

**Figure 7.** Right coronary artery after predilatation

CPK — MB 344 U/l, troponina powyżej 50 U/l. W badaniu echokardiograficznym stwierdzono akinezę podstawnego i środkowego segmentu ściany dolnej oraz podstawnego segmentu przegrody międzykomorowej, hipokinezę środkowego segmentu przegrody międzykomorowej i koniuszkowego segmentu ściany przedniej; frakcja wyrzutowa wyniosła 45%. W zapisie EKG zarejestrowano patologiczne załamki Q w odprowadzeniach II, III i aVF oraz



**Rycina 8.** Prawa tętnica wieńcowa po zabiegu trombektomii i implantacji stentu

**Figure 8.** Right coronary artery after thrombectomy and stent implantation

ujemne załamki T w tych odprowadzeniach. Pacjenta wypisano w 6. dobie hospitalizacji z zaleceniem przyjmowania następujących leków: kwas acetylosalicylowy 1 × 150 mg, tiklopidyna 2 × 250 mg, perindopril 1 × 2 mg, bisoprolol 1 × 2,5 mg, simwastatyna 1 × 40 mg. Chorego skierowano na dalszą rehabilitację w warunkach sanatoryjnych.

## Dyskusja

W niniejszej pracy przedstawiono dwa przypadki pacjentów z ostrym zespołem wieńcowym z przetrwałym uniesieniem odcinka ST, u których wykonano skuteczny zabieg trombektomii. Trombektomia jest dodatkową metodą leczenia podczas pierwotnej angioplastyki, zwłaszcza przy obecności masywnych skrzeplin w dozawałowej tętnicy wieńcowej. W badaniu Silvy i wsp. [12], w którym do trombektomii wykorzystano system *AngioJet*, wykazano, że jest to w miarę bezpieczna i efektywna metoda leczenia. Sukces kliniczny uzyskano w 87,5%, natomiast śmiertelność wewnątrzszpitalna wyniosła 7,1%. Przepływ wieńcowy TIMI 3 osiągnięto w 87,7%, przy czym w 67% implantowano stent do tętnicy dozawałowej, a w 26% wykonano angioplastykę balonową. W badaniach Kawaguchi i wsp. [13] oraz Napodano i wsp. [14] wykazano, że zastosowanie trombektomii w ostrym zawale serca zwiększa liczbę pacjentów ze stwierdzonym TMPG 3 (*TIMI Myocardial Perfusion Grade*) po zabiegu angiopla-

styki oraz powoduje szybsze i częstsze wycofanie się zmian odcinka ST. Sugeruje to, że zastosowanie trombektomii przed implantacją stentu minimalizuje niedokrwienie miokardium poprzez ochronę mikrokrążenia wieńcowego. W nie wszystkich opublikowanych do tej pory badaniach wykazywano korzystny wpływ trombektomii w przypadku przezskórnych interwencji wieńcowych u chorych z ostrym zawałem serca. W badaniu Berana i wsp. [15], w którym wykorzystano system X-sizer, nie stwierdzono korzyści z zastosowania trombektomii przed zabiegiem angioplastyki. Przepływ TIMI 3 uzyskano w 90% przypadków w grupie poddanej trombektomii i w porównaniu z 84% pacjentów leczonych z wykorzystaniem samej pierwotnej angioplastyki. Skorygowany pomiar TIMI *frame count* miał natomiast niższą wartość wśród osób leczonych przy użyciu trombektomii, jednak wszystkie uzyskane wyniki nie były istotne statystycznie. W prezentowanym na Zjeździe TCT w Waszyngtonie w 2004 roku badaniu AiMI [16] wykazano, że roz-

ległość martwicy mięśnia sercowego oraz śmiertelność w obserwacji 1-miesięcznej były istotnie statystycznie większe w grupie pacjentów leczonych przy użyciu trombektomii. W dotychczas opublikowanych badaniach nie opisywano doświadczeń z użyciem systemu DIVER firmy Invatec do usuwania skrzeplin. Mimo że zastosowanie takiego systemu zwiększa koszty leczenia ostrych zespołów wieńcowych, to w niektórych przypadkach, pomimo ostatnich doniesień, wydaje się to uzasadnione. Warto podkreślić, że opisywany system jest bardzo prosty, a przez to łatwy w użyciu. W pierwszym przypadku nie było nawet potrzeby implantacji stentu do tętnicy wieńcowej, a dobry efekt zabiegu stwierdzono w badaniu kontrolnym. W obu przedstawionych przypadkach nie zaobserwowano jakichkolwiek powikłań zabiegu trombektomii, a osiągnięte końcowe wyniki zabiegów pozwalają traktować trombektomię jako dodatkową skuteczną metodę leczenia ostrych zespołów wieńcowych, gdy obecność dużej skrzepliny może przesądzić o niepowodzeniu zabiegu.

## Streszczenie

*Przezskórna plastyka tętnic wieńcowych jest obecnie najlepszą metodą leczenia chorych z ostrym zawałem serca. Ma ona na celu udrożnienie oraz przywrócenie i utrzymanie przepływu w tętnicy wieńcowej. W niektórych przypadkach, zwłaszcza przy obecności masywnych skrzeplin, dochodzi do embolizacji obwodowych części tętnicy. W niniejszej pracy przedstawiono dwa przypadki pacjentów, u których w leczeniu ostrego zawału serca zastosowano trombektomię przy użyciu systemu DIVER z dobrym wynikiem bezpośrednim. (Folia Cardiol. 2005; 12: 319–325)*

## trombektomia, ostry zawał serca, system DIVER

## Piśmiennictwo

1. Gersh J.B., Rahimotola S.H. Acute myocardial infarction, thrombolytic therapy: overview of clinical trials. Elsevier, Nowy Jork, Amsterdam, Londyn 1991; 308.
2. The GUSTO investigators. An international randomized trial comparing four thrombolytic strategies for acute myocardial infarction. N. Engl. J. Med. 1993; 29: 673–682.
3. Brodie B.R., Stuckey T.D., Kissling G. Importance of infarct-related artery patency for recover of left ventricular function and late survival after primary angioplasty for acute myocardial infarction. J. Am. Coll. Cardiol. 1996; 28: 319–325.
4. Poloński L., Gąsior M., Lekston A. i wsp. Leczenie zawału serca w ośrodku z 24-godzinnym dyżurem inwazyjnym. Kardiol. Pol. 2001; 55: 91–95.
5. Reeder G.S., Bryant S.C., Suman V., Holmes D.R. Jr. Intracoronary thrombus: still a risk factor for PTCA failure? Cathet. Cardiovasc. Diagn. 1995; 34: 191–195.
6. Ellis S.G., Roubin G.S., King S.B. III. i wsp. Angiographic and clinical predictors of acute closure after native vessel coronary angioplasty. Circulation 1988; 77: 372–379.
7. Khan M.M., Ellis S.G., Aguirre F.V. i wsp. Does intracoronary thrombus influence the outcome of high risk percutaneous transluminal coronary angioplasty? Clinical and angiographic outcomes in a large multicenter trial. EPIC Investigators. J. Am. Coll. Cardiol. 1998; 31: 31–36.
8. EPIC Investigators. Use of a monoclonal antibody directed against the platelet glycoprotein IIb/IIIa re-

- ceptor in high-risk coronary angioplasty. *N. Engl. J. Med.* 1994; 330: 956–961.
9. IMPACT-II Investigators. Randomized placebo-controlled trial of effect eptifibatid on complications of percutaneous coronary intervention: IMPACT-II. *Lancet* 1997; 349: 1422–1428.
  10. Nakagawa W.S.P., Matsuo S., Kimura Kiura. i wsp. Thrombectomy with AngioJet catheter In native coronary arteries for patients with acute or recent myocardial infarction. *Am. J. Cardiol.* 1999; 83: 994–999.
  11. Carlino M., De Gregorio J., Di Mario C. i wsp. Prevention of distal embolization during saphenous vein graft lesion angioplasty: experience with a new temporary occlusion and aspiration system. *Circulation* 1999; 99: 3221–3223.
  12. Silva J.A., Ramee S.R., Cohen D.J. i wsp. Rheolytic thrombectomy during percutaneous revascularization for acute myocardial infarction: experience with the AngioJet catheter. *Am. Heart J.* 2001; 141 (3): 353–359.
  13. Kawaguchi R., Hoshizaki H., Oshima S. i wsp. Effectiveness of thrombectomy before stent implantation in acute myocardial infarction. *Circ. J.* 2003; 67: 951–954.
  14. Napodano M., Pasquetto G., Sacca S. Intracoronary thrombectomy improves myocardial reperfusion in patients undergoing direct angioplasty for acute myocardial infarction. *J. Am. Coll. Cardiol.* 2003; 42: 1403–1405.
  15. Beran G., Lang I., Schreiber W. i wsp. Intracoronary thrombectomy with the X-sizer catheter system improves epicardial flow and accelerates ST-segment resolution in patient with acute coronary syndrome. *Circulation* 2002; 105: 2355–2360.
  16. AiMI: AngioJet rheolytic thrombectomy in patients undergoing primary angioplasty for acute MI. Presented at TCT 2004.