

Ocena kompleksu błona wewnętrzna–błona środkowa i prędkości fali tętna w tętnicach obwodowych u pacjentów z koronarograficznie potwierdzoną chorobą wieńcową

Anna Lisowska¹, Włodzimierz Jerzy Musiał¹, Anna Lewczuk¹,
Piotr Lisowski² i Sławomir Dobrzycki³

¹Klinika Kardiologii Akademii Medycznej w Białymstoku

²Klinika Kardiologii Akademii Medycznej w Białymstoku

³Zakład Kardiologii Inwazyjnej Akademii Medycznej w Białymstoku

Przedrukowano za zgodą z: *Folia Cardiologica* 2006; 13: 480–485

Streszczenie

Wstęp: Nieinwazyjne metody badania stanu naczyń tętniczych wzbudzają coraz większe zainteresowanie. Pozwalają one, łącznie z oceną czynników ryzyka, lepiej prognozować zmiany w układzie sercowo-naczyniowym. Celem niniejszej pracy była ocena, czy połączenie ultrasonograficznego pomiaru kompleksu błona wewnętrzna–błona środkowa (IMT) z badaniem prędkości fali tętna (PWV) tętnic obwodowych zwiększa wartość predykcyjną obu metod w przewidywaniu występowania zmian miażdżycowych w naczyniach wieńcowych. Ponadto analizowano wybrane czynniki ryzyka rozwoju miażdżycy oraz ich związek z IMT i PWV tętnic obwodowych.

Metody: Badaniem objęto 50 chorych z chorobą wieńcową zweryfikowaną koronarograficznie; równocześnie wykonywano ultrasonograficzną ocenę IMT: tętnicy szyjnej wspólnej (CCA), opuszki tętnicy szyjnej wspólnej i tętnicy udowej wspólnej (CFA), a także automatyczny pomiar prędkości rozchodzenia się PWV między tętnicą szyjną wspólną a tętnicą ramienną i udową.

Wyniki: Stwierdzono wyższą wartość kompleksu IMT w opuszce CCA oraz w CFA w porównaniu z tętnicą szyjną wspólną. Prędkość PWV rejestrowana między tętnicą szyjną a tętnicą ramienną była większa od wartości stwierdzanych między tętnicą szyjną a tętnicą udową. Wartość PWV tętnicy udowej korelowała z grubością IMT ($p = 0,015$) oraz obecnością blaszek miażdżycowych ($p = 0,04$) w opuszce tętnicy szyjnej wspólnej. Nie stwierdzono takiej zależności dla PWV tętnicy ramiennej. Grubość kompleksu IMT tętnicy szyjnej wspólnej, jej opuszki i tętnicy udowej wspólnej była znacząco statystycznie większa u pacjentów z trójnaczyńową chorobą wieńcową w porównaniu z pacjentami ze zmianami w 1 oraz w 2 naczyniach wieńcowych. Zaobserwowano też tendencję do wyższych wartości PWV tętnicy ramiennej i udowej

Adres do korespondencji: Dr med. Anna Lisowska

Klinika Kardiologii AM

ul. Skłodowskiej-Curie 24 A, 15–276 Białystok

tel. (0 85) 746 86 56, faks (0 85) 746 86 04

e-mail: anlila@poczta.onet.pl

Nadesłano: 20.05.2006 r. Przyjęto do druku: 31.07.2006 r.

u osób ze zmianami wielonaczyniowymi w porównaniu z pacjentami z chorobą jednonaczyniową, ale wartości te nie osiągnęły znamienności statystycznej.

Wnioski: Połączenie ultrasonograficznej oceny IMT tętnic obwodowych z pomiarem wskaźnika PWV zwiększa wartość predykcyjną obu metod w przewidywaniu występowania zmian miażdżycowych w naczyniach wieńcowych. Izolowany pomiar PWV jest mniej przydatny w porównaniu z oceną kompleksu błona wewnętrzna–błona środkowa w prognozowaniu zmian w tętnicach wieńcowych. (Folia Cardiologica Excerpta 2006; 1: 255–261)

Słowa kluczowe: choroba wieńcowa, ultrasonograficzny pomiar kompleksu błona wewnętrzna–błona środkowa, prędkość fali tętna

Wstęp

Choroba niedokrwienna serca jest najczęstszą przyczyną zgonów mężczyzn w średnim wieku i 2. co do częstości u kobiet. Szacuje się, że na przewlekłą postać tego schorzenia cierpi około milion Polaków, co stanowi 2,5% całej populacji [1]. Miażdżycą to proces ogólnoustrojowy obejmujący różne łożyska naczyniowe. Występując jednocześnie w wielu tętnicach, powoduje objawy niedokrwienia poszczególnych narządów. W ocenie stanu naczyń tętniczych obecnie stosuje się kilka metod. Metodą referencyjną w diagnostyce zmian w naczyniach wieńcowych jest koronarografia. Jest to jednak badanie inwazyjne o ograniczonej dostępności, obarczone określonym ryzykiem, dlatego kryteria kwalifikacji pacjentów są ściśle ustalone [2]. Coraz większe zainteresowanie wzbudzają techniki nieinwazyjne: ultrasonograficzna ocena kompleksu błona wewnętrzna–błona środkowa naczynia (IMT, *intima-media thickness*), pomiar rozszerzalności tętnicy wywołanej przepływem (FMD, *flow mediated dilatation*), ocena prędkości fali tętna (PWV, *pulse wave velocity*), obrazowanie zwapnień tętnic wieńcowych za pomocą tomografii komputerowej (EBCT, *electron-beam computed tomography*) czy rezonans magnetyczny (MRI, *magnetic resonance imaging*). Stosowanie tych metod ma szczególne znaczenie w populacji bez objawów — uzupełnia dane wynikające z obecności czynników ryzyka, a w połączeniu z oceną ryzyka pozwala też lepiej prognozować występowanie incydentów sercowo-naczyniowych [3].

Celem niniejszej pracy była ocena, czy połączenie ultrasonograficznego pomiaru IMT tętnic obwodowych z badaniem wskaźnika PWV zwiększa wartość predykcyjną tych metod w przewidywaniu występowania zmian miażdżycowych w naczyniach wieńcowych, co może mieć istotne znaczenie prognostyczne. Ponadto analizowano wybrane czynniki ryzyka rozwoju miażdżycy i ich wpływ na PWV

oraz wartość kompleksu intima-media, a także wzajemne korelacje parametrów określonych 2 technikami.

Metody

Badaniami objęto kolejnych pacjentów hospitalizowanych w Klinice Kardiologii AM w Białymstoku, u których ze wskazań klinicznych wykonano angiografię naczyń wieńcowych.

Do badania włączono mężczyzn w wieku 18–65 lat poddanych koronarografii, u których przeprowadzono równocześnie badania naczyniowe: ultrasonografię tętnicy szyjnej i udowej oraz pomiar prędkości fali tętna. Oznaczono wybrane kliniczne i biochemiczne czynniki ryzyka rozwoju miażdżycy. Z badania wyłączone osoby z uprzednio rozpoznaną cukrzycą, objawową miażdżycą zrostową tętnic kończyn dolnych i z ciężkim nadciśnieniem tętniczym (zmiany na dnie oka — III, IV okres, przerost ścian lewej komory w badaniu echokardiograficznym > 1,5 cm).

Na podstawie podanych kryteriów do badania zakwalifikowano 50 pacjentów. U wszystkich potwierdzono angiograficznie zmiany w tętnicach wieńcowych. Za istotne przyjęto zwężenie powyżej 50% światła tętnicy. Zależnie od liczby zajętych naczyń wieńcowych określano je jako chorobę jedno-, dwu- i trójnaczyniową. Choroba jednonaczyniowa występowała u 16 osób, dwunaczyniowa u 15 chorych, zmiany w 3 tętnicach wieńcowych stwierdzono u 19 pacjentów. Szczegółową charakterystykę badanej grupy przedstawiono w tabeli 1.

Ocena kliniczna obejmowała: pomiar ciśnienia tętniczego, spoczynkowy zapis EKG i próbę wysiłkową, przezklatkowe badanie echokardiograficzne, angiografię naczyń wieńcowych oraz badanie ultrasonograficzne tętnic szyjnych i udowych, a także automatyczny pomiar prędkości fali tętna. Oznaczono wybrane parametry biochemiczne: stężenie cholesterolu całkowitego, cholesterolu frakcji LDL

Tabela 1. Charakterystyka badanej grupy (n = 50)

Wiek (lata)	52,6 ± 7,9
Palenie tytoniu	36 (72%)
Wskaźnik masy ciała [kg/m ²]	28,6 ± 3,5
Ciśnienie skurczowe [mm Hg]	147,2 ± 24,1
Ciśnienie rozkurczowe [mm Hg]	94,8 ± 15,7
Cholesterol całkowity [mg%]	180,8 ± 36,7
Cholesterol LDL [mg%]	110,7 ± 31,5
Cholesterol HDL [mg%]	37,9 ± 8,8
Triglicerydy [mg%]	160,3 ± 58,4
Zaburzenia gospodarki węglowodanowej (upośledzona tolerancja glukozy i cukrzyca rozpoznane na podstawie OGTT)	25 (50%)
Fibrynogen [mg%]	413,2 ± 103,7
Liczba płytek krwi [tys./mm ³]	212,5 ± 59,7
Fracja wyrzutowa lewej komory (%)	46,2 ± 7,4

W tabeli podano wartości średnie ± odchylenie standardowe; OGTT (*oral glucose tolerance test*) — doustny test tolerancji glukozy

i HDL oraz triglicerydów w surowicy, stężenie fibrynogenu w osoczu, liczbę płytek krwi oraz wykonywano krzywą cukrową. Wskazania do koronarografii ustalano na podstawie obrazu klinicznego oraz wyników badań dodatkowych, zgodnie ze standardami Polskiego Towarzystwa Kardiologicznego. Badanie angiograficzne naczyń wieńcowych przeprowadzano w typowych projekcjach z dostępu przez tętnicę udową.

Pomiar grubości kompleksu błona wewnętrzna–błona środkowa

Badanie ultrasonograficzne tętnic szyjnych i udowych wykonywano aparatem Sonos 5500 z użyciem głowicy linearnej o wysokiej rozdzielczości, pracującej w zakresie częstotliwości 3–11 MHz, z wykorzystaniem oprogramowania umożliwiającego ocenę tętnic obwodowych w prezentacji B-mode, zgodnie z poprzednio opisaną metodyką [4]. Oceniano:

- grubość kompleksu błona wewnętrzna–błona środkowa ściany naczynia (IMT);
- obecność blaszek miażdżycowych w naczyniu;
- dopplerowskie parametry przepływu krwi.

Tętnicę szyjną wspólną badano na odcinku 10 mm od opuszki. Badanie tętnicy udowej wspólnej wykonywano 10 mm przed odejściem tętnicy głębokiej uda. Ponieważ u części pacjentów dobra wizualizacja ścian tętnicy szyjnej wewnętrznej jest utrudniona, w badaniach pominięto ocenę tego parametru. Grubość kompleksu IMT wyliczano w obrębie dalszej ściany naczynia, gdyż ocenę IMT ściany bliższej tętnicy utrudnia większa gęstość przydan-

ki w porównaniu z błoną środkową i wewnętrzną. Powoduje to jej większą echogenność. Mierzono odległość między pierwszą, wyraźnie odgraniczoną jasną linią (granica: światło naczynia–błona wewnętrzna) a drugą jasną linią (granica: błona środkowa–przydanka) dalszej ściany naczynia; odległość ta wyznaczała grubość kompleksu IMT. W każdym z badanych odcinków tętnicy wykonywano 2 pomiary grubości IMT, uśredniając ich wartość. Uwzględniano maksymalne wartości kompleksu IMT. Blaszkę miażdżycową rozpoznawano jako IMT o grubości powyżej 1,3 mm. Monitorowano zapis EKG w celu synchronizacji badania ultrasonograficznego z rejestracją EKG. Pomiarów dokonywano na zatrzymanym obrazie — na szczycie załamka R — tak by zminimalizować zmiany IMT podczas cyklu serca. W tętnicy szyjnej wspólnej i tętnicy udowej wspólnej oceniano dopplerowskie parametry przepływu krwi z użyciem bramki umieszczonej w środku światła tętnicy, przy korekcji kąta do 60°. Rejestrowano widmo prędkości przepływu krwi, a następnie obliczano wskaźnik pulsacji (PI, *pulsation index*) oraz wskaźnik oporowy (RI, *resistance index*) na podstawie następujących wzorów:

$$PI = \frac{V_{max} - V_{min}}{V_{mean}} \text{ oraz } RI = \frac{V_{max} - V_{ed}}{V_{max}}$$

(V_{max} — prędkość maksymalna, V_{min} — prędkość minimalna, V_{mean} — średnia prędkość przepływu, V_{ed} — prędkość końcoworozkurczowa).

Pomiar prędkości fali tętna

Prędkość rozchodzenia się fali tętna oceniano z użyciem aparatu Complior SP z punktami pomiaru nad tętnicą szyjną wspólną i tętnicą ramienną (*carotid-brachial PWV*) lub udową (*carotid-femoral PWV*). Technika badania polega na umieszczeniu jednego z przetworników na tętnicy bliższej, a drugiego na naczyniu obwodowym. Częstotliwość próbkowania sygnału wynosiła 500 Hz. Synchronicznie rejestrowano 2 krzywe fali tętna. Z chwilą uzyskania na monitorze dobrej jakości zapisu zatrzymywano rejestrację. Zainstalowany w aparacie program automatycznie kalkulował opóźnienie czasowe między podstawą proksymalnej (szyjnej) i dystalnej (udowej bądź ramiennej) fali tętna. Prędkość fali tętna wyliczano na podstawie pomiaru czasu rozchodzenia się fali tętna i odległości między 2 punktami rejestracji wg wzoru: $PWV = \frac{\text{odległość [m]}}{\Delta \text{ czasu przepływu}}$. Podana w wynikach wartość stanowiła średnią 3 pomiarów.

Analiza statystyczna

Uzyskane wyniki poddano analizie statystycznej, w której dla cech wymiernych wyliczono

średnią arytmetyczną i odchylenie standardowe, zaś dla cech jakościowych — ich rozkład ilościowo-procentowy. Obliczono współczynniki korelacji Pearsona dla cech ciągłych zgodnych z rozkładem normalnym oraz Spearmana dla cech o innym rozkładzie.

Dla cech zgodnych z rozkładem normalnym, ocenianych testem zgodności Kołomogorowa w porównaniach między wybranymi grupami stosowano test *t*-Studenta, a dla cech niezgodnych z tym rozkładem — test Manna-Whitneya. Porównując między grupami cechy jakościowe, stosowano test χ^2 . W obliczeniach przyjęto poziom istotności *p* poniżej 0,05 jako znamiennej statystycznie. Obliczeń dokonano, wykorzystując pakiet statystyczny SPSS 8.0 PL i Statistica 6.0 PL.

Wszyscy chorzy wyrazili pisemną zgodę na udział w badaniu. Uzyskano też akceptację lokalnej Komisji Etycznej.

Wyniki

Uzyskane wyniki zestawiono w tabeli 2. Wynika z nich, że wartość kompleksu IMT w opuszce tętnicy szyjnej wspólnej oraz tętnicy udowej wspólnej (CFA, *common femoral artery*) była większa niż w tętnicy szyjnej wspólnej (CCA, *common carotid artery*). Zdecydowanie częściej stwierdzano w tych naczyniach blaszki miażdżycowe. Prędkość rozchodzenia się fali tętna rejestrowana między tętnicą szyjną a ramienną (*carotid-brachial PWV*)

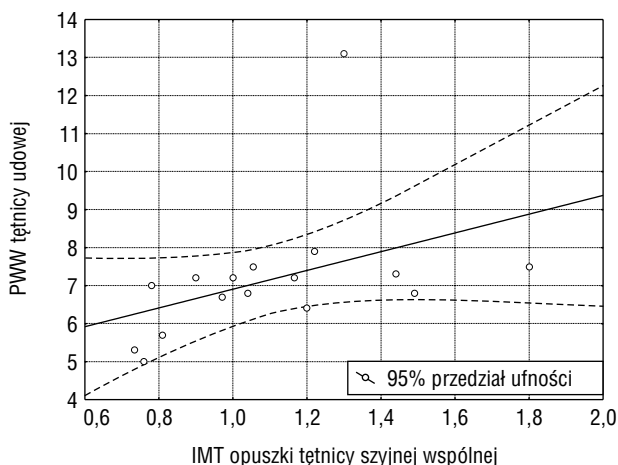
Tabela 2. Wartość IMT, RI, PI, PWV oraz obecność blaszek miażdżycowych w badanych naczyniach obwodowych (n = 50)

IMT tętnicy szyjnej wspólnej [mm]	0,87 ± 0,29
IMT opuszki tętnicy szyjnej wspólnej [mm]	1,26 ± 0,55
IMT tętnicy udowej wspólnej [mm]	1,34 ± 0,57
RI tętnicy szyjnej wspólnej	0,72 ± 0,06
PI tętnicy szyjnej wspólnej	1,65 ± 0,51
RI tętnicy udowej wspólnej	0,97 ± 0,03
PI tętnicy udowej wspólnej	5,93 ± 1,84
Obecność blaszek miażdżycowych w tętnicy szyjnej wspólnej	4 (8%)
Obecność blaszek miażdżycowych w opuszce tętnicy szyjnej wspólnej	21 (42%)
Obecność blaszek miażdżycowych w tętnicy udowej wspólnej	27 (54%)
<i>Carotid-brachial</i> PWV [m/s]	8,29 ± 1,38
<i>Carotid-femoral</i> PWV [m/s]	7,68 ± 1,65

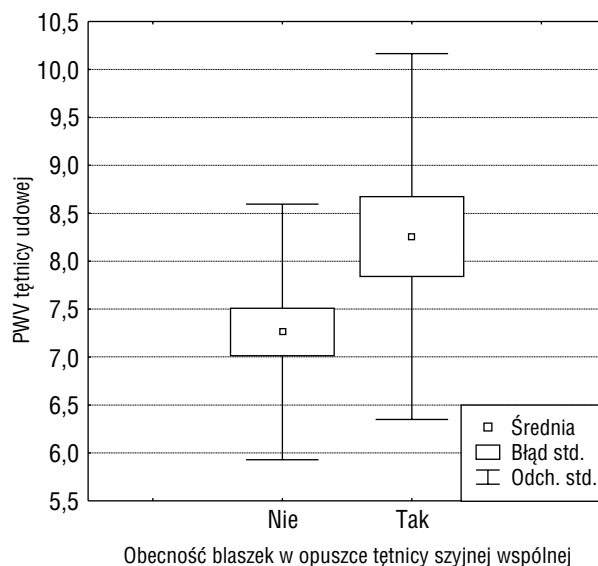
IMT (*intima-media thickness*) — kompleks błona wewnętrzna-błona środkowa naczynia; RI (*resistance index*) — wskaźnik oporowy; PI (*pulsation index*) — wskaźnik pulsacji; PWV (*pulse wave velocity*) — prędkość fali tętna

była większa w porównaniu z wartościami stwierdzanymi między tętnicą szyjną a udową (*carotid-femoral PWV*).

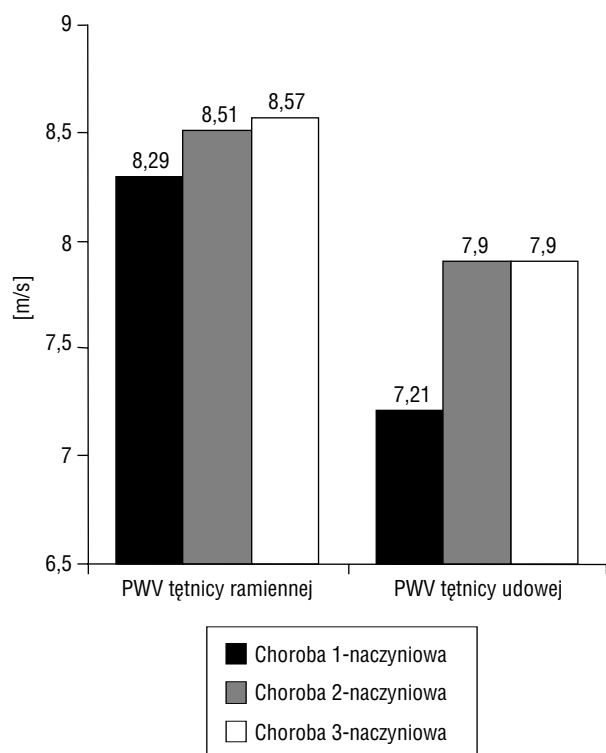
Wartość PWV tętnicy udowej korelowała z wiekiem (*p* = 0,005), liczbą wypalanych papierosów (*p* = 0,025), a także z grubością IMT w opuszce tętnicy szyjnej wspólnej (*p* = 0,015) (ryc. 1). Obecność blaszek miażdżycowych w opuszce CCA korelowała z PWV w tej tętnicy (*p* = 0,04) (ryc. 2). Nie wykazano takiego związku dla PWV tętnicy ramiennej. Nie stwierdzono też korelacji między wartością IMT



Rycina 1. Związek prędkości fali tętna (PWV) tętnicy udowej z wartością kompleksu błona wewnętrzna-błona środkowa (IMT) w opuszce tętnicy szyjnej wspólnej



Rycina 2. Związek prędkości fali tętna (PWV) tętnicy udowej z obecnością blaszek miażdżycowych w opuszce tętnicy szyjnej wspólnej

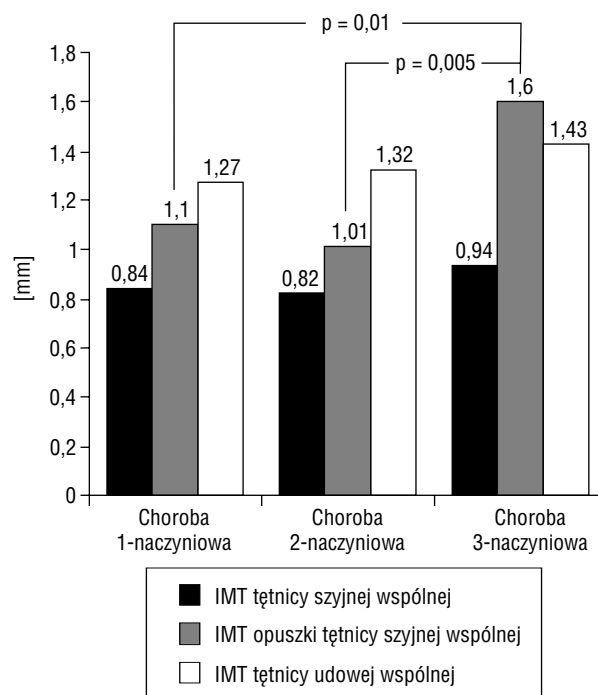


Rycina 3. Wartość prędkości fali tętna (PWV) tętnicy ramiennej i udowej a stopień zaawansowania zmian w naczyniach wieńcowych

w CCA i CFA, obecnością blaszek miażdżycowych w tych tętnicach a wartością prędkości fali tętna.

Palenie tytoniu istotnie wpływało na wartość PWV zarówno w tętnicy ramiennej ($p = 0,04$), jak i udowej ($p = 0,01$). W grupie 25 pacjentów z zaburzeniami gospodarki węglowodanowej wartość PWV mierzona w tętnicy udowej była znacząco większa niż u osób z prawidłową glikemią ($8,06$ vs. $7,07$; $p = 0,03$). Nie wykazano natomiast zależności między stężeniem cholesterolu całkowitego, frakcji LDL i HDL oraz triglicerydów a wartością prędkości fali tętna.

Zaobserwowano tendencję do wyższych wartości PWV tętnicy ramiennej i udowej u osób ze zmianami w 2 i 3 tętnicach wieńcowych w porównaniu z pacjentami z chorobą jednonaczyniową, ale wartości te w badanej grupie nie osiągnęły znacząco statystycznej (ryc. 3). Natomiast związek grubości kompleksu IMT tętnic obwodowych z zaawansowaniem zmian w naczyniach wieńcowych był wyraźny. Grubość kompleksu IMT CCA, jej opuszki i CFA była znacząco statystycznie większa u osób z trójnaczyniową chorobą wieńcową w porównaniu z pacjentami ze zmianami w 1 oraz w 2 naczyniach wieńcowych (ryc. 4).



Rycina 4 Wartość kompleksu błona wewnętrzna-błona środkowa (IMT) tętnicy szyjnej wspólnej, opuszki tętnicy szyjnej wspólnej i tętnicy udowej wspólnej a stopień zaawansowania zmian w naczyniach wieńcowych

Dyskusja

Nieinwazyjne badanie, jakim jest pomiar PWV, pozwala ilościowo ocenić stan dużych naczyń tętniczych. Metoda zakłada, że prędkość rozchodzenia się fali tętna zależy od właściwości elastycznych i geometrycznych ściany naczynia, a także gęstości krwi. Prędkość fali tętna pośrednio odzwierciedla więc rozszerzalność i sztywność naczynia. Grubość ściany tętnicy i średnica jej światła są głównymi czynnikami determinującymi zachowanie się fali tętna.

W przeprowadzonych dotychczas badaniach potwierdzono wiarygodność oceny PWV wykonywanych urządzeniem Complior [5–7], dlatego też w niniejszej pracy wykorzystano tę metodę. Asmar i wsp. [5] wykazali, że automatyczna metoda pomiaru PWV z użyciem tego aparatu charakteryzuje się dużą powtarzalnością zarówno między wynikami uzyskanymi przez różnych badaczy [8, 9], jak i w kolejnych pomiarach u tego samego pacjenta [8, 9].

W licznych pracach wykazano, że sztywność dużych tętnic wzrasta wraz z wiekiem chorych [10–12]. Zależność taką obserwowano również w grupie opisanej w niniejszej pracy, przy czym dotyczyła ona jedynie pomiarów PWV dla tętnicy udowej. Nie

wykazano takiego związku w odniesieniu do PWV tętnicy ramiennej. Kolejnym czynnikiem modyfikującym podatność tętnic, choć nie przez wszystkich potwierdzonym [5], jest palenie tytoniu [13]. Również w przedstawionych badaniach parametr ten wpływał na wartość PWV zarówno w tętnicy ramiennej, jak i udowej, przy czym w badanej grupie tytoń paliło prawie 3/4 pacjentów. Wzrost PWV jest charakterystyczny dla osób z nadciśnieniem tętniczym [14], a na jego wartość wpływa zarówno skurczowe, jak i rozkurczowe ciśnienie tętnicze [11]. Ponadto u pacjentów z nadciśnieniem bez współistnienia innych schorzeń układu krążenia ocena PWV pozwalała przewidywać występowanie nowych incydentów sercowo-naczyniowych, niezależnie od obecności klasycznych czynników ryzyka [15]. Fakt, że badaną grupę stanowili chorzy bez ciężkiego nadciśnienia tętniczego (śr. ciśnienie skurczowe 147,2 mm Hg; śr. ciśnienie rozkurczowe 94,8 mm Hg) tłumaczyć może brak zależności między wartością PWV a wielkością ciśnienia tętniczego w przedstawionym materiale.

W przeprowadzonych badaniach nie stwierdzono zależności między parametrami gospodarki lipidowej a wartością prędkości fali tętna, co jest zgodne z wynikami uzyskanymi przez innych badaczy [11, 16, 17]. Natomiast zaburzenia gospodarki węglowodanowej istotnie wpływały na zachowanie się prędkości fali tętna. Zarówno z niniejszej pracy, jak i z badań innych autorów [18] wynika, że u pacjentów z upośledzoną tolerancją glukozy stwierdza się istotnie większe wartości PWV niż u osób zdrowych.

Opublikowane wyniki badań porównawczych IMT tętnicy szyjnej z wartością PWV są rozbieżne. Istotny związek między IMT tętnicy szyjnej a PWV zarówno w grupie osób zdrowych, jak i u chorych na cukrzycę typu 2 wykazali Taniwaki i wsp. [19]. W przedstawionych w niniejszej pracy badaniach potwierdzono znamiennej korelację między PWV mierzoną w tętnicy udowej a grubością IMT w opuszce CCA oraz obecnością blaszek miażdżycowych w opuszce tego naczynia. Nie stwierdzono natomiast takiej zależności dla PWV mierzonej w tętnicy ramiennej. Nie wykazano także związku między wartością IMT w CCA i CFA, obecnością blaszek miażdżycowych w tych tętnicach a wartością prędkości fali tętna. Brak korelacji między PWV a IMT tętnicy szyjnej oraz obecnością blaszek miażdżycowych w tej tętnicy zgodny jest z obserwacjami Nishi i wsp. [20].

W badaniach własnych większe wartości PWV tętnicy ramiennej i udowej obserwowano u osób ze zmianami miażdżycowymi w 2 oraz 3 tętnicach wieńcowych w porównaniu z pacjentami z chorobą

jednonaczyniową. Wartości te nie osiągnęły jednak znamienności statystycznej, co może częściowo zależeć od wielkości badanej grupy. Inni autorzy podobnie wykazali, że wartość PWV zależy od nasilenia miażdżycy i wzrasta proporcjonalnie do stopnia zaawansowania zmian w tętnicach wieńcowych [21, 22]. Spostrzeżenia te wymagają jednak potwierdzenia w większym badaniu.

Grubość kompleksu błona wewnętrzna–błona środkowa w CCA, opuszce CCA i CFA znamienne statystycznie korelowała ze stopniem zaawansowania choroby trójnaczyniowej w porównaniu z pacjentami ze zwężeniem 1 czy 2 tętnic wieńcowych. Potwierdza to znaczenie pomiarów IMT tętnic obwodowych w przewidywaniu zmian w tętnicach wieńcowych.

Ograniczeniem przeprowadzonego badania, jak już wcześniej wspomniano, była mała liczebność badanej grupy. Ponadto duży odsetek osób palących tytoń mógł wpłynąć na podatność tętnic.

Wnioski

1. Połączenie ultrasonograficznych pomiarów kompleksu błona wewnętrzna–błona środkowa tętnic obwodowych z oceną wskaźnika prędkości fali tętna zwiększa wartość predykcyjną obu metod w przewidywaniu występowania zmian miażdżycowych w naczyniach wieńcowych.
2. Izolowany pomiar prędkości fali tętna jest mniej przydatny w porównaniu z oceną kompleksu błona wewnętrzna–błona środkowa w prognozowaniu zmian w tętnicach wieńcowych.

Piśmiennictwo

1. Matuszewski M., Opala G. Chirurgia tętnic wieńcowych u chorych ze zwężeniem tętnic szyjnych. W: Woś S. Choroba niedokrwienna serca — postępy w leczeniu chirurgicznym. Wydawnictwo Naukowe „Śląsk”, Katowice 2001: 254.
2. Silber S., Albertsson P., Aviles F. i wsp. Guidelines for percutaneous coronary interventions. ESC Guidelines. Eur. Heart J. 2005; 26: 804–847.
3. Patel S., Rajaram V., Pandya S. i wsp. Nowe nieinwazyjne markery zastępcze miażdżycy. Kardiologia Po Dyplomie 2004; 3: 22–33.
4. Lisowska A., Musiał W., Prokop J., Polaków J., Knapp M. Ultrasonograficzna ocena kompleksu błona wewnętrzna–błona środkowa tętnic obwodowych: przydatność kliniczna. Pol. Przegl. Kardiol. 2003; 4: 451–456.
5. Asmar R., Benetos A., Topouchian J. i wsp. Assessment of arterial distensibility by automatic pulse wave velocity measurement. Hypertension 1995; 26: 485–490.

6. Asmar R., Topouchian J., Pannier B. i wsp. Pulse wave velocity as endpoint in large-scale intervention trial. The Complier study. *J. Hypertens.* 2001; 19: 813–818.
7. Popele N., Grobbee D., Bots M. i wsp. Association between arterial stiffness and atherosclerosis. The Rotterdam Study. *Stroke* 2001; 32: 454–460.
8. Bortolotto L., Blacher J., Kondo T., Takazawa K., Safar M. Assessment of vascular aging and atherosclerosis in hypertensive subjects: second derivative of photoplethysmogram versus pulse wave velocity. *Am. J. Hypertens.* 2000; 13: 165.
9. Taquet A., Binithon-Kopp C., Simon A. i wsp. Relations of cardiovascular risk factors to aortic pulse wave velocity in asymptomatic middle-aged women. *Eur. J. Epidemiol.* 1993; 9: 298.
10. Rogers W., Hu Y., Coast D. i wsp. Age-associated changes in regional aortic pulse wave velocity. *J. Am. Coll. Cardiol.* 2001; 38: 1123–1129.
11. Nakamura U., Iwase M., Nohara S., Kanai H., Ichikawa K., Iida M. Usefulness of brachial-ankle pulse wave velocity measurement: correlation with abdominal aortic calcification. *Hypertens. Res.* 2003; 26: 163–167.
12. Sawabe M., Takahashi R., Matsushita S. i wsp. Aortic pulse wave velocity and the degree of atherosclerosis in the elderly: a pathological study based on 304 autopsy cases. *Atherosclerosis* 2005; 179: 345–351.
13. Vlachopoulos C., Kosmopoulou F., Panagiotakos D. i wsp. Smoking and caffeine have a synergistic detrimental effect on aortic stiffness and wave reflections. *J. Am. Coll. Cardiol.* 2004; 44: 1911–1917.
14. Safar M., Levy B., Laurent S., London G. Hypertension and the arterial system: clinical and therapeutic aspects. *J. Hypertens.* 1990; 8 (supl. 7): S113–S119.
15. Boutoyrie P., Tropeano A., Asmar R. i wsp. Aortic stiffness is an independent predictor of primary coronary events in hypertensive patients: a longitudinal study. *Hypertension* 2002; 39: 10–15.
16. Matsui Y., Kario K., Ishikawa J., Eguchi K., Hoshida S., Shimada K. Reproducibility of arterial stiffness indices (pulse wave velocity and augmentation index) simultaneously assessed by automated pulse wave analysis and their associated risk factors in essential hypertensive patients. *Hypertens. Res.* 2004; 27: 851–857.
17. Kurpesa M., Rechciński T., Trzosek E. i wsp. Wpływ przewlekłego leczenia statyną na podatność tętnic w samoistnym nadciśnieniu tętniczym. *Folia Cardiol.* 2004; 11: 929–937.
18. Kidawa M., Rynkowska-Kidawa M., Kasprzak J., Kurpesa M., Krzemińska-Pakuła M. Dysfunkcja naczyń tętniczych u młodych pacjentów z upośledzoną tolerancją glukozy. *Przegl. Lek.* 2002; 59: 765–769.
19. Taniwaki H., Kawagishi T., Emoto M. i wsp. Correlation between the intima-media thickness of the carotid artery and aortic pulse-wave velocity in patients with type 2 diabetes. *Diabetes Care* 1999; 22: 1851–1857.
20. Nishi Y., Koshiyama H., Honjo S., Seino Y. Poor correlation of pulse-wave velocity and intima-media thickness in diabetic subjects. *Diabetes Care* 2004; 27: 2084.
21. Sakuragi S., Iwasaki J., Tokunaga N., Hiramatsu S., Ohe T. Aortic stiffness is an independent predictor of left ventricular function in patients with coronary heart disease. *Cardiology* 2005; 103: 107–112.
22. Lim H., Park C., Shin S., Ahn J., Seo H., Oh D. Aortic pulse wave velocity as an independent marker of coronary artery disease. *Blood Press.* 2004; 13: 369–375.