

Wartość wstępnego elektrokardiogramu w ocenie obszaru ostrego niedokrwienia w zawale ściany przedniej serca

Małgorzata Czechowska, Zdzisława Kornacewicz-Jach, Jarosław Gorący,
Krzysztof Przybycień, Joanna Zielonka, Maciej Lewandowski,
Andrzej Wojtarowicz i Irmina Kossuth

Klinika Kardiologii Pomorskiej Akademii Medycznej w Szczecinie

Przedrukowano za zgodą z: *Folia Cardiologica* 2006; tom 13, nr 7

Streszczenie

Wstęp: *Celem badania była ocena wartości elektrokardiogramu w analizie obszaru ostrego niedokrwienia w zawale ściany przedniej serca, a zwłaszcza wykazanie zależności obrazu elektrokardiograficznego od angiograficznej i echokardiograficznej lokalizacji zawału, a także porównanie rozległości i rodzaju zmian w zapisie EKG oraz w badaniu echokardiograficznym ze stężeniem biochemicznych markerów martwicy mięśnia sercowego.*

Metody: *Badaniem objęto 56 pacjentów z ostrym zawałem ściany przedniej serca. U wszystkich wykonano badanie EKG, echokardiograficzne, pomiar stężenia troponiny I, aktywności CK-MB i koronarografię. W badanej grupie szczegółowo przeanalizowano dane statystyczne.*

Wyniki: *We wszystkich przypadkach (oprócz 1) naczyniem odpowiedzialnym za zawał była gałąź przednia zstępująca lewej tętnicy wieńcowej. Uniesienie ST w odprowadzeniach I i aVL wiązało się z proksymalnym umiejscowieniem zmiany zawałowej w gałęzi przedniej zstępującej względem gałęzi pierwszej septalnej. Wysokość uniesienia ST w odprowadzeniach I i aVL korelowała z niską frakcją wyrzutową lewej komory i wysoką maksymalną aktywnością CK-MB. U pacjentów z proksymalną lokalizacją zamknięcia lub zwężenia stwierdzono uniesienie ST w większej liczbie odprowadzeń elektrokardiogramu, średnio wyższe uniesienie ST w I, aVL, V3 i V5 oraz maksymalną aktywność CK-MB w porównaniu z pacjentami z dystalną lokalizacją zmiany. Im wyższa była suma wysokości uniesienia ST we wszystkich 12 odprowadzeniach, tym większy był obszar uszkodzenia mięśnia sercowego mierzony maksymalną aktywnością CK-MB.*

Wnioski: *Badanie EKG jest przydatne w ocenie obszaru ostrego niedokrwienia. Pozwala na identyfikację miejsca zwężenia lub zamknięcia tętnicy odpowiedzialnej za zawał ściany przedniej serca. Rozległość zmian elektrokardiograficznych dobrze koreluje z wielkością obszaru ostrego niedokrwienia mierzoną stężeniem biochemicznych markerów martwicy mięśnia sercowego, nieco słabiej z obrazem echokardiograficznym. (Folia Cardiologica Excerpta 2006; 1: 333–341)*

Słowa kluczowe: elektrokardiogram, zawał ściany przedniej, uniesienie odcinka ST, biochemiczne markery martwicy mięśnia sercowego

Adres do korespondencji: Dr med. Małgorzata Czechowska
Klinika Kardiologii PAM
ul. Powstańców Wielkopolskich 72, 70–111 Szczecin
tel. (0 91) 466 13 78, faks (0 91) 466 13 79
e-mail: malgorzata.czechowska@neostrada.pl
Nadesłano: 28.02.2006 r. Przyjęto do druku: 8.09.2006 r.

Wstęp

W ostatnich latach po ogłoszeniu przez *European Society of Cardiology* oraz *American College of Cardiology* nowej definicji zawału serca nastąpiło wyraźne zainteresowanie elektrokardiografią [1].

W przebiegu ostrego zespołu wieńcowego (ACS, *acute coronary syndrome*) celem badania EKG jest nie tylko przybliżenie rozpoznania, ale także identyfikacja naczynia wieńcowego odpowiedzialnego za niedokrwienie, wnioskowanie o prawdopodobnym miejscu zamknięcia tętnicy odpowiedzialnej za zawał, rozległości obszaru niedokrwienia oraz ocena ryzyka wystąpienia groźnych powikłań i podejmowanie decyzji terapeutycznych [2, 3].

W ACS wywołanym nagłym ograniczeniem przepływu krwi w gałęzi przedniej zstępującej lewej tętnicy wieńcowej rokowanie różni się w zależności od miejsca zamknięcia naczynia odpowiedzialnego za zawał. Jeżeli tętnica jest niedrożna w odcinku początkowym, przed odejściem gałęzi septalnej i/lub diagonalnej, obszar uszkodzenia mięśnia sercowego jest większy, co stanowi czynnik ryzyka wystąpienia wstrząsu kardiogenego lub niewydolności lewokomorowej [2, 3].

Celem badania było określenie wartości elektrokardiogramu w ocenie obszaru ostrego niedokrwienia w zawale ściany przedniej serca, a zwłaszcza wykazanie zależności obrazu elektrokardiograficznego od echokardiograficznej i angiograficznej lokalizacji ostrego niedokrwienia, a także porównanie rozległości i rodzaju zmian w zapisie EKG oraz w badaniu echokardiograficznym ze stężeniem biochemicznych markerów martwicy mięśnia sercowego.

Metody

Badaniem objęto 56 pacjentów przyjętych do Kliniki Kardiologii Pomorskiej Akademii Medycznej w latach 2002–2003 z rozpoznaniem ostrego zawału ściany przedniej serca z przetrwałym uniesieniem odcinka ST. Wykluczono pacjentów z implantowanym stymulatorem, po przebytych zawałach serca, z istotnymi wadami zastawkowymi, kardiomiopatiami, przerostem mięśnia sercowego i zaburzeniami jonowymi.

Protokół badań obejmował wywiad, pełne badanie kliniczne, 12-odprowadzeniowy elektrokardiogram i koronarografię. U wszystkich pacjentów tuż po przyjęciu do szpitala wykonano podstawowe badania laboratoryjne, w tym określono aktywność izoenzymu sercowego kinazy kreatynowej (CK-MB, *creatine kinase isoenzyme MB*) oraz stężenie tropoiny I. Ponowne badanie biochemicznych markerów martwicy mięśnia sercowego wykonano w 6. i 12. go-

dzinie hospitalizacji. Aktywność CK-MB oznaczano również w kolejnych dobach hospitalizacji (2–4 doby).

Oceniano elektrokardiogram wykonany przy przyjęciu, analizując zmiany odcinka ST w poszczególnych odprowadzeniach. Odstęp TP przyjęto jako linię izoelektryczną. Zmiany położenia odcinka ST względem linii izoelektrycznej mierzono w odległości 60 ms od punktu J z dokładnością do 0,5 mm.

U 53 pacjentów przed wdrożeniem diagnostyki inwazyjnej wykonano spoczynkowe badanie ultrasonograficzne, u 3 pozostałych w ciągu pierwszych 12 godzin hospitalizacji. Kurczliwość poszczególnych obszarów mięśnia sercowego oceniano, korzystając z podziału na 16 segmentów. Stosowano 4-stopniową skalę, gdzie 1 oznacza normokinezę, 2 — hipokinezę, 3 — akinezę, 4 — dyskinezę. Wyliczając sumę punktów dla wszystkich segmentów, a następnie dzieląc wynik przez liczbę wszystkich segmentów, otrzymano wskaźnik asynergii skurczu mięśnia sercowego (WMSI, *wall motion score index*). Frakcję wyrzutową lewej komory (LVEF, *left ventricular ejection fraction*) obliczano, korzystając z metody Simpsona.

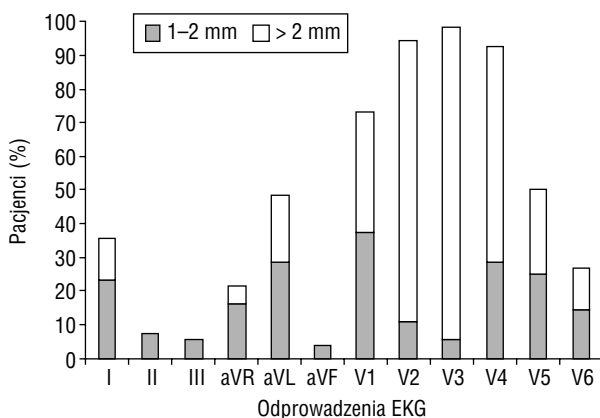
Badanie koronarograficzne wykonano metodą Seldingera (z dostępu przez tętnicę udową). Zmiany w naczyniach wieńcowych oceniano, podając lokalizację i stopień redukcji średnicy naczynia.

Statystykę opisową przedstawiono w postaci średnich odchyleń standardowych oraz wartości minimalnych i maksymalnych. Normalność rozkładu zmiennych ciągłych sprawdzano testem W Shapiro-Wilka, a jednorodność wariancji w porównywanych grupach testami F Snedecora i Browna-Forsythe'a. Ze względu na brak normalności rozkładu i jednorodności wariancji, a także w celu ujednoczenia obliczeń w porównywaniu wartości średnich zastosowano metody nieparametryczne: test Kruskala-Wallisa i U Manna-Whitneya. Zmienne jakościowe analizowano za pomocą testu niezależności χ^2 Pearsona i testu dokładnego Fishera. W przypadkach koniecznych stosowano poprawkę Yatesa. Analizę zależności zmiennych ciągłych przeprowadzono za pomocą metody korelacji i regresji liniowej oraz korelacji nieparametrycznej Spearmana. We wszystkich obliczeniach za graniczny poziom istotności przyjęto p równe 0,05.

Wyniki

Badaniami objęto 56 pacjentów (75% mężczyzn). Średnia wieku wynosiła 54 lata, a wskaźnik masy ciała (BMI, *body mass index*) — 28 kg/m².

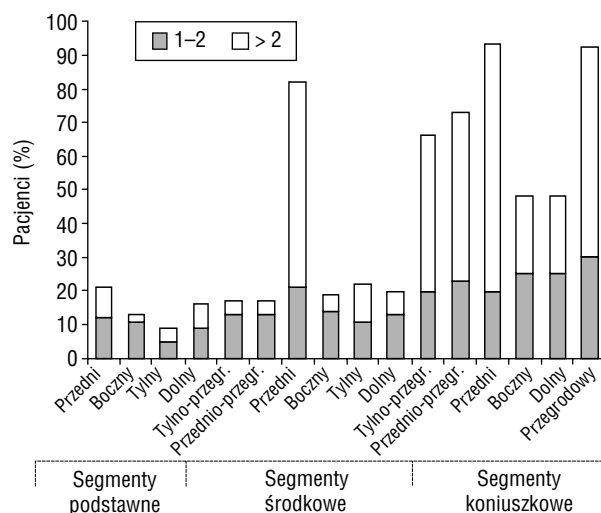
W badaniu EKG uniesienie odcinka ST w odprowadzeniu V2 stwierdzono u 53 pacjentów (95%), a w V3 — u 55 chorych (98%). Uniesienie ST o co



Rycina 1. Rozkład procentowy pacjentów z uniesieniem odcinka ST o co najmniej 1 mm i o nie mniej niż 2 mm w grupie osób z zawałem ściany przedniej serca

najmniej 1 mm w odprowadzeniu V1 wystąpiło u 41 osób (73%), z czego o nie mniej niż 2 mm u 20 badanych (36%). U 28 (50%) i 15 chorych (27%) zaobserwowano uniesienie ST o co najmniej 1 mm odpowiednio w odprowadzeniach V5 i V6, a u 20 (36%) i u 27 pacjentów (48%) — w odprowadzeniach I i aVL. W odprowadzeniach dolnościanowych uniesienie ST o co najmniej 1 mm zanotowano tylko u 4 (7%), 3 (5%) i u 2 osób (4%) odpowiednio w odprowadzeniach II, III i aVF. Rozkład procentowy pacjentów z uniesieniem ST większym lub równym 1 mm i o co najmniej 2 mm w poszczególnych odprowadzeniach przedstawiono na rycinie 1.

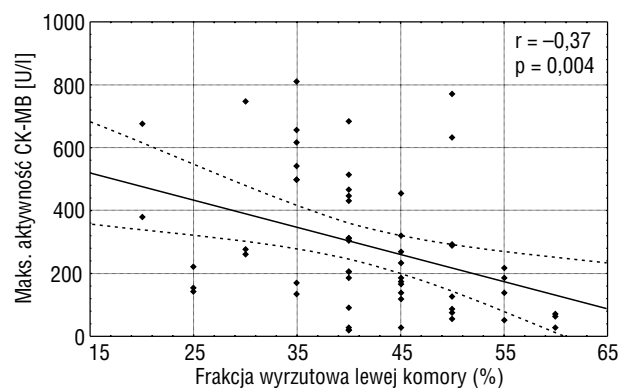
U wszystkich pacjentów (oprócz 1) stwierdzono zaburzenia kurczliwości w co najmniej 1 segmencie przednim (podstawnym, środkowym lub koniuszkowym). Najczęściej dysfunkcja dotyczyła segmentu koniuszkowego przedniego (kurczył się gorzej u 93% osób). Zaburzenia kurczliwości w pozostałych segmentach przedstawiały się następująco: koniuszkowym przegrodowym (92%), środkowym przednim (82%) i obu (przednim i tylnym) przegrodowych środkowych (odpowiednio: 66% i 73%). Tylko u 22% chorych stwierdzono upośledzenie funkcji skurczowej w segmencie przednim podstawnym, a u 17% pacjentów w segmentach przegrodowych podstawnych, co nie wiązało się z występowaniem w elektrokardiogramie zmian odróżniających te osoby od pozostałych. U połowy badanych obserwowano zaburzenia kurczliwości w segmencie koniuszkowym dolnym i bocznym. Rozkład procentowy pacjentów z regionalnymi zaburzeniami kurczliwości powyżej 1 (hipokineza) i powyżej 2 (akineza i dyskineza) w badaniu echokardiograficznym przedstawiono na rycinie 2.



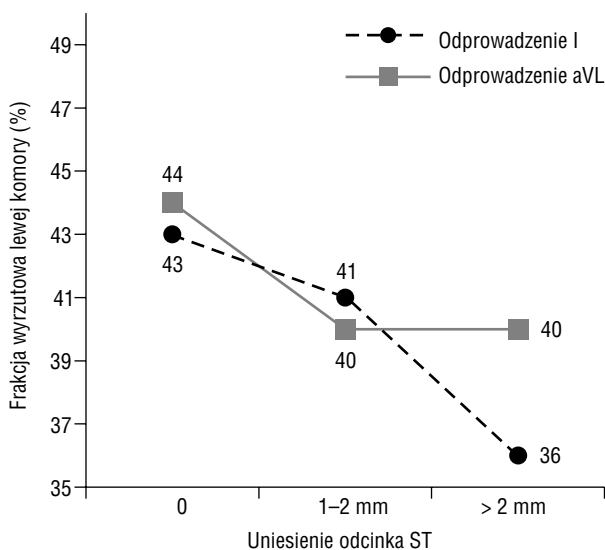
Rycina 2. Rozkład procentowy pacjentów z zaburzeniami kurczliwości w poszczególnych segmentach mięśnia sercowego w badaniu echokardiograficznym

Niska LVEF i wysoki WMSI wiązały się z dużą maksymalną aktywnością CK-MB (dla LVEF $r = -0,37$; $p = 0,004$; dla WMSI $r = 0,26$; $p = 0,05$; ryc. 3).

Rozpatrując uniesienie odcinka ST lub jego brak w poszczególnych odprowadzeniach EKG, wykazano, że pacjenci z uniesieniem ST w odprowadzeniach I i aVL nie różnią się obrazem echokardiograficznym (LVEF, WMSI, liczba segmentów z zaburzeniami kurczliwości, zaburzenia kurczliwości w poszczególnych segmentach) od grupy bez uniesienia ST. Natomiast wśród pacjentów z uniesieniem ST stwierdzono, że im wyższe jest uniesienie, tym mniejsza średnia LVEF ($r = -0,30$; $p = 0,03$



Rycina 3. Korelacja frakcji wyrzutowej lewej komory i maksymalnej aktywności izoenzymu sercowego kinazy kreatynowej (CK-MB) u pacjentów z zawałem ściany przedniej serca



Rycina 4. Średnia frakcja wyrzutowa lewej komory w zależności od wysokości uniesienia odcinka ST w odprowadzeniach I i aVL u pacjentów z zawałem ściany przedniej serca

dla I i $r = -0,30$; $p = 0,02$ dla aVL). Zależność tę przedstawiono na rycinie 4.

Maksymalna aktywność CK-MB również zależała od wysokości uniesienia odcinka ST w odprowadzeniu I; była najwyższa w grupie pacjentów z uniesieniem o co najmniej 2 mm. Różnice były istotnie statystycznie, co przedstawiono w tabeli 1.

U pacjentów z uniesieniem ST w odprowadzeniu V1 stwierdzono dodatnią korelację tej zmiany z wysokością uniesienia ST w odprowadzeniu aVR ($r = 0,3$; $p = 0,03$). Uniesienie ST w odprowadzeniu aVR stwierdzono u 12 osób (21%). Nie wykazano istotnych różnic w obrazie echokardiograficznym, angiograficznym i maksymalnej aktywności CK-MB między grupą z uniesienia ST w V1 i aVR oraz bez niego.

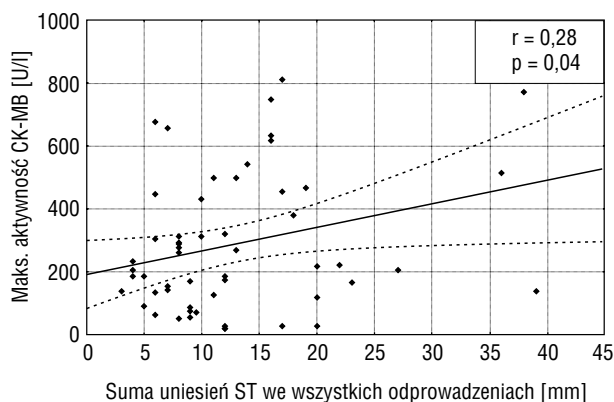
Uniesienie odcinka ST w odprowadzeniu V2 zanotowano u 95% pacjentów. Uniesienie większe

lub równe 2 mm wystąpiło u 47 osób (84%). W tej grupie częściej obserwowano zaburzenia kurczliwości segmentów koniuszkowych dolnego i bocznego (55%) w porównaniu z pacjentami bez zmian ST (33%) i chorymi z uniesieniem mniejszym niż 2 mm (0%) w V2 ($p = 0,03$). Frakcja wyrzutowa lewej komory, wskaźnik asynergii skurczu i maksymalna aktywność CK-MB były porównywalne u chorych z uniesieniem ST w V2 i bez niego.

Porównanie pacjentów pod względem obecności uniesienia ST w odprowadzeniach V3 i V4 nie było możliwe ze względu na zbyt małą liczebność grupy osób bez zmian w tych odprowadzeniach.

Nie stwierdzono istotnych różnic między pacjentami z uniesieniem ST w V5 i V6 oraz bez niego. Wykazano natomiast korelację między wysokością uniesienia ST w odprowadzeniach V4 i V5 a maksymalną aktywnością CK-MB.

Im wyższa była suma wysokości uniesienia ST we wszystkich odprowadzeniach EKG, tym większy był obszar uszkodzenia mięśnia sercowego mierzony maksymalną aktywnością CK-MB ($r = 0,28$; $p = 0,04$; ryc. 5).



Rycina 5. Korelacja sumy uniesień odcinka ST we wszystkich doprowadzeniach EKG i maksymalnej aktywności izoenzymu sercowego kinazy kreatynowej (CK-MB) u pacjentów z zawałem ściany przedniej serca

Tabela 1. Maksymalna aktywność izoenzymu sercowego kinazy kreatynowej (CK-MB) w zależności od wysokości uniesienia odcinka ST w odprowadzeniu I u pacjentów z zawałem ściany przedniej serca

Wysokość uniesienia ST w odprowadzeniu I	Maksymalna aktywność CK-MB	
	Średnia \pm SD	Min-max
Bez uniesienia ST ⁰	232,5 \pm 188,1	19,0-677,9
Uniesienie 1 mm \leq ST < 2 mm ¹	354,9 \pm 217,9	119,4-748,1
Uniesienie ST \geq 2 mm ²	456,3 \pm 281,2	26,1-811,1

⁰⁻¹ — poziom istotności między grupą pacjentów bez uniesienia ST a grupą z uniesieniem 1 mm \leq ST < 2 mm; ⁰⁻² — poziom istotności między grupą pacjentów bez uniesienia ST a grupą z uniesieniem ST \geq 2 mm; SD (standard deviation) — odchylenie standardowe; $p^{0-1} = 0,04$; $p^{0-2} = 0,04$

Tabela 2. Porównanie średnich wysokości uniesienia ST w odprowadzeniach I i aVL u pacjentów z zawałem ściany przedniej serca z obniżeniem ST i bez niego w odprowadzeniach II, III i aVF

Uniesienie ST w odprowadzeniach I i aVL u pacjentów									
	Z obniżeniem ST w II	Bez obniżenia ST w II	p	Z obniżeniem ST w III	Bez obniżenia ST w III	p	Z obniżeniem ST w aVF	Bez obniżenia ST w aVF	p
I	0,7 ± 0,8	0,3 ± 0,6	0,03	0,8 ± 0,8	0,2 ± 0,5	0,001	0,8 ± 0,7	0,2 ± 0,5	0,002
aVL	1,1 ± 0,7	0,4 ± 0,8	0,0005	1,3 ± 0,8	0,2 ± 0,5	0,000004	1,3 ± 0,7	0,06 ± 0,2	0,000004

Nie stwierdzono istotnych różnic między pacjentami z różnym kształtem fali Pardeego (spiczasta, kopulasta, zagłębiona) w elektrokardiogramie.

Analizując zmiany odcinka ST w zapisach EKG, zaobserwowano, że u pacjentów z obniżeniem ST w odprowadzeniach II, III, aVF średnie uniesienie ST w I i aVL było większe niż u osób bez tej zmiany elektrokardiograficznej (tab. 2).

Im większe było obniżenie ST w odprowadzeniach V5 i V6, tym wyższa była liczba segmentów z upośledzoną kurczliwością, w tym segmentów akinetycznych (V5: $r = 0,33$; $p = 0,01$; V6: $r = 0,34$; $p = 0,009$).

Całkowity blok prawej odnogi pęczka Hisa wystąpił u 4 pacjentów, u 1 chorego zarejestrowano blok niepełny. Grupa ta nie różniła się istotnie od osób bez zaburzeń przewodzenia.

U 55 pacjentów naczyniem odpowiedzialnym za zawał była gałąź przednia zstępująca lewej tętnicy wieńcowej, u 1 osoby — gałąź pierwsza diagonalna lewej tętnicy wieńcowej (D1). Istotne zwężenie (> 70%) lub zamknięcie tętnicy przed odejściem gałęzi pierwszej septalnej (S1) zanotowano w 12 przypadkach. W pozostałych było ono zlokalizowane za odejściem powyższych gałęzi.

Zanotowano istotne różnice między grupą pacjentów z proksymalnym zwężeniem lub zamknięciem gałęzi przedniej zstępującej względem odejścia S1 a grupą, w której zmiana była zlokalizowana dystalnie. Pacjenci z pierwszej grupy charakteryzowali się większą liczbą odprowadzeń z uniesieniem odcinka ST ($6,6 \pm 1,4$ vs. $5,3 \pm 1,8$; $p = 0,02$) i wyższą sumą uniesienia ST w 12 odprowadzeniach ($18,3 \pm 9,9$ vs. $11,6 \pm 7,2$; $p = 0,01$). Również liczba odprowadzeń, w których zanotowano jakiegokolwiek zmiany ST (uniesienie lub obniżenie), była większa ($9,4 \pm 2,1$ vs. $7,0 \pm 2,9$; $p = 0,01$).

Średnia wysokość uniesienia odcinka ST w odprowadzeniach I, aVL, V3 i V5 była większa w grupie ze zmianą angiograficzną zlokalizowaną przed odejściem gałęzi septalnej, podobnie jak średnia wartość obniżenia ST w odprowadzeniach dolnościennych (III, aVF) (tab. 3).

Rozległość obszaru martwicy mierzona maksymalną aktywnością CK-MB była znamiennej większa wśród osób z proksymalnym zwężeniem lub zamknięciem gałęzi przedniej zstępującej ($413,0 \pm \pm 242,4$ vs. $253,5 \pm 198,4$; $p = 0,04$).

Nie stwierdzono istotnych różnic między grupami pod względem liczby segmentów z zaburzeniami kurczliwości, wskaźnika WMSI i wartości LVEF. Powyższe zależności przedstawiono w tabeli 3.

Wśród pacjentów, u których zwężenie lub zamknięcie gałęzi przedniej zstępującej było zlokalizowane proksymalnie, u 75% obserwowano uniesienie odcinka ST o co najmniej 1 mm w odprowadzeniu I, a u 83% — w odprowadzeniu aVL. W przypadku dystalnego położenia zmiany odsetek osób z uniesieniem ST był wyraźnie niższy (31% i 39%) odpowiednio dla I i aVL (I: $p = 0,01$; aVL: $p = 0,005$). Również obniżenie odcinka ST w odprowadzeniach II, III i aVF częściej występowało u pacjentów z proksymalną lokalizacją zmiany zawałowej w porównaniu z chorymi z lokalizacją dystalną (odpowiednio: 65% vs. 35%; $p = 0,05$; 92% vs. 35%; $p = 0,0005$; 83% vs. 35%; $p = 0,003$).

Nie stwierdzono różnic między pacjentami z zamknięciem lub zwężeniem gałęzi przedniej zstępującej zlokalizowanym przed odejściem S1 a osobami ze zmianą przed D1.

Pacjenci z istotnym zwężeniem w naczyniu odpowiedzialnym za zawał nie różnili się od grupy, w której obserwowano całkowite zamknięcie naczynia.

Maksymalne stężenie troponiny I u 22% osób wynosiło 0,8–10 $\mu\text{g/l}$, u 18% — 10–20 $\mu\text{g/l}$, u 20% — 20–50 $\mu\text{g/l}$, a u 40% — powyżej 50 $\mu\text{g/l}$. U pacjentów z dystalną lokalizacją zmiany troponina najrzadziej przyjmowała wartości większe od 50 $\mu\text{g/l}$ (17%) w porównaniu z grupą z lokalizacją proksymalną (58%).

Dyskusja

W badaniu elektrokardiograficznym uniesienie odcinka ST najczęściej występowało w odprowadzeniach

Tabela 3. Porównanie zmian elektrokardiograficznych, maksymalnej aktywności izoenzymu sercowego kinazy kreatynowej oraz frakcji wyrzutowej lewej komory i wskaźnika asynergii skurczu u pacjentów z różną lokalizacją zwężenia lub zamknięcia w gałęzi przedniej zstępującej lewej tętnicy wieńcowej w zawale ściany przedniej serca

	Zwężenie/zamknięcie gałęzi przedniej zstępującej przed S1		Zwężenie/zamknięcie gałęzi przedniej zstępującej za S1		p
	Średnia ± SD	Min-max	Średnia ± SD	Min-max	
Liczba odprowadzeń z uniesieniem ST w EKG	6,6 ± 1,4	4–9	5,3 ± 1,8	2–9	0,02
Liczba odprowadzeń z uniesieniem lub obniżeniem ST w EKG	9,4 ± 2,1	5–12	7,0 ± 2,9	2–12	0,01
Suma uniesień ST [mm]	18,3 ± 9,9	5–38	11,6 ± 7,2	3–39	0,01
Uniesienie ST w I	1,2 ± 0,8	0–2	0,3 ± 0,6	0–2	0,003
Uniesienie ST w aVL	1,6 ± 0,9	0–3	0,5 ± 0,6	0–2	0,0007
Uniesienie ST w V3	4,3 ± 2,3	2–10	2,8 ± 1,6	0–8	0,02
Uniesienie ST w V5	2,5 ± 3,0	0–10	0,8 ± 1,1	0–4	0,03
Obniżenie ST w III	2,2 ± 1,1	0–4	0,5 ± 0,8	0–3	0,0001
Obniżenie ST w aVF	1,3 ± 0,8	0–2	0,4 ± 0,6	0–2	0,002
Izoenzym sercowy kinazy kreatynowej (max)	413,0 ± 242,4	26,1–772,3	253,5 ± 198,4	19,0–811,1	0,04
Frakcja wyrzutowa lewej komory	37,9 ± 8,1	25–50	42,4 ± 8,8	20–60	0,2
Wskaźnik asynergii skurczu	1,802 ± 0,445	1,250–2,500	1,631 ± 0,372	1,000–2,563	0,3

S1 — gałąź seplalna (przegrodowa) pierwsza; SD (*standard deviation*) — odchylenie standardowe

V3 i V2 oraz w kolejności malejącej częstości w V4, V1, V5, aVL, I, V6, aVR, II, III i aVF. Maksymalne uniesienia ST (15 mm, 10 mm i 8 mm) rejestrowano w odprowadzeniach V2–V4.

Dane zawarte w piśmiennictwie są podobne, ale w odprowadzeniu V2 częściej stwierdzano uniesienie ST [4].

W badaniu echokardiograficznym u wszystkich chorych (oprócz 1) z prawidłową kurczliwością mięśnia lewej komory zaburzenia stwierdzono w co najmniej 1 segmencie przednim. Dysfunkcja najczęściej dotyczyła segmentów koniuszkowych przedniego i przegrodowego. U znacznego odsetka obejmowała segmenty środkowe: przedni i przegrodowy (przedni i tylny). Tylko u niewielkiego odsetka osób wykazano upośledzenie kurczliwości w segmentach podstawnych: przednim i przegrodowych (odpowiednio 22% i 17%).

Mimo częstego wykorzystywania spoczynkowego badania echokardiograficznego w diagnostyce ACS w piśmiennictwie opublikowano tylko pojedyncze prace, w których oceniano rozległość obszaru niedokrwienia i korelację między obrazem EKG a zaburzeniami kurczliwości mięśnia sercowego [4–6].

Porter i wsp. [4] w grupie 132 hospitalizowanych osób z ostrym zawałem ściany przedniej ser-

ca uzyskali podobny rozkład procentowy pacjentów z upośledzeniem funkcji skurczowej w poszczególnych segmentach lewej komory jak w niniejszej pracy.

Odprowadzenie I elektrokardiogramu reprezentuje boczną ścianę lewej komory wraz z odprowadzeniem aVL, które odzwierciedla podstawną część przednio-bocznej wolnej ściany lewej komory [7]. Uniesienie odcinka ST w tych odprowadzeniach towarzyszące uniesieniom w V5 i V6 zwyczajowo określano mianem zawału wysokiego bocznego [7]. W wielu badaniach taki obraz EKG towarzyszący zmianom ST w odprowadzeniach znad ściany przedniej identyfikował proksymalne zamknięcie gałęzi przedniej zstępującej lewej tętnicy wieńcowej (przed odejściem D1) [8–10].

Porter i wsp. [4] nie wykazali istotnej różnicy regionalnych zaburzeń kurczliwości w segmentach bocznych u pacjentów z uniesieniem odcinka ST w odprowadzeniach I i aVL w porównaniu z osobami bez uniesienia w tych odprowadzeniach. Uniesienie ST w aVL wiązało się natomiast z pogorszeniem kurczliwości w segmencie podstawnym przednim.

W prezentowanej pracy, mimo że uniesienie ST w I i aVL wiązało się z proksymalnym zwężeniem lub zamknięciem gałęzi przedniej zstępującej,

grupa ta nie różniła się pod względem obrazu echokardiograficznego od osób bez uniesienia ST w powyższych odprowadzeniach. Jeżeli jednak uniesienie w I i aVL było obecne, to jego wielkość korelowała z niską LVEF i wysoką maksymalną aktywnością CK-MB, co świadczy o większym obszarze martwicy mięśnia sercowego u tych pacjentów.

Odprowadzenia V1 i V2 uznaje się za odzwierciedlające obszar przegrody międzykomorowej. W tradycyjnej nomenklaturze opartej głównie na porównaniach badań autopsyjnych z obecnością załamków Q w elektrokardiogramach osób po przebytym zawale serca, zawał obejmujący powyższe odprowadzenia określano jako przegrodowy [7]. Doniesienia na temat korelacji uniesienia odcinka ST w odprowadzeniach V1 i V2 oraz regionalnych zaburzeń kurczliwości segmentów przegrodowych są niejednoznaczne. Shalew i wsp. [6] wykazali, że uniesienie odcinka ST w odprowadzeniach V1–V3 wiązało się z zaburzeniami funkcji skurczowej w segmentach przednich (94% pacjentów) i koniuszkowych (100% osób), rzadko zaś w segmentach przegrodowych (19% badanych). Bogaty i wsp. [8] potwierdzili to w swoich obserwacjach. W 2 badaniach przeprowadzonych przez Portera i wsp. [4, 5] stwierdzono, że pacjenci z uniesieniem ST w odprowadzeniu V1 w porównaniu z osobami bez zmian ST charakteryzowali się zaburzeniami kurczliwości w segmentach podstawnych przegrodowych (57% vs. 16%; $p = 0,003$; 43% vs. 13,5%; $p = 0,03$) i podstawnym przednim (43% vs. 11%; $p = 0,01$). Uniesienie odcinka ST w odprowadzeniu V2 wiązało się natomiast z pogorszeniem kurczliwości w segmencie koniuszkowym dolnym. Autorzy zwrócili uwagę na różnice między odprowadzeniami V1 i V2, które mimo sąsiedzowania ze sobą reprezentują różne obszary mięśnia sercowego.

W badanej grupie nie obserwowano różnic w obrazie echokardiograficznym między pacjentami z uniesieniem odcinka ST w odprowadzeniu V1 a osobami bez uniesienia. Natomiast spostrzeżenia dotyczące uniesienia ST w odprowadzeniu V2 są podobne do przedstawionych przez Portera i wsp. [4, 5]. Wysokie (≥ 2 mm) uniesienie ST w V2 wiązało się z upośledzeniem kurczliwości w segmencie koniuszkowym dolnym, a także bocznym ($p = 0,04$).

Uniesienie ST w odprowadzeniu V1 korelowało z uniesieniem ST w aVR, co potwierdza fakt, że chociaż odprowadzenia te leżą w płaszczyznach prostopadłych do siebie, można je uznać za sąsiadujące.

Obszar reprezentowany przez odprowadzenie V1 jest zaopatrywany przez gałęzie septalne odchodzące od gałęzi przedniej zstępującej lewej tętnicy

wieńcowej [9, 10]. U wielu pacjentów przegroda ma jednak podwójne unaczynienie i otrzymuje również krew z gałęzi do stożka tętniczego odchodzącej od prawej lub od gałęzi okalającej lewej tętnicy wieńcowej [10]. Wielu autorów uważa uniesienie odcinka ST w odprowadzeniu V1 za charakterystyczne dla zamknięcia lub zwężenia gałęzi przedniej zstępującej lewej tętnicy wieńcowej powyżej odejścia gałęzi septalnej [11, 16–18]. Ben-Gal i wsp. [9] nie potwierdzili tego spostrzeżenia w swoim badaniu, w którym pacjenci z uniesieniem ST w V1 i bez niego nie różnili się pod względem lokalizacji zwężenia lub zamknięcia gałęzi przedniej zstępującej. W niniejszej pracy pacjenci z uniesieniem ST w V1 i bez niego również nie różnili się pod względem lokalizacji zwężenia bądź zamknięcia gałęzi przedniej zstępującej, a nie oceniano stopnia rozwoju gałęzi do stożka tętniczego.

W niniejszym badaniu wykazano słabą korelację między sumą uniesienia odcinka ST we wszystkich odprowadzeniach a wielkością obszaru uszkodzenia mięśnia sercowego mierzoną maksymalną aktywnością CK-MB. Dane zawarte w piśmiennictwie dotyczące przydatności sumy uniesienia odcinka ST w ocenie obszaru niedokrwienia mięśnia sercowego w ACS są sprzeczne [11–14]. Aldrich i wsp. [12] wykazali korelację między liczbą odprowadzeń z uniesieniem ST, sumą uniesienia ST a rozległością obszaru niedokrwienia. Zaproponowali wprowadzenie specjalnego wzoru, opartego m.in. na pomiarach uniesienia ST, służącego ocenie ostatecznej wielkości uszkodzenia mięśnia sercowego. Clemmensen i wsp. [13], testując przydatność zmodyfikowanego wzoru Aldricha, stwierdzili, że zarówno wielkość uniesienia ST, jak i liczba odprowadzeń z uniesieniem ST korelują z rozległością zawału ($r = 0,63$; $r = 0,65$). Natomiast Christian i wsp. [14] zaobserwowali, że liczba odprowadzeń z uniesieniem ST w zawale ściany przedniej serca nie odzwierciedla wielkości zaburzeń perfuzji mięśnia sercowego po podaniu technetu-99m sestamibi.

W pracy Sadanandana i wsp. [11] porównywano LVEF, liczbę segmentów z zaburzeniami kurczliwości i maksymalną aktywność CK-MB w 3 grupach pacjentów różniących się liczbą odprowadzeń z uniesieniem ST i sumą uniesienia ST. W grupie osób z uniesieniem ST w odprowadzeniach nad ścianą przednią i dolnej zarejestrowano najlepszą LVEF (53% vs. 49% vs. 45%; $p = 0,0001$), najmniejszą liczbę segmentów z osłabioną funkcją skurczową (21 vs. 32 vs. 40; $p = 0,0001$) i najmniejszą maksymalną aktywność CK-MB (1370 IU vs. 1670 IU vs. 2381 IU; $p = 0,0001$) w porównaniu z grupą z uniesieniami tylko nad ścianą przednią

i grupą z uniesieniami nad ścianą przednią oraz obniżeniami nad ścianą dolną. Autorzy zwrócili uwagę, że mimo większej sumy uniesienia ST u pacjentów z jednoczesnym uniesieniem w odprowadzeniach dolnościennych i przedsercowych stwierdzono mniejszy obszar zawału. Taki obraz EKG tłumaczy się dystalnym zamknięciem gałęzi przedniej zstępującej lewej tętnicy wieńcowej „zachodzącej” na koniuszek serca. W tych przypadkach mniejszy obszar ściany przedniej jest objęty zawałem.

Badanie angiograficzne i wpływ obserwowanych zmian w naczyniach wieńcowych na obraz elektrokardiograficzny w ostrych zespołach wieńcowych były w ostatnich latach przedmiotem licznych obserwacji [11, 15–23].

W niniejszej pracy u 12 pacjentów zmiana, która spowodowała zawał, była zlokalizowana przed odejściem S1 od gałęzi przedniej zstępującej. Tylko u 1 osoby gałąź diagonalna odchodziła wyżej niż gałąź septalna. W 14 przypadkach miejsce zwężenia lub zamknięcia znajdowało się między dwoma głównymi gałęziami gałęzi przedniej zstępującej, w pozostałych — dystalnie od obydwu. U wszystkich pacjentów odległość między odejściem S1 a D1 była niewielka. Przypuszczalnie dlatego istotne różnice dotyczyły tylko grup różniących się lokalizacją zwężenia lub zamknięcia gałęzi przedniej zstępującej w stosunku do S1, natomiast nie stwierdzono takich różnic między grupami pacjentów różniących się lokalizacją względem D1. Pacjenci z proksymalnym zamknięciem lub zwężeniem charakteryzowali się większą liczbą odprowadzeń z uniesieniem odcinka ST i większą sumą uniesienia ST w 12 odprowadzeniach. Częściej występowało w tej grupie uniesienie ST w odprowadzeniach I i aVL, a jej średnia wysokość w tych odprowadzeniach i głębokość obniżenia ST w III i aVF również były znamienne większe. Podobne spostrzeżenia zawarto w licznych publikacjach oceniających związek obrazu EKG z angiograficzną lokalizacją ostrego niedokrwienia [15, 16, 18, 19]. Birnbaum i wsp. [16] wykazali większe średnie uniesienia ST w I i aVL (odpowiednio: $0,86 \pm 1,27$ vs. $0,31 \pm 0,77$; $p < 0,01$ i $2,01 \pm 4,79$ vs. $0,40 \pm 0,81$; $p < 0,03$) oraz głębsze obniżenia w II, III i aVF (odpowiednio: $1,00 \pm 0,88$ vs. $0,1 \pm 0,76$; $1,48 \pm 1,32$ vs. $0,34 \pm 0,84$ i $1,33 \pm 1,17$ vs. $0,25 \pm 0,73$; $p < 0,0001$) u osób z proksymalnym zamknięciem gałęzi przedniej zstępującej w porównaniu z pacjentami ze zmianą położoną dystalnie. Tamura i wsp. [18] stwierdzili, że uniesienie ST o co najmniej 1 mm w aVL występuje częściej u osób z proksymalną lokalizacją zmiany zawałowej (66% vs. 47% ; $p < 0,05$), podobnie jak obniżenie ST w odprowadzeniach dolnościennych (II: 81% vs. 27% ,

III: 85% vs. 54% , aVF: 87% vs. 47% ; $p < 0,01$). Engelen i wsp. [15] udowodnili, że uniesienie ST w aVR, blok prawej odnogi pęczka Hisa, obniżenie ST w V5 i uniesienie ST powyżej 2,5 mm w V1 charakteryzują zamknięcie lub zwężenie gałęzi przedniej zstępującej proksymalnie od S1. W niniejszej pracy nie potwierdzono tych zależności. Przyczyną może być omawiana wcześniej zmienność uniesienia przegrody międzykomorowej oraz towarzyszące istotne zmiany w pozostałych naczyniach wieńcowych.

Engelen i wsp. [15] oraz Vasudevan i wsp. [19] zwrócili uwagę na większą maksymalną aktywność CK-MB w przypadkach zmian położonych proksymalnie zarówno względem S1 (3948 IU vs. 2238 IU; $p = 0,01$), jak i D1 (3333 IU vs. 2239 IU; $p = 0,05$).

Podobnie w niniejszej pracy obszar uszkodzenia mięśnia sercowego wyrażony maksymalną aktywnością CK-MB przeważał u osób z zamknięciem lub zwężeniem gałęzi przedniej zstępującej zlokalizowanym przed odejściem S1, a stężenie troponiny aż u 58% pacjentów wynosiło powyżej $50 \mu\text{g/l}$.

Wnioski

1. Badanie EKG pozwala zidentyfikować miejsce zwężenia lub zamknięcia tętnicy odpowiedzialnej za zawał ściany przedniej serca.
2. Suma wysokości uniesienia ST we wszystkich 12 odprowadzeniach świadczy o wielkości obszaru uszkodzenia mięśnia sercowego mierzonego maksymalną aktywnością CK-MB.
3. Wysokość uniesienia odcinka ST w odprowadzeniach I i aVL odzwierciedla stopień upośledzenia czynności skurczowej lewej komory mierzonej za pomocą jej frakcji wyrzutowej.
4. Głębokie obniżenie odcinka ST w odprowadzeniach V5 i V6 identyfikuje pacjentów ze znacznymi regionalnymi zaburzeniami kurczliwości w badaniu echokardiograficznym.
5. Tradycyjna terminologia określająca lokalizację zmian ST w EKG nie odzwierciedla regionalnych zaburzeń kurczliwości obserwowanych w badaniu echokardiograficznym.

Piśmiennictwo

1. From The Joint European Society of Cardiology/American College of Cardiology Committee. Myocardial infarction redefined — A consensus document of The Joint European Society of Cardiology/American College of Cardiology Committee for Redefinition of Myocardial Infarction. Eur. Heart J. 2000; 21: 1502–1513.

2. Miller W.L., Sgura F.A., Kopecky S.L. i wsp. Characteristics of presenting electrocardiograms of acute myocardial infarction from a community-based population predict short- and long-term mortality. *Am. J. Cardiol.* 2001; 87: 1045–1050.
3. Karha J., Murphy S.A., Kirtane A.J. i wsp. Evaluation of the association of proximal coronary culprit artery lesion location with clinical outcomes in acute myocardial infarction. *Am. J. Cardiol.* 2003; 92: 913–918.
4. Porter A., Wysheslesky A., Strasberg B. i wsp. Correlation between the admission electrocardiogram and regional wall motion abnormalities as detected by echocardiography in anterior acute myocardial infarction. *Cardiology* 2000; 94: 118–126.
5. Porter A., Strasberg B., Vaturi M. i wsp. Correlation between electrocardiographic subtypes of anterior myocardial infarction and regional abnormalities of wall motion. *Coron. Artery Dis.* 2000; 11: 489–493.
6. Shalew J., Fogelman R., Oettinger M. i wsp. Does the electrocardiographic pattern “anteroseptal” myocardial infarction correlate with the anatomic location of myocardial injury? *Am. J. Cardiol.* 1995; 75: 763–766.
7. Surawicz B., Uhley H., Borum K. i wsp. Task force I: standardization of terminology and interpretation. *Am. J. Cardiol.* 1978; 41: 130–145.
8. Bogaty P., Boyer L., Rousseau L. i wsp. Is anteroseptal myocardial infarction an appropriate term? *Am. J. Med.* 2002; 113: 37–41.
9. Ben-Gal T., Herz I., Solodky A. i wsp. Acute anterior wall myocardial infarction entailing ST-segment elevation in lead V1: electrocardiographic and angiographic correlations. *Clin. Cardiol.* 1998; 21: 399–404.
10. Ben-Gal T., Sclarovsky S., Herz I. i wsp. Importance of the conal branch of the right coronary artery in patients with acute anterior wall myocardial infarction: electrocardiographic and angiographic correlation. *J. Am. Coll. Cardiol.* 1997; 29: 506–511.
11. Sadanandan S., Hochman J.S., Kolodziej A. i wsp. Clinical and angiographic characteristics of patients with combined anterior and inferior ST-segment elevation on the initial electrocardiogram during acute myocardial infarction. *Am. Heart J.* 2003; 146: 653–661.
12. Aldrich H.R., Wagner R.B., Boswick J. i wsp. Use of initial ST-segment deviation for prediction of final electrocardiographic size of acute myocardial infarcts. *Am. J. Cardiol.* 1998; 61: 749–753.
13. Clemmensen P., Grande P., Aldrich H.R. i wsp. Evaluation of formulas for estimating the final size of acute myocardial infarcts from quantitative ST-segment elevation on the initial standard 12-lead ECG. *J. Electrocardiol.* 1991; 24: 77–83.
14. Christian T.F., Gibbons R.J., Clements I.P. i wsp. Estimates myocardium at risk and collateral flow in acute myocardial infarction using electrocardiographic indexes with comparison to radionuclide and angiographic measures. *J. Am. Coll. Cardiol.* 1995; 26: 388–393.
15. Engelen D.J., Gorgels A.P., Cheriex E.C. i wsp. Value of the electrocardiogram in localizing the occlusion site in the left anterior descending coronary artery in acute anterior myocardial infarction. *J. Am. Coll. Cardiol.* 1999; 34: 389–395.
16. Birnbaum Y., Sclarovsky S., Solodky A. i wsp. Prediction of the level of left anterior descending coronary artery obstruction during anterior wall acute myocardial infarction by the admission electrocardiogram. *Am. J. Cardiol.* 1993; 72: 823–826.
17. Yasuhiro A., Hiroatsu Y., Toshiya F. i wsp. Electrocardiographic diagnosis of the coronary artery culprit site in ischaemic heart disease. *Circ. J.* 2003; 67: 775–780.
18. Tamura A., Kataoka H., Mikuriya Y., Nasu M. Inferior ST segment depression as useful marker for identifying proximal left anterior descending artery occlusion during acute anterior myocardial infarction. *Eur. Heart J.* 1995; 16: 1795–1799.
19. Vasudevan K., Manjunath C.N., Srinivas K.H. i wsp. Electrocardiographic localization of the occlusion site in left anterior descending coronary artery in acute anterior myocardial infarction. *Indian Heart J.* 2004; 56: 315–319.
20. Porter A., Sclarovsky S., Ben-Gal T. i wsp. Value of T-wave direction with lead III ST-segment depression in acute anterior wall myocardial infarction: electrocardiographic prediction of “wrapped” left anterior descending artery. *Clin. Cardiol.* 1998; 21: 562–566.
21. Schmitt C., Lehmann G., Schmieder S. i wsp. Diagnosis of acute myocardial infarction in angiographically documented occluded infarct vessel. Limitations of ST-segment elevation in standard and extended ECG leads. *Chest* 2001; 120: 1540–1546.
22. Sasaki K., Yotsukura M., Sakata K. i wsp. Relationship of ST-segment changes in inferior leads during anterior wall acute myocardial infarction to length and occlusion site of the left anterior descending coronary artery. *Am. J. Cardiol.* 2001; 87: 1340–1345.
23. Arbane M., Goy J. Prediction of the site of total occlusion of the left anterior descending coronary artery using admission electrocardiogram in anterior wall acute myocardial infarction. *Am. J. Cardiol.* 2000; 85: 487–491.