

# Przemijające sygnały o wysokiej częstotliwości

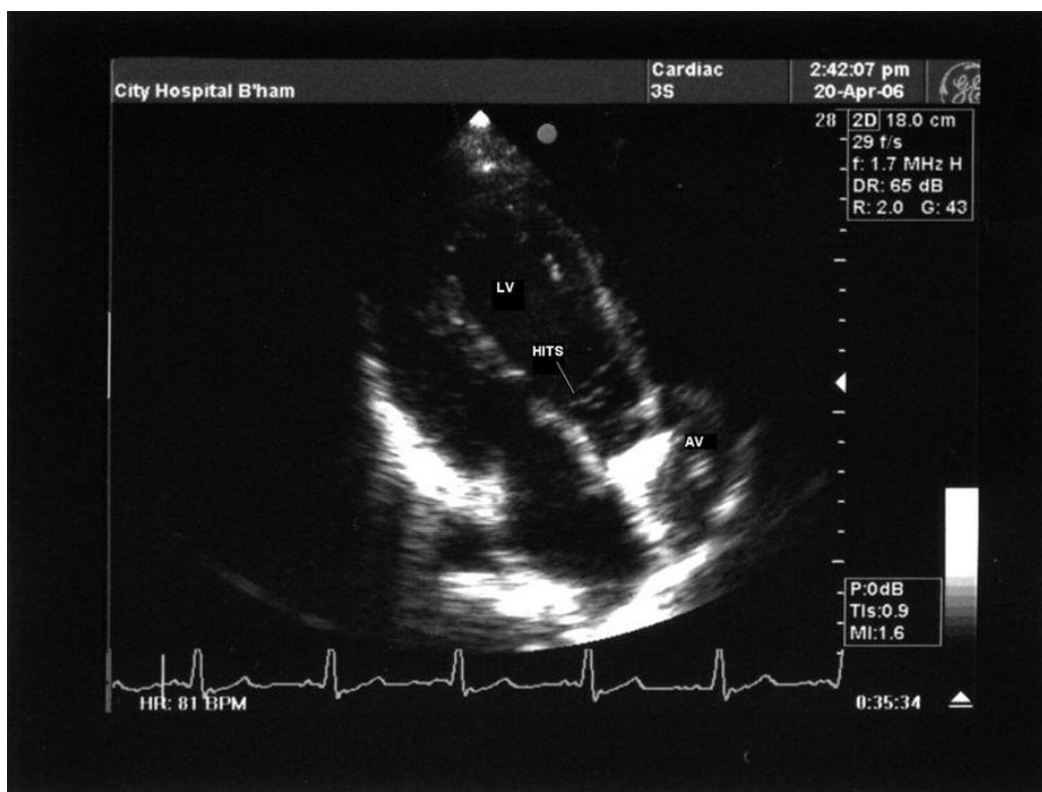
Yogesh Raja, Timothy Watson i Chetan Varma

Department of Cardiology, City Hospital, Birmingham, Wielka Brytania

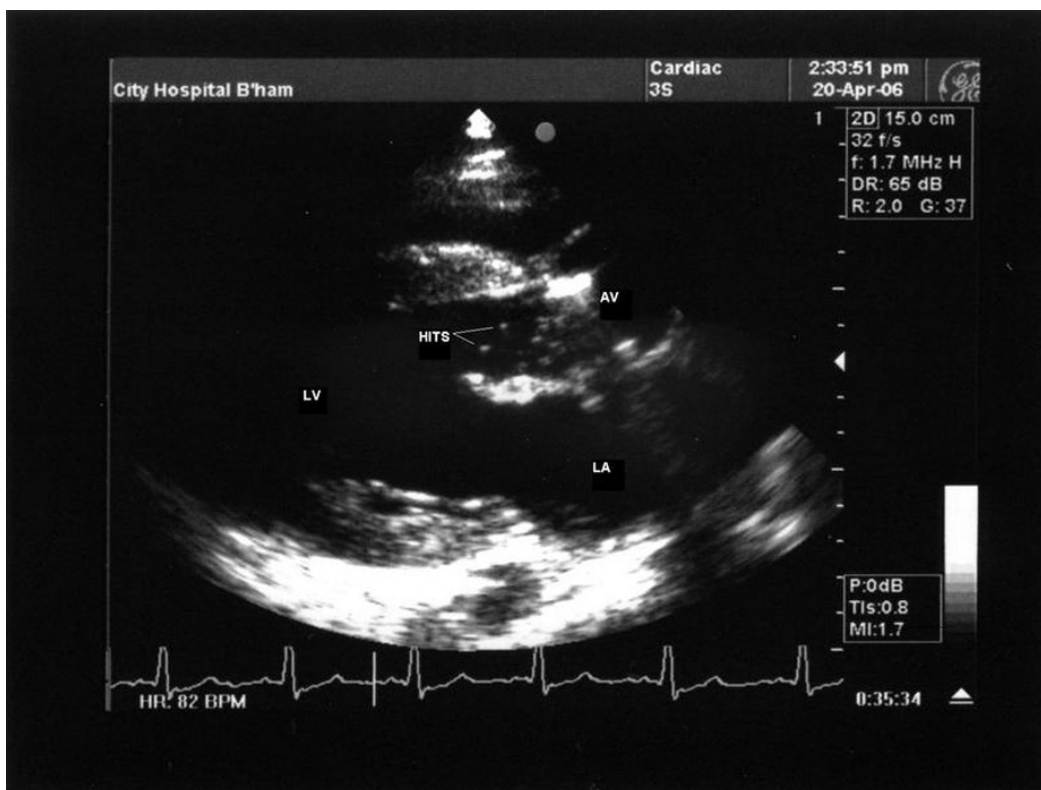
Przedrukowano za zgodą z: *Cardiology Journal* 2007; 14: 415–416

Na oddział zgłosił się 33-letni chory rasy białej w celu wykonania kontrolnych badań obrazowych serca. Około 6 miesięcy wcześniej pacjent przeszedł zabieg wymiany zastawki aortalnej. Wszczepiono mu dwupłatkową sztuczną zastawkę mechaniczną firmy St. Jude. Obecnie chory nie zgłasza żadnych dolegliwości.

W badaniu echokardiograficznym mięśnia sercowego ujawniono obecność przemijających sygnałów o wysokiej częstotliwości (HITS, *high-intensity transient signals*) widocznych tuż poniżej zastawki aortalnej, zarówno w projekcji przymostkowej długiej, jak i koniuszkowej. Mimo to wydaje się, że funkcja wszczepionej zastawki jest prawidłowa.



Adres do korespondencji: Dr Chetan Varma  
 Department of Cardiology  
 City Hospital, Birmingham, UK B18 7QH  
 tel. +44 (0) 121 507, faks +44 (0) 121 507  
 e-mail: chetan.varma@swbh.nhs.uk



Przyjmuje się, że powstawanie HITS jest spowodowane mikropęcherzykami tworzącymi się wskutek zjawiska kawitacji związanego z dynamiką mechanizmu zamknięcia zastawki mechanicznej [1]. Zjawisko to występuje częściej w przypadku sztucznej zastawki mitralnej, najprawdopodobniej z powodu powstawania większych turbulencji [2]. Fenomen ten obserwowano również przy wszczepieniu biologicznej zastawki. Podobnych zjawisk nie stwierdzono u chorych po zabiegu walwuloplastyki zastawki mitralnej lub też po zastosowaniu homografu [3].

U części chorych, u których obserwuje się opisane powyżej zjawisko, stwierdza się podwyższone stężenie dehydrogenazy mleczanowej, co potencjalnie sugeruje proces toczącej się hemolizy [4]. Interesujący jest fakt, że podczas oddychania przez pacjenta czystym tlenem stwierdzono istotnie zmniejszenie liczby HITS, co potwierdza hipotezę o gazowej naturze tych sygnałów [1]. Przemijające sygnały o wysokiej częstotliwości można także zaobserwować podczas przezczaszkowego badania dopplerowskiego, jednak właściwe znaczenie powstawania tych mikrozatorów powietrznych pozostaje nieznane. W piśmiennictwie opisano związek dotyczący powyższych mikrozatorów z powstawaniem zaburzeń poznawczych, podczas gdy w innych

źródłach sugeruje się, że jest to zjawisko z natury łagodne i nieszkodliwe [5].

## Piśmiennictwo

1. Rambod E., Beizaie M., Shusser M., Milo S., Gharib M. A physical model describing the mechanism for formation of gas microbubbles in patients with mitral mechanical heart valves. *Ann. Biomed. Eng.* 1999; 27: 774–792.
2. Deklunder G., Lecroart J.L., Savoye C., Coquet B., Houdas Y. Transcranial high-intensity Doppler signals in patients with mechanical heart valve prostheses: their relationship with abnormal intracavitary echoes. *J. Heart Valve. Dis.* 1996; 5: 662–667.
3. Milano A., D'Alfonso A., Codecasa R. i wsp. Prospective evaluation of frequency and nature of transcranial high-intensity Doppler signals in prosthetic valve recipients. *J. Heart Valve. Dis.* 1999; 8: 488–494.
4. Gencbay M., Degertekin M., Basaran Y. i wsp. Microbubbles associated with mechanical heart valves: their relation with serum lactic dehydrogenase levels. *Am. Heart J.* 1999; 137: 463–468.
5. Nadareishvili Z.G., Beletsky V., Black S.E. i wsp. Is cerebral microembolism in mechanical prosthetic heart valves clinically relevant? *J. Neuroimaging.* 2002; 12: 310–315.