

# Wielokrotna ablacja alkoholowa przegrody międzykomorowej u młodej pacjentki z kardiomiopatią przerostową

Abbas Y. Rampurwala i Irmina Gradus-Pizlo

Krannert Institute of Cardiology, Indiana University School of Medicine, Indianapolis, USA

Przedrukowano za zgodą z: *Cardiology Journal* 2007; 14: 301–304

## Streszczenie

U 16-letniej pacjentki z kardiomiopatią przerostową, dotychczas leczonej za pomocą farmakoterapii (nasilenie objawów wstępnie oceniono jako III stopień wg skali NYHA), przeprowadzono zabieg ablacji alkoholowej przegrody międzykomorowej mięśnia sercowego. Trzy miesiące później z powodu utrzymujących się dolegliwości klinicznych chorą poddano drugiej z kolei ablacji alkoholowej przegrody międzykomorowej mięśnia sercowego. W 4-letniej obserwacji odnotowano ustąpienie objawów klinicznych. (Folia Cardiologica Excerpta 2007; 2: 448–451)

**Słowa kluczowe:** kardiomiopatia przerostowa, ablacja alkoholowa, chirurgiczna miomektomia przegrody międzykomorowej mięśnia sercowego

## Wstęp

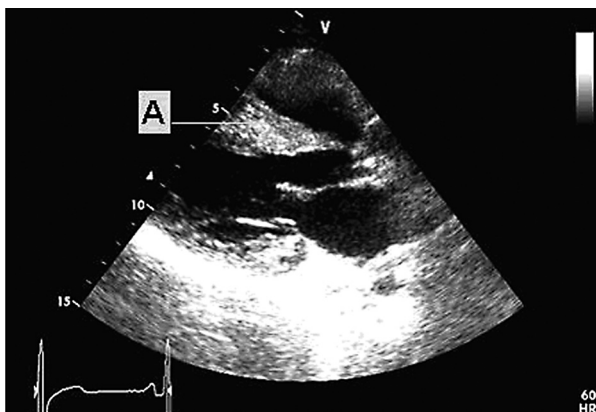
Kardiomiopatia przerostowa (HCM, *hypertrophic cardiomyopathy*) jest chorobą o podłożu genetycznym, charakteryzującą się przerostem lewej komory oraz zwężeniem drogi wypływu z lewej komory (LVOT, *left ventricular outflow tract*) w podgrupie chorych z tym schorzeniem [1, 2]. Istotne zwężenie LVOT stanowi niezależny predyktor złego rokowania u pacjentów z HCM [3]. Dowiedziono, że częstość występowania zwężenia LVOT w przebiegu kardiomiopatii przerostowej podczas próby wysiłkowej w celu nasilenia gradientu jest wyższa niż wcześniej podawane wartości procentowe [4]. Do metod leczenia nefarmakologicznego

HCM należą: korekcja chirurgiczna lub przezskórna etanolowa redukcja przegrody międzykomorowej wykonana za pomocą cewnika. Stymulacja dwukomorowa pełni jedynie ograniczoną rolę. Pacjentów z zawężającą drogę wypływu kardiomiopatią przerostową kwalifikuje się do inwazyjnej redukcji przegrody serca w przypadku ciężkiego przebiegu choroby (III lub IV stopień według skali NYHA) lub przy nawrotnych omdleniach występujących pomimo leczenia.

## Opis przypadku

U 16-letniej pacjentki z wywiadem rodzinnym dotyczącym występowania kardiomiopatii przerostowej odnotowano nasilające się objawy zmęczenia (ocenione jako III klasa wg NYHA). W spoczynkowym badaniu fizykalnym był słyszalny głośny szmer skurczowy, który nasilał się podczas wykonywania manewru Valsalvy. W badaniu echokardiograficznym uwidoczniono przerost przegrody międzykomorowej mięśnia sercowego — grubość przegrody wynosiła 27 mm (ryc. 1), skurczowy ruch płatek zastawki mitralnej do przodu (SAM, *systolic*

Adres do korespondencji: Irmina Gradus-Pizlo, MD  
Director, Advanced Heart Care Program  
Krannert Institute of Cardiology  
Indiana University School of Medicine  
1801 North Senate Boulevard, MPC II, Suite D4081  
Indianapolis, IN 46202, USA  
tel. +1 317 962 0533, faks +1 317 962 0116  
e-mail: igradus@iupui.edu



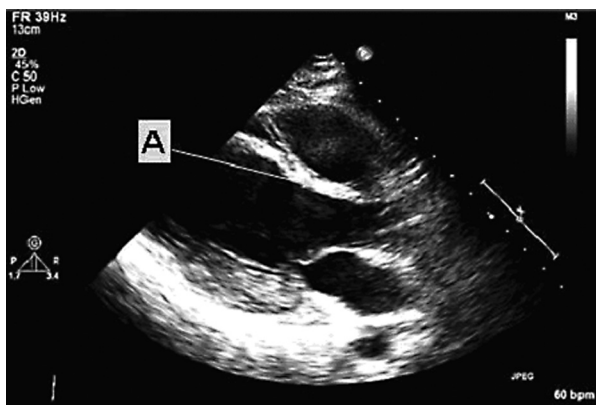
**Rycina 1.** Obraz echokardiograficzny w osi przymostkowej długiej przed wykonaniem zabiegu ablacji: pogrubienie przegrody międzykomorowej (A) oraz widoczne zwężenie drogi wypływu z lewej komory

*anterior motion*) — w kierunku przegrody międzykomorowej. Gradient w LVOT mierzony podczas spoczynku wynosił 70 mm Hg, a podczas manewru Valsalvy — 100 mm Hg. U chorej zaobserwowano epizod przedomdleniowy podczas wysiłku fizycznego. Dodatkowo u pacjentki zanotowano dodatni wywiad rodzinny w kierunku arytmii komorowych. Badaną w przeszłości poddano zabiegowi implantacji kardiowertera-defibrylatora (ICD, *implantable cardioverter-defibrillator*) oraz podawano preparaty z grup: leków beta-adrenolitycznych oraz antagonistów wapnia. Chora źle tolerowała stosowaną terapię z powodu występowania objawów hipotensji tętniczej oraz zmęczenia. Nie była w stanie dalej uczęszczać na zajęcia szkolne, dlatego przedyskutowano z nią oraz jej rodziną sposób wykonania zabiegu redukcji przegrody międzykomorowej (zabieg chirurgiczny *vs.* przezskórna ablacja alkoholowa). Podjęto decyzję o przeprowadzeniu alkoholowej ablacji przegrody międzykomorowej. Powolną infuzję etanolu do mięśnia przegrody międzykomorowej zaaplikowano poprzez zacewnikowanie pierwszej gałązki przeszywającej przegrodę tętnicy przedniej zstępującej lewej tętnicy wieńcowej. Jednocześnie zaobserwowano spadek wartości gradientu w drodze wypływu z lewej komory. Po zabiegu nie stwierdzono obecnego wcześniej szmeru skurczowego nad sercem. Pacjentkę bezpośrednio po zabiegu umieszczono na oddziale intensywnej opieki medycznej, stężenie troponiny wzrosło do wartości 30, a w badaniu elektrokardiograficznym ujawniono obecność przegrodowego załamka Q. W badaniu fizykalnym przeprowadzonym następnego dnia po zabiegu zaobserwowano ponowne pojawienie się szmeru skurczowego nad sercem. W badaniu

echokardiograficznym wykazano ponowny wzrost wartości gradientu w LVOT oraz SAM. Istniała nadzieja, że wartość gradientu ponownie zmniejszy się, co tłumaczono faktem, że ponowny wzrost wartości gradientu przynajmniej częściowo wiązał się z narastającym obrzękiem proksymalnej części przegrody mięśnia sercowego (poddanej działaniu infuzji etanolu), a także procesem powstawania blizny oraz remodelingu lewej komory. W badaniu klinicznym stwierdzono istotne zmniejszenie zmęczenia, pacjentka była w stanie uczestniczyć w zajęciach szkolnych. W serii wykonanych badań echokardiograficznych ujawniono małą bliznę w proksymalnej części przegrody międzykomorowej przy przetrwałych: podwyższonym gradiencie w LVOT oraz skurczowym ruchu płątka zastawki mitralnej do przodu. W ciągu 3 miesięcy od zabiegu u chorej znów wystąpiły objawy kliniczne. Podjęto decyzję o powtórным przeprowadzeniu procedury przezskórnej ablacji alkoholowej przegrody międzykomorowej z iniekcją etanolu do drugiej i trzeciej gałązki perforującej tętnicy przedniej zstępującej lewej tętnicy wieńcowej. Uzyskano natychmiastowy efekt identyczny z poprzednim zabiegiem. Już w pracowni hemodynamicznej zaobserwowano natychmiastowe zmniejszenie gradientu w LVOT oraz ustąpienie szmeru skurczowego nad sercem. Podczas tego zabiegu stężenie troponiny wzrosło z kolei do wartości 50. Drugiego dnia po zabiegu autorzy niniejszego badania stwierdzili również intensywny co poprzednio nawrót szmeru skurczowego oraz ujawnione w badaniu echokardiograficznym zwężenie LVOT. Jednak tym razem chora czuła się istotnie lepiej i zaobserwowała wzrost tolerancji wysiłku fizycznego. Pacjentka zaczęła ponownie uczęszczać na zajęcia i zdołała ukończyć szkołę średnią. W serii badań echokardiograficznych w trzecim miesiącu po zabiegu ujawniono stopniowe scienienie przegrody międzykomorowej, ustąpienie zwężenia w LVOT oraz SAM. Przez kolejny rok w badaniach echokardiograficznych obserwowano dalszy remodeling przegrody międzykomorowej z jej postępującym scienieniem (ryc. 2). Chorej po zabiegu udało się ukończyć studia, a obecnie pracuje w pełnym wymiarze godzinowym jako ratownik medyczny. Pacjentka obecnie nie odczuwa żadnych ograniczeń w zakresie tolerancji wysiłku fizycznego oraz może regularnie wykonywać ćwiczenia fizyczne.

## Dyskusja

Chirurgiczną miomektomię proksymalnej części przegrody międzykomorowej wykonuje się



**Rycina 2.** Obraz echokardiograficzny w osi przymostkowej długiej po wykonanym zabiegu ablacji (drugi z kolei zabieg ablacyjny): blizna znajdująca się w okolicy przegrody międzykomorowej (A) oraz widoczny brak zwężenia drogi wypływu z lewej komory

z dostępu poprzez zastawkę aorty po wcześniejszym nacięciu aorty. Podczas tego zabiegu usuwa się 3–15 g masy przegrody międzykomorowej [5–8]. Śmiertelność w okresie okołooperacyjnym wynosi około 1%, a w ośrodkach z dużym doświadczeniem w wykonywaniu tego typu zabiegów wskaźnik ten u chorych bez powikłań jest jeszcze mniejszy. Do komplikacji pooperacyjnych chirurgicznej miomektomii przegrody międzykomorowej należy zaliczyć: ubytek w przegrodzie międzykomorowej na skutek nadmiernego usunięcia przegrody międzykomorowej, niedokrwienie przerośniętej mięśniówki serca spowodowane niedostateczną ochroną serca podczas zabiegu (powodujące dysfunkcję lewej komory), niedomykalność zastawki aortalnej powstałą wskutek nadmiernego naciągnięcia aorty wykonywanego w celu lepszego uwidocznienia dostępu do przegrody międzykomorowej, a także blok lewej odnogi pęczka Hisa lub całkowity blok serca wymagający zastosowania stałej stymulacji serca (u ok. 5–10% chorych). W ośrodkach o dużym doświadczeniu klinicznym w przeprowadzeniu zabiegów chirurgicznej miomektomii osiąga się doskonałe rezultaty: redukcję wartości gradientu w LVOT, poprawę w zakresie czynnościowej klasyfikacji według NYHA oraz długoletni okres przeżycia po zabiegu [9].

Przezskórna alkoholowa ablacja przegrody międzykomorowej polega na wywołaniu miejscowej martwicy i następczego scienienia proksymalnej części przegrody mięśnia sercowego. Zabieg ten wykonuje się poprzez infuzję etanolu do pierwszej gałązki przyszywiającej przegrodę tętnicy przedniej zstępującej lewej tętnicy wieńcowej, za pomocą

cewnika naczyniowego. Zastosowanie alkoholowej ablacji przegrody międzykomorowej redukuje zwężenie LVOT, zmniejsza nasilenie objawów oraz zwiększa wydolność fizyczną chorego. Długookresowe korzyści z tego zabiegu wynikają z wytworzenia warunków miejscowego niedokrwienia przegrody międzykomorowej i następczego procesu powstawania blizny, co prowadzi do zwiększenia wymiaru LVOT w wyniku scienienia przegrody oraz zaistnienia procesów „terapeutycznego remodelingu” [10–13]. Przeprowadzenie procedury ablacji przegrody międzykomorowej istotnie redukuje wartość zarówno spoczynkowego gradientu w LVOT, jak i wartość gradientu indukowanego. Zabieg wpływa również na poprawę w zakresie czynnościowej klasyfikacji według NYHA [14]. W podgrupie chorych, u których poprawa stanu klinicznego nie nastąpiła zaraz po zabiegu, istnieje możliwość poprawy stanu zdrowia w późniejszym okresie [15]. Po roku od przeprowadzonego zabiegu zarówno u osób, u których później zaobserwowano poprawę, jak i u chorych z natychmiastowym polepszeniem stanu (tuż po zabiegu), odnotowano identyczną redukcję wartości gradientu w drodze wypływu z lewej komory. Powikłanie w postaci całkowitego bloku serca, które wymagałoby wszczepienia stymulatora serca, wystąpiło u około 14–25% pacjentów poddanych zabiegowi alkoholowej ablacji przegrody międzykomorowej [16, 17].

Wykonanie zarówno zabiegu chirurgicznej miomektomii, jak i ablacji alkoholowej przegrody międzykomorowej w przebiegu kardiomiopatii rozstrzeniowej redukuje zwężenia LVOT, a także zmniejsza nasilenie objawów, co skutkuje poprawą stanu klinicznego ocenianego w skali NYHA. Porównując efektywność opisanych dwóch metod, stwierdzono, że stopień redukcji spoczynkowego gradientu w LVOT był porównywalny zarówno u chorych poddanych alkoholowej ablacji przegrody, jak i u osób zabiegowi chirurgicznemu. W obu grupach zaobserwowano także podobny stopień redukcji grubości przegrody międzykomorowej oraz porównywalne wydłużenie czasu trwania tolerowanego wysiłku fizycznego. Częstość występowania całkowitego bloku serca była wyższa w grupie chorych poddanych zabiegowi alkoholowej ablacji przegrody mięśnia sercowego, jednak zabieg chirurgiczny wiązał się z większą częstością występowania łagodnej niedomykalności zastawki aortalnej [18]. W ostatnio opublikowanych badaniach wykorzystujących metody obrazowania mięśnia sercowego za pomocą rezonansu magnetycznego ujawniono jednakowy stopień redukcji przedniopodstawnej części przegrody u osób po zabiegu chirurgicznej miomektomii

serca, w przeciwieństwie do chorych poddanych zabiegowi ablacji alkoholowej [19].

Do zalet alkoholowej ablacji przegrody międzykomorowej należy zaliczyć uniknięcie konieczności zastosowania u pacjentów metod krążenia pozaustrojowego, krótszy okres hospitalizacji, a także krótszy czas powrotu do zdrowia po zabiegu oraz zmniejszenie kosztów. Do zalet chirurgicznej miomektomii przegrody międzykomorowej zalicza się szybszą i bardziej kompletną redukcję zarówno zwężenia w LVOT (w warunkach spoczynkowych oraz podczas prowokacji), jak i towarzyszącej niedomykalności zastawki mitralnej. Obserwuje się także mniejszą częstość występowania całkowitego bloku serca wymagającego wszczęcia stymulatora serca, a także udowodnioną długookresową (> 20 lat) skuteczność zabiegu; podobne dane dotyczące alkoholowej ablacji przegrody międzykomorowej nie są obecnie dostępne.

U pacjentki opisaney w niniejszej pracy podczas 4-letniej obserwacji odnotowano satysfakcjonujące wyniki zabiegu, poprawę wydolności fizycznej, zanik gradientu w LVOT oraz zachowaną funkcję lewej komory bez powstania całkowitego bloku serca. Jednak stopień i zakres scienienia przegrody międzykomorowej w dużej mierze zależy od działania medycznego. Analizując problem retrospektywnie, autorzy tego doniesienia prawdopodobnie powinni przyjąć bardziej zachowawczą strategię leczenia i pozostawić więcej czasu na zajście procesu remodelingu przed wykonaniem drugiego zabiegu ablacji.

## Piśmiennictwo

1. Wigle E.D., Rakowski H., Kimball B.P., Williams W.G. Hypertrophic cardiomyopathy: Clinical spectrum and treatment. *Circulation* 1995; 92: 1680.
2. Maron B.J., McKenna W.J., Danielson G.K. i wsp. American College of Cardiology/European Society of Cardiology clinical expert consensus document on hypertrophic cardiomyopathy. A report of the American College of Cardiology Foundation Task Force on Clinical Expert Consensus Documents and the European Society of Cardiology Committee for Practice Guidelines. *J. Am. Coll. Cardiol.* 2003; 42: 1687.
3. Maron M.S., Olivotto I., Betocchi S. i wsp. Effect of left ventricular outflow tract obstruction on clinical outcome in hypertrophic cardiomyopathy. *N. Engl. J. Med.* 2003; 348: 295.
4. Maron M.S., Olivotto I., Zenovich A.G. i wsp. Hypertrophic cardiomyopathy is predominantly disease of left ventricular outflow tract obstruction. *Circulation* 2006; 114: 2232.
5. Morrow A.G., Reitz B.A., Epstein S.E. i wsp. Operative treatment in hypertrophic subaortic stenosis: Techniques, and the results of pre and postoperative assessments in 83 patients. *Circulation* 1975; 52: 88.
6. Beahrs M.M., Tajik A.J., Seward J.B. i wsp. Hypertrophic obstructive cardiomyopathy: Ten to 21-year follow-up after partial septal myectomy. *Am. J. Cardiol.* 1983; 51: 1160.
7. Schulte H.D., Bircks W.H., Loesse B. i wsp. Prognosis of patients with hypertrophic obstructive cardiomyopathy after transaortic myectomy. Late results up to twenty-five years. *J. Thorac. Cardiovasc. Surg.* 1993; 106: 709.
8. Ommen S.R., Maron B.J., Olivotto I. i wsp. Long-term effects of surgical septal myectomy on survival in patients with obstructive hypertrophic cardiomyopathy. *J. Am. Coll. Cardiol.* 2005; 46: 470.
9. Flores-Ramirez R., Lakkis N.M., Middleton K.J. i wsp. Echocardiographic insights into the mechanisms of relief of left ventricular outflow tract obstruction after nonsurgical septal reduction therapy in patients with hypertrophic obstructive cardiomyopathy. *J. Am. Coll. Cardiol.* 2001; 37: 208.
10. Kuhn H., Gietzen F.H., Schafers M. i wsp. Changes in the left ventricular outflow tract after transcatheter ablation of septal hypertrophy (TASH) for hypertrophic obstructive cardiomyopathy as assessed by transoesophageal echocardiography and by measuring myocardial glucose utilization and perfusion. *Eur. Heart J.* 1999; 20: 1808.
11. Mazur W., Nagueh S.F., Lakkis N.M. i wsp. Regression of left ventricular hypertrophy after nonsurgical septal reduction therapy for hypertrophic obstructive cardiomyopathy. *Circulation* 2001; 103: 1492.
12. van Dockum W.G., Beek A.M., ten Cate F.J. i wsp. Early onset and progression of left ventricular remodeling after alcohol septal ablation in hypertrophic obstructive cardiomyopathy. *Circulation* 2005; 111: 2503.
13. Faber L., Seggewiss H., Gleichmann U. Percutaneous transluminal septal myocardial ablation in hypertrophic obstructive cardiomyopathy: Results with respect to intraprocedural myocardial contrast echocardiography. *Circulation* 1998; 98: 2415.
14. Yoerger D.M., Picard M.H., Palacios I.F. i wsp. Time course of pressure gradient response after first alcohol septal ablation for obstructive hypertrophic cardiomyopathy. *Am. J. Cardiol.* 2006; 97: 1511.
15. Chang S.M., Nagueh S.F., Spencer W.H., Lakkis N.M. Complete heart block: determinants and clinical impact in patients with hypertrophic obstructive cardiomyopathy undergoing nonsurgical septal reduction therapy. *J. Am. Coll. Cardiol.* 2003; 42: 296.
16. Chen A.A., Palacios I.F., Mela T. i wsp. Acute predictors of subacute complete heart block after alcohol septal ablation for obstructive hypertrophic cardiomyopathy. *Am. J. Cardiol.* 2006; 97: 264.
17. Nagueh S.F., Ommen S.R., Lakkis N.M. i wsp. Comparison of ethanol septal reduction therapy with surgical myectomy for the treatment of hypertrophic obstructive cardiomyopathy. *J. Am. Coll. Cardiol.* 2001; 38: 1701.
18. Valeti U.S., Nishimura R.A., Holmes D.R. i wsp. Comparison of surgical septal myectomy and alcohol septal ablation with cardiac magnetic resonance imaging in patients with hypertrophic obstructive cardiomyopathy. *J. Am. Coll. Cardiol.* 2007; 49: 350–357.