

# Czynność i hemodynamika prawej połowy serca w nadciśnieniu płucnym

A.R. Hemnes<sup>1</sup> i H.C. Champion<sup>2</sup>

<sup>1</sup>Division of Allergy, Pulmonary and Critical Care Medicine,  
 Vanderbilt University School of Medicine, Nashville, Tennessee, USA

<sup>2</sup>Division of Cardiology, Johns Hopkins University School of Medicine, Baltimore, MD, USA

Przedrukowano za zgodą z: *International Journal of Clinical Practice* 2008; 62 (supl. 160): 11–19

## Streszczenie

Głównym wyzwaniem w leczeniu pacjentów z zaawansowanym tętniczym nadciśnieniem płucnym (PAH) jest dysfunkcja prawej komory (RV), która wiąże się z występowaniem prawokomorowej niewydolności serca. Przeżywalność w tej chorobie ściśle wiąże się z czynnością prawej połowy serca, której ocena budzi rosnące zainteresowanie. Choć echokardiografia i rezonans magnetyczny serca (CMR) zwiększyły możliwości obrazowania RV, głównym sposobem oceny czynności prawej połowy serca pozostaje jego inwazyjne cewnikowanie. Wykazano, że kilka obecnie dostępnych sposobów leczenia PAH wpływa na RV, a nie tylko na naczynia płucne, natomiast w przyszłości metody terapeutyczne mające na celu optymalizację czynności RV mogą pozwolić na poprawę rokowania w tej trudnej do leczenia chorobie. Nowe kierunki oceny RV i krążenia małego, w tym pomiar impedancji naczyń płucnych, oraz powszechniejsza dostępność CMR mogą się przyczynić do rozwoju wiedzy na temat prawej połowy serca — dotychczas słabo zbadanej, ale niezwykle ważnej. (Folia Cardiologica Excerpta 2008; 3: 527–537)

**Słowa kluczowe:** tętnicze nadciśnienie płucne, dysfunkcja prawej komory, rezonans magnetyczny serca, echokardiografia

## Kryteria artykułu

Informacje uzyskano ze wszystkich publikacji dostępnych w bazie danych *Medline*, które odnoszą się do fizjologii i patofizjologii prawej komory.

Mimo że echokardiografia i rezonans magnetyczny serca zwiększyły możliwości obrazowania prawej komory, głównym sposobem oceny czynności prawej połowy serca pozostaje jego inwazyjne cewnikowanie.

## Komunikat kliniczny

Czynność prawej połowy serca ściśle wiąże się z przeżywalnością w nadciśnieniu płucnym.

## Wstęp

Chociaż nadciśnienie płucne definiuje się na podstawie ciśnienia w tętnicy płucnej, w zaawanso-

**Adres do korespondencji:** Hunter C. Champion, MD, PhD, Division of Cardiology, Department of Medicine, Johns Hopkins Medical Institutions, 720 Rutland Avenue, Ross #850, Baltimore, MD 21205 2109, USA, tel. 410 502 0018; faks 410 502 2557; e-mail: hcc@jhmi.edu

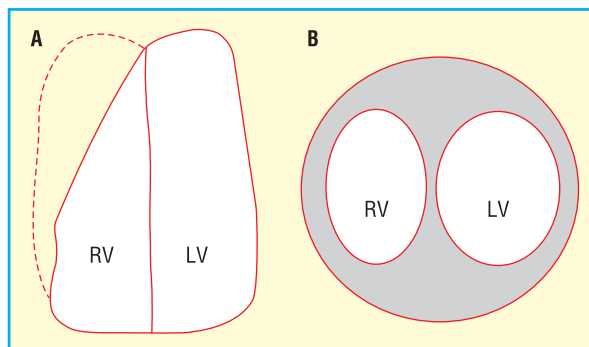
Tłumaczenie: Dr med. Piotr Jędrusik

Blackwell Publishing Ltd. nie odpowiada za poprawność tłumaczenia.

wanych stadiach charakteryzuje się ono niewydolnością prawokomorową. Do najważniejszych wskaźników predykcyjnych umieralności z powodu tętniczego nadciśnienia płucnego (PAH, *pulmonary arterial hypertension*) należą ciśnienie w prawym przedsionku oraz pojemność minutowa [1], a nie tylko samo ciśnienie w tętnicy płucnej. Ponadto kilka leków stosowanych powszechnie w leczeniu PAH może wpływać nie tylko na naczynia płucne, ale również na prawą komorę (RV, *right ventricle*) [2–4]. Krążeniu płucnemu i podstawowym mechanizmom leżącym u podłoża dysfunkcji tętnic płucnych w przebiegu PAH poświęcono wiele uwagi, natomiast niewiele wiadomo na temat samej RV w stanach zdrowia i choroby [5, 6]. W niniejszej pracy dokonano przeglądu prawidłowej i nieprawidłowej budowy RV oraz jej czynności w PAH, metod oceny funkcji RV, w tym parametrów hemodynamicznych, a także sposobów i zasad monitorowania czynności RV w tej chorobie.

### Prawidłowa prawa komora

Prawą komorę serca długo traktowano jako strukturę, której celem jest jedynie zapewnienie dopływu krwi do lewej komory (LV, *left ventricle*), ale ostatnio zwrócono uwagę na duże znaczenie RV w prawidłowej czynności serca i płuc. Zrozumienie nieprawidłowości RV wymaga rozważenia prawidłowej budowy oraz unikatowych możliwości tej części serca. Obie komory generują analogiczną pojemność minutową, a więc przepływ jest taki sam zarówno w krążeniu płucnym, jak i w systemowym. Prawa komora charakteryzuje się zdolnością znacznego zwiększenia przepływu bez istotnych zmian morfologicznych i wzrostu obciążenia następczego dzięki rekrutacji naczyń płucnych [7, 8]. Jednak w przeciwieństwie do LV, w której głównym celem skurczu jest wytworzenie wystarczającego ciśnienia, aby była możliwa perfuzja wysokooporowego łożyska naczyniowego krążenia systemowego, w prawidłowych warunkach obciążenie następcze RV jest znacznie mniejsze, ponieważ opór naczyń płucnych wynosi około 1/10 oporu łożyska systemowego [9]. Wyjaśnia to najbardziej oczywistą różnicę między RV a LV — ich wielkości. Wolna ściana RV jest cienką strukturą, w przeciwieństwie do grubszego mięśnia ścian LV (ryc. 1). Ponadto w przeciwieństwie do cylindrycznej lewej komory, RV ma w prawidłowych warunkach kształt półksiężyca. Te różnice anatomiczne powodują, że podatność RV jest znacznie większa. Mimo tych ważnych różnic RV i LV znajdują się w tym samym worku osierdziowym oraz mają wspólną przegrodę między-

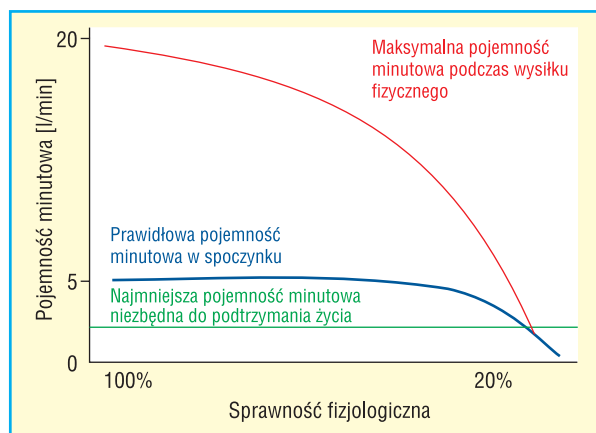


**Rycina 1.** Zależności strukturalne między prawą (RV, *right ventricle*) a lewą komorą (LV, *left ventricle*). Kształt LV i RV w warunkach prawidłowego ciśnienia w RV oraz nadciśnienia płucnego w projekcji w osi długiej (A) oraz w osi krótkiej (B). Na schemacie przedstawiającym obraz w osi długiej ukazano różnicę kształtu dystalnej części RV między warunkami prawidłowego ciśnienia w RV (linia ciągła) a nadciśnieniem płucnym (linia przerywana), która powoduje, że łączny kształt RV bardziej odpowiada tradycyjnym pomiarom sztywności końcowoskurczowej komory (ESS, *end systolic stiffness*) oraz efektywnej elastancji tętnic (EAE, *effective arterial elastance*)

komorową, a więc w odpowiednich warunkach nieprawidłowość dotycząca jednej komory może wpływać na hemodynamikę drugiej.

### Ostre nadciśnienie płucne

Nagły wzrost obciążenia następczego, którego przykładem jest masywna zatorowość płucna, prowadzi do rozstrzeni podatnej RV. W warunkach ostrego przeciążenia ta struktura może wytwarzać maksymalne ciśnienie wynoszące tylko około 40–60 mm Hg [10]. W przypadku dalszego upośledzenia drożności łożyska naczyniowego, czyli zwiększenia obciążenia następczego, RV staje się niewydolna i pojemność minutowa się zmniejsza (ryc. 2) [11]. W czasie początkowego wzrostu obciążenia następczego wzrost objętości końcowoskurczowej RV umożliwia zachowanie pojemności minutowej, zgodnie z prawem Franka-Starlinga. Ponieważ jednak worek osierdziowy i przegroda międzykomorowa są wspólne z LV, istnieją tylko ograniczone możliwości powiększania się RV i prawego przedsionka bez uciśnięcia, odpowiednio, LV i lewego przedsionka. Ostatecznie więc dalszy wzrost objętości jam prawej połowy serca może powodować zmniejszenie napełniania LV [10]. U pacjentów z nadciśnieniem płucnym, u których nie występuje choroba lewej połowy serca, upośledzenie napełniania LV i wynikający z tego wzrost ciśnienia zaklinowania w kapilarach



**Rycina 2.** Zależność między rezerwą pojemności minutowej prawej komory a objawami choroby naczyń płucnych. Przedstawiono zmiany pojemności minutowej w spoczynku (linia ciągła) oraz podczas wysiłku fizycznego (linia przerywana), ukazując niezdolność do wzrostu pojemności minutowej podczas wysiłku, co zmniejsza sprawność fizjologiczną, ostatecznie do wartości niewystarczających do podtrzymania życia. W tętniczym nadciśnieniu płucnym rezerwa sercowa, której odpowiada różnica między linią ciągłą a linią przerywaną, zmniejsza się w miarę progresji choroby i ujawniania się objawów w czasie coraz mniejszej aktywności, co powoduje, że ostatecznie u pacjentów objawy pojawiają się w spoczynku, zanim zostanie osiągnięta najmniejsza pojemność minutowa niezbędna do podtrzymania życia (linia kropkowana). Przewidywano dzięki uprzejmości Johna H. Newmana

płucnych (PCWP, *pulmonary capillary wedge pressure*) są wtórne do uciśnięcia lewego przedsionka przez prawy. Tęgo zjawiska zbyt często nie obserwuje się w praktyce klinicznej, poza oddziałami intensywnej opieki, na których przebywają pacjenci w końcowej fazie niewydolności prawej komory.

### Przewlekłe nadciśnienie płucne

Ze względu na długi okres rozwoju przewlekły wzrost obciążenia RV, który obserwuje się w przebiegu PAH z dowolnej przyczyny, prowadzi do przerosłu tej komory [12]. Z czasem pojawia się dysfunkcja skurczowa i musi nastąpić wzrost obciążenia wstępnego, a także objętości końcoworozkurczowej RV w celu utrzymania pojemności minutowej, zgodnie z prawem Franka-Starlinga [13]. Te strukturalne zmiany RV przyczyniają się do niedomykalności zastawki trójdzielnej wywołanej poszerzeniem jej pierścienia, powodującym niemożność właściwej koaptacji płatków zastawki. Wspólny końcowy szlak tych zmian obejmuje wzrost ciśnień napełniania,

rozwoj dysfunkcji rozkurczowej RV oraz zmniejszenie pojemności minutowej, które charakteryzują niewydolność prawokomorową [14].

Te strukturalne i czynnościowe zmiany w RV ujawniają się w postaci wymiernych różnic podczas cewnikowania prawej połowy serca. Nadciśnienie płucne definiuje się jako średnie ciśnienie w tętnicy płucnej (mPAP, *mean pulmonary artery pressure*) powyżej 25 mm Hg w spoczynku lub ponad 30 mm Hg w czasie wysiłku, a rozpoznanie PAH wymaga dodatkowo stwierdzenia prawidłowego ciśnienia po zamknięciu dystalnego odgałęzienia tętnicy płucnej (*pulmonary artery occlusion pressure*) wynoszącego poniżej 15 mm Hg. Dysfunkcja RV może objawiać się natomiast różnymi symptomami podczas cewnikowania prawej połowy serca. Do charakterystycznych cech dysfunkcji RV należą spadek pojemności minutowej i wskaźnika rzutu serca, które ostatecznie prowadzą do zmniejszenia wysycenia krwi tętniczej tlenem. Ponadto w miarę progresji niewydolności serca wzrasta również ośrodkowe ciśnienie żyłne. Niekiedy, jak opisano wyżej, znaczne przeciążenie objętościowe prawej połowy serca może być przyczyną upośledzenia napełniania lewej komory. W takiej sytuacji zwiększona wartość PCWP jest rzadkim objawem, obserwowanym najczęściej w przypadku ciężkiej niewydolności prawokomorowej. Ten wzrost wartości PCWP należy odróżniać od częstszej przyczyny jego zwiększenia, czyli wady zastawkowej lub dysfunkcji skurczowej bądź rozkurczowej po lewej stronie serca.

### Ocena prawej komory

Ze względu na znaczenie czynności RV jako wskaźnika prognostycznego umieralności u pacjentów z PAH dokładna ocena chorych powinna obejmować analizę pojemności minutowej oraz cech prawokomorowej niewydolności serca. Nie u wszystkich osób z nadciśnieniem płucnym rozwija się niewydolność RV, a niewielkie PAH może nie spowodować dysfunkcji RV. Na przykład, w porównaniu z pacjentami z idiopatycznym PAH, u chorych z zespołem Eisenmengera czynność serca często jest zachowana mimo utrwalonego wzrostu oporu płucnego [15]. Trwają badania mające na celu ustalenie dodatkowych czynników ryzyka niewydolności RV.

Ocena RV u pacjentów z nadciśnieniem płucnym rozpoczyna się od wywiadu i badania przedmiotowego. Objawy podmiotowe, takie jak duszność, omdlenia wysiłkowe i kołatanie serca, często wskazują na zmniejszenie pojemności minutowej, natomiast obrzęki kończyn dolnych i wodobrzusze świadczą o zwiększeniu obciążenia wstępnego

i niewydolności prawokomorowej. Takie objawy, jak *orthopnoe* i napadowa duszność nocna, powinny wzbudzić podejrzenie występowania zwiększonych ciśnień napełniania lewej połowy serca. W badaniu przedmiotowym można wykazać unoszenie skurczowe RV lub cwał prawokomorowy, którym mogą, ale nie muszą towarzyszyć zwiększone ciśnienie żyłne w żyłach szyjnych, wodobrzusze, obrzęki obwodowe oraz objawy zaburzeń perfuzji w krążeniu systemowym, takie jak chłodne kończyny i zmniejszone wypełnienie tętna [16]. W zaawansowanym stadium choroby rozwija się wstrząs kardiogeny.

Chociaż badania radiologiczne klatki piersiowej, w tym tomografia komputerowa oraz zwykłe zdjęcie rentgenowskie, mogą dostarczyć danych na temat wielkości jam prawej połowy serca w połączeniu z wizualizacją tętnic płucnych, żadna z tych metod nie pozwala na czynnościową ocenę RV. W celu potwierdzenia klinicznego podejrzenia dysfunkcji RV wykorzystuje się echokardiografię, a ostatnio również rezonans magnetyczny serca (CMR, *cardiac magnetic resonance*). Obie metody obrazowania są nieinwazyjne, ale każda z nich ma unikatowe cechy, które mogą przesądzać o większej przydatności danej techniki w określonych sytuacjach klinicznych.

### Echokardiografia

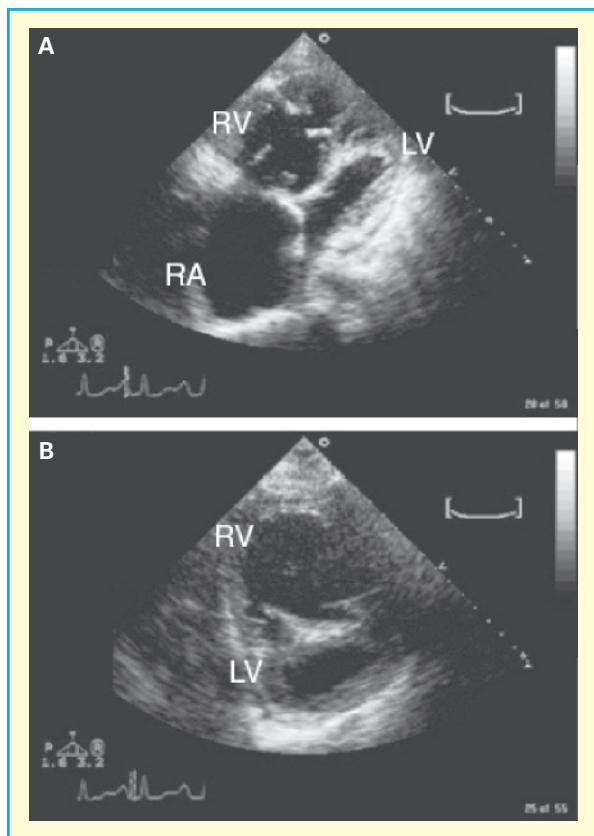
Echokardiografia jest najczęściej wykorzystywaną metodą oceny budowy i czynności RV. W warunkach nadciśnienia płucnego, w badaniu echokardiograficznym często wykazuje się powiększenie prawego przedsionka i RV oraz niedomykalność zastawki trójdzielnej. Falę zwrotną przez zastawkę trójdzielną zwykle wykorzystuje się do oszacowania ciśnienia skurczowego w RV za pomocą równania Bernoulliego. Opracowano również wzory umożliwiające obliczanie mPAP na podstawie ciśnienia skurczowego w RV [17, 18]. Uzyskano jednak sprzeczne dane na temat siły korelacji ciśnienia skurczowego w RV z mPAP mierzonym podczas cewnikowania prawej połowy serca. Gdy wartości ciśnienia w RV i tętnicy płucnej ocenia się na podstawie badania echokardiograficznego, często są one wyższe niż zmierzone bezpośrednio podczas cewnikowania serca. Nie można więc zalecać oceny echokardiograficznej jako metody referencyjnej rozpoznawania nadciśnienia płucnego, ale stanowi ona doskonałe badanie przesiewowe [19–21]. Ponadto nie wykazano, aby nasilenie niedomykalności trójdzielnej lub prędkość fali zwrotnej korelowały z przeżywalnością w podobny sposób jak parametry hemodynamiczne oceniane inwazyjnie [22–24], co można by przewidywać na podstawie

obserwacji klinicznej, iż RV, której czynność jest znacznie upośledzona, nie jest w stanie wytwarzać dużego ciśnienia skurczowego. Tego objawu zaawansowanej choroby nie można odróżnić na podstawie prędkości fali zwrotnej przez zastawkę trójdzielną od niewielkiego nadciśnienia płucnego, gdy do oceny możliwej obecności nadciśnienia płucnego wykorzystuje się tylko wartość ciśnienia skurczowego w RV. Ważnych informacji na temat obciążenia następczego RV może dostarczyć ocena położenia i krzywizny przegrody międzykomorowej, ponieważ w przypadku zwiększonego obciążenia następczego zwykle obserwuje się uginanie przegrody w kierunku LV, w czasie rozkurczu [25].

Ilościowa ocena dysfunkcji i przerostu RV w badaniu echokardiograficznym może być trudna [26] ze względu na czynniki zależne od operatora i różnice okna akustycznego, które określają jakość obrazu. Jeżeli jednak takie objawy występują, mogą one dostarczać ważnych informacji na temat wpływu długotrwałego przeciążenia ciśnieniowego na serce (ryc. 3). Trójwymiarowa echokardiografia pozwala na dokładną ocenę frakcji wyrzutowej RV, a także jej budowy i czynności, ale ta metoda obecnie nie jest powszechnie dostępna [27]. Ostatnio wiele uwagi poświęca się alternatywnym wskaźnikom czynności RV. Wskaźnik Tei jest parametrem łączącym dopplerowskie wskaźniki czynności skurczowej i rozkurczowej RV, który umożliwia ilościową ocenę jej czynności [28]. Ta metoda wymaga jednak wykonywania złożonych obliczeń i na ogół nie jest dostępna w codziennej praktyce klinicznej. Ostatnio wykazano, że przemieszczenie się płaszczyzny pierścienia zastawki trójdzielnej w czasie skurczu (TAPSE, *tricuspid annular plane systolic excursion*), które stanowi wskaźnik frakcji wyrzutowej RV, jest ważnym parametrem prognostycznym w PAH [29]. Pomiaru tego parametru można dokonywać podczas standardowego badania echokardiograficznego w prezentacji w trybie M lub w prezentacji dwuwymiarowej, a więc jest on ogólnie dostępny. Uwzględniając powszechną dostępność echokardiografii w prezentacji w trybie M oraz dwuwymiarowego badania echokardiograficznego, TAPSE może okazać się najbardziej użytecznym wskaźnikiem czynności RV, który jest dostępny największej grupie lekarzy praktyków.

### Rezonans magnetyczny serca

W ciągu ostatnich lat kilka ważnych osiągnięć w zakresie techniki CMR istotnie przyczyniło się do rozwoju badań nad nadciśnieniem płucnym. Zwłaszcza takie techniki, jak bramkowanie EKG oraz eliminowanie wpływu ruchów serca spowodowa-



**Rycina 3.** Obrazy echokardiograficzne prawej komory w tętniczym nadciśnieniu płucnym (**A**). Znaczne powiększenie prawego przedsionka (RA, *right atrium*) i prawej komory (RV, *right ventricle*) z uciśnięciem lewej komory (LV, *left ventricle*); **B**. Widok w przekroju poprzecznym ukazujący powiększenie RV z ugięciem przegrody międzykomorowej, będące przyczyną przybrania przez LV kształtu litery D

wanych czynnością oddechową (*respiratory suppression*), doprowadziły do znacznego zmniejszenia artefaktów obrazowania i umożliwiły obliczenie objętości wyrzutowej oraz dokonywanie pomiarów struktury ścian i czynności RV. Trwają aktywne badania nad zastosowaniem CMR, które niewątpliwie zmienią sposób postrzegania i obrazowania RV w następnej dekadzie. Obecnie jednak niewielka dostępność zarówno tej technologii, jak i niewystarczająca liczba kardiologów wyszkolonych w interpretacji CMR ograniczają możliwości powszechnego wykorzystywania tej bezpiecznej metody obrazowania. Do innych problemów należą klaustrofobia wśród pacjentów [30] oraz obecność implantowanych urządzeń, które mogą wykluczać obrazowanie za pomocą rezonansu magnetycznego. Pompy wykorzystywane do długotrwałego podawania leków stosowanych w leczeniu PAH (np. epopro-

stenolu i treprostenilu) nie pozwalają na wykonywanie rezonansu magnetycznego [31], ale można stosować je z przedłużonymi przewodami, dzięki czemu w wyspecjalizowanych ośrodkach jest możliwe wdrożenie tej metody. Takie działania powinny być jednak podejmowane tylko przez osoby z dużym doświadczeniem w leczeniu nadciśnienia płucnego i stosowaniu pomp infuzyjnych.

Ponieważ CMR umożliwia wizualizację zarówno struktur serca, jak i przepływu, jest szczególnie użyteczny w ocenie w przypadkach podejrzewanej lub rozpoznanej wrodzonej wady serca z podejrzeniem PAH. Badano jednak również inne zastosowania tej metody. Ze względu na problemy z obrazowaniem wolnej ściany RV w badaniu echokardiograficznym wykorzystanie CMR do tego celu budzi duże zainteresowanie. Uzyskano sprzeczne dane na temat wartości masy RV jako wskaźnika predykcyjnego mPAP, a w największej, najnowszej próbie klinicznej stwierdzono jedynie niezbyt silną korelację między masą RV a mPAP [32]. Rezonans magnetyczny serca umożliwia dobrą wizualizację złożonej struktury wsierdzia RV, a w połączeniu z bramkowaniem EKG można obliczać frakcję wyrzutową RV, odejmując objętość końcowoskurczową RV od objętości końcoworozkurczowej. Powtarzalność tych obliczeń między badaniami była jednak kwestionowana, a uzyskana wartość często jest znacznie większa od zmierzonej [33]. Ta rozbieżność między obliczeniami frakcji wyrzutowej i objętości wyrzutowej RV w stosunku do pomiarów inwazyjnych często zależy od różnicy między łączną objętością wyrzutową a efektywną objętością wyrzutową docierającą do krążenia płucnego. W miarę zwiększania się niedomykalności trójdzielnej następuje względny wzrost kurczliwości RV, a większa część objętości wyrzutowej jest wyrzucana do prawego przedsionka. Jest to sytuacja analogiczna do pracy lewej komory w warunkach niedomykalności mitralnej, w których frakcja wyrzutowa lewej komory może być bardzo duża, ale efektywna objętość wyrzutowa, czyli objętość krwi przepływającej przez zastawkę aortalną, jest znacznie zmniejszona, ponieważ dużą część objętości wyrzutowej stanowi wsteczny napływ do lewego przedsionka [34]. Należy wreszcie zauważyć, że pomiary RV za pomocą CMR nie były rutynowo wykorzystywane jako punkty końcowe w próbach klinicznych ani badane jako wskaźniki predykcyjne umieralności w PAH, a ponadto są dostępne jedynie ograniczone dane na temat wpływu farmakoterapii na parametry mierzone w CMR [32, 35, 36].

Zainteresowanie budzą również inne wskaźniki umieralności w PAH, które można oceniać za pomocą CMR, w tym rozszerzalność tętnicy płucnej,

która, jak wykazano, pozwala przewidywać umiERALNOŚĆ w tej chorobie [37]. Za pomocą CMR wykazano włóknienie RV w zespole Eisenmengera, sugerując, że może to być ważny wskaźnik przebudowy i dysfunkcji RV w warunkach zwiększonego ciśnienia w tętnicy płucnej [38]. Podsumowując, koszt i ograniczona dostępność CMR, w połączeniu z niewystarczającymi danymi, które pozwalałyby wykorzystywać parametry mierzone w tym badaniu jako punkty końcowe w próbach klinicznych dotyczących PAH, powodują, że powyższa metoda obrazowania jest ważnym narzędziem badawczym, ale nie można jeszcze zalecać jej rutynowego stosowania w diagnostyce i leczeniu PAH. Dalszy rozwój tej techniki stwarza jednak nadzieję, że w przyszłości będzie ona użyteczna w praktyce klinicznej i może zmniejszyć liczbę badań inwazyjnych, które trzeba wykonać u pacjentów.

### Cewnikowanie prawej połowy serca

Mimo postępu w zakresie technik obrazowania cewnikowanie serca pozostaje metodą referencyjną rozpoznawania nadciśnienia płucnego, oceny ciężkości choroby oraz określania rokowania i odpowiedzi na leczenie. Utrzymywanie się znaczenia tej procedury wynika częściowo z możliwości oceniania za jej pomocą czynności RV. Bezpośrednie pomiary ciśnienia i pośrednie pomiary przepływu powodują, że cewnikowanie prawej połowy serca umożliwia określanie wskaźników prognostycznych, takich jak ciśnienie w prawym przedsionku, pojemność minutowa oraz mPAP [1]. Należy zwłaszcza podkreślić, że wykazano bezpieczeństwo tej metody. W rejestrze amerykańskich Narodowych Instytutów Zdrowia (NIH, *National Institutes of Health*) nie odnotowano żadnych zgonów [1], a w ostatnio przeprowadzonym badaniu stwierdzono, że śmiertelność związana z tą procedurą diagnostyczną wynosiła 0,055% [39]. Cewnikowanie prawej połowy serca umożliwia, po pierwsze, stwierdzenie obecności lub braku nadciśnienia płucnego, po drugie, może pozwolić na określenie etiologii nadciśnienia płucnego, a po trzecie, stwarza możliwość oceny rokowania.

U zdrowych osób mPAP zmienia się jedynie w niewielkim stopniu wraz z wiekiem i na poziomie morza wynosi 9–19 mm Hg [40–42]. Zgodnie z definicją nadciśnienia płucnego, która jest najczęściej wykorzystywana w praktyce klinicznej oraz podczas włączania pacjentów do prób klinicznych, stan ten można rozpoznać, jeżeli mPAP wynosi powyżej 25 mm Hg w spoczynku lub ponad 30 mm Hg w czasie wysiłku fizycznego [16]. Niektórzy klinicyści dzielą dalej nadciśnienie płucne na łagodne (niewielkie)

(mPAP 25–35 mm Hg), umiarkowane (mPAP 35–45 mm Hg) oraz ciężkie (mPAP > 45 mm Hg). Ciężkie nadciśnienie płucne częściej obserwuje się u pacjentów z PAH oraz przewlekłą chorobą zakrzepowo-zatorową niż w przypadku nadciśnienia płucnego związanego z chorobą miąższu płucnego lub żylnego nadciśnienia płucnego [43–45]. W badaniu obejmującym 8 pacjentów z idiopatycznym PAH oraz 10 osób w grupie kontrolnej mPAP u pacjentów z PAH wynosiło  $50 \pm 10$  mm Hg [46]. Choć obserwuje się to rzadziej, zdarzają się również pacjenci z nadciśnieniem płucnym niezaliczanym do klasy I według klasyfikacji Światowej Organizacji Zdrowia (tj. wtórnym do sarkoidozy, przewlekłej obturacyjnej choroby płuc, nieskurczowej niewydolności serca, hipowentylacji spowodowanej otyłością lub połączenia tych stanów), u których mPAP jest większe niż 50 mm Hg. U osób z podwyższonym ciśnieniem w tętnicy płucnej należy więc zawsze przeprowadzić pełną diagnostykę w kierunku przyczyn wtórnego nadciśnienia płucnego, nawet jeżeli wartość mPAP przekracza 50 mm Hg.

Jeśli stwierdzono nadciśnienie płucne, należy ocenić ciśnienie w żyłach płucnych, mierząc PCWP. Tętnicze nadciśnienie płucne definiuje się jako nadciśnienie płucne z PCWP wynoszącym nie więcej niż 15 mm Hg [16, 25]. Ta definicja opiera się na prawidłowej wartości PCWP (i ciśnienia końcoworozkurczowego w LV), wynoszącej mniej niż 8 mm Hg, a także obserwacji, że 2 odchylenia standardowe powyżej prawidłowej wartości PCWP odpowiadają ciśnieniu wynoszącemu około 14 mm Hg [40]. U pacjentów z czynnikami ryzyka nieskurczowej dysfunkcji LV (zaburzenia oddychania podczas snu, nadciśnienie tętnicze w krążeniu systemowym, otyłość, cukrzyca lub nietolerancja glukozy) należy rozważyć, czy nie dochodzi do wzrostu wartości PCWP po podaniu dożylnego bolusa płynów lub w czasie wysiłku fizycznego, wykonując taką próbę prowokacyjną podczas cewnikowania prawej połowy serca, zwłaszcza jeżeli u danego pacjenta PCWP w spoczynku wynosi 8–15 mm Hg. Choć opisywano trudności z pomiarem PCWP u pacjentów z PAH, doświadczonemu lekarzowi niemal zawsze udaje się uzyskać dokładne zamknięcie tętnicy płucnej cewnikiem. Trzeba wreszcie zauważyć, że prawidłowe PCWP nie wyklucza choroby zarostowej żył płucnych (*pulmonary veno-occlusive disease*), która na ogół jest rozpoznaniem klinicznym, chyba że możliwa jest ocena histologiczna tkanki pobranej podczas biopsji lub autopsji. Należy zmierzyć pojemność minutową w celu określenia oporu naczyń płucnych. Wykazano, że w nadciśnieniu płucnym procedura Ficka oraz metoda termodylucji dobrze

korelują jako sposoby pomiaru pojemności minutowej [47] w warunkach spoczynkowych. Zdarzają się jednak przypadki skrajnie nasilonej niedomykalności trójdzielnej, w których pomiar metodą termodylucji będzie powodował zawyżenie rzeczywistej pojemności minutowej, i w takich sytuacjach preferuje się metodę Ficka. Jeżeli pojemność minutowa jest zwiększona, na przykład w marskości wątroby lub w niedokrwistości, opór naczyń płucnych może być prawidłowy, natomiast ciśnienie w tętnicy płucnej jest zwiększone z powodu wzrostu przepływu. Ze względu na to rozróżnienie w rozpoznawaniu PAH zwykle wykorzystuje się wartość progową płucnego oporu naczyniowego wynoszącą 3 j. Wooda [25].

Oprócz wykazania obecności nadciśnienia płucnego i różnicowania między PAH a żylnym nadciśnieniem płucnym cewnikowanie prawej połowy serca może również dostarczyć niezbędnych informacji na temat rokowania u pacjenta. W pierwotnym rejestrze NIH z najgorszym przeżyciem, zwykle poniżej 12 miesięcy, wiązały się: mPAP powyżej 55 mm Hg, ciśnienie w prawym przedsionku ponad 20 mm Hg lub wskaźnik rzutu serca poniżej 2,0 l/min/m<sup>2</sup> [1]. Wykazano również, że silnym wskaźnikiem predykcyjnym niekorzystnego rokowania jest wysycenie tlenem krwi w tętnicy płucnej [48, 49]. Ciśnienie w prawym przedsionku, wskaźnik rzutu serca oraz wysycenie tlenem krwi w tętnicy płucnej są parametrami czynności prawej połowy serca. Te dane jednoznacznie dowodzą, że głównym czynnikiem określającym rokowanie w tej chorobie jest odpowiedź RV na obciążenie następcze. Należy podkreślić, że w zaawansowanym PAH może nawet dojść do spadku mPAP, gdy niewydolna RV nie jest już w stanie wytwarzać odpowiedniej objętości wyrzutowej dla podtrzymania mPAP. Gdy on nastąpi, zawsze zmniejszają się również wskaźnik rzutu serca i wysycenie tlenem krwi w tętnicy płucnej. Te obserwacje podkreślają znaczenie oceny czynności RV, a nie tylko pomiaru mPAP podczas cewnikowania prawej połowy serca.

W trakcie cewnikowania prawej połowy serca można również uzyskać inne ważne informacje. W przypadku podejrzenia wrodzonego przecieku lewo-prawego cewnik wprowadzany do tętnicy płucnej umożliwi pomiary wysycenia krwi tlenem na różnych poziomach, w celu określenia miejsca skokowego wzrostu tego parametru, związanego z obecnością przecieku.

Wreszcie, w ocenie pacjenta z podejrzeniem PAH zasadnicze znaczenie ma analiza po podaniu leku rozszerzającego naczynia. Można w tym celu stosować podawany wziewnie tlenek azotu, a także

dożylnie epoprostenol, adenozyne lub krótko działających antagonistów wapnia [26]. Zasadniczo są preferowane wziewny tlenek azotu i dożylny epoprostenol, ponieważ charakteryzują się one krótkim czasem półtrwania, istotnym w przypadku wystąpienia niepożądanego reakcji na lek. Adenozyne może wpływać na pojemność minutową, utrudniając w ten sposób interpretację odpowiedzi na lek. Obecnie akceptowaną definicją dodatniej reakcji na lek rozszerzający naczynia jest spadek mPAP o co najmniej 10 mm Hg, do wartości mniejszej niż 40 mm Hg, bez zmniejszenia pojemności minutowej [50]. Ponieważ u pacjentów, którzy spełniają te kryteria i mogą być z powodzeniem leczeni antagonistami wapnia, rokowanie jest znacznie lepsze niż w przypadku PAH niereagującego na leki rozszerzające naczynia, dodatkowy element cewnikowania serca w postaci oceny odpowiedzi na lek rozszerzający naczynia jest uzasadniony we wszystkich przypadkach początkowej oceny PAH [50]. Nie ma obecnie danych, które wskazywałyby na to, że inne doustne leki rozszerzające naczynia są gorsze od antagonistów wapnia u pacjentów z dodatnią reakcją na próbne podanie leku naczyniorozkurczowego.

### **Leczenie ukierunkowane na prawą komorę**

Głównym celem większości obecnie dostępnych metod farmakoterapii nadciśnienia płucnego jest uzyskanie korzystnych zmian w naczyniach płucnych, które prowadzą do zmniejszenia ich napięcia lub przebudowy. Prawa komora, której budowa i czynność niewątpliwie wpływają na przeżywalność, nie jest celem farmakoterapii. Mimo to niektóre leki stosowane rutynowo w leczeniu nadciśnienia płucnego wpływają również na RV, a działania te (przynajmniej częściowo) mogą zapewniać korzyści z leczenia. Warto podkreślić, iż wykazano, że dożylnie podawanie epoprostenolu poprawia funkcję RV [2, 51]. Również bosentan, doustny antagonist receptoru endoteliny, poprawia czynność skurczową RV oraz czynność rozkurczową LV u pacjentów z PAH [3]. Wykazano też, że sildenafil, inhibitor fosfodiesterazy typu 5, zmniejsza masę RV i zwiększa wskaźnik rzutu serca u pacjentów z PAH [52]. Obserwację tę potwierdza również coraz więcej danych z badań podstawowych [4, 53–55]. Ponadto antagoniści wapnia poprawiają wskaźnik rzutu serca u pacjentów, u których obserwuje się długotrwałą odpowiedź na te leki [50]. W związku z prawem Franka-Starlinga poprawę można również uzyskać, wywołując po prostu diurezę w warunkach znacznego przeciążenia objętościowego RV.

W schyłkowym stadium choroby może występować wysięk do worka osierdziowego, który wiąże się z niekorzystnym rokowaniem. Opisywano przypadki dużej, hemodynamicznie istotnej ilości płynu, a drenaż tych wysięków wiązał się z dużą śmiertelnością. Jak wspomniano wcześniej, prosta diureza może optymalizować czynność RV i ograniczać uciśnienie LV bez narażania pacjenta na nadmierne ryzyko [56]. Wreszcie, wykazano, że chirurgiczne leczenie niewydolności RV, w tym trombendarterektomia płucna i transplantacja płuca, poprawia czynność serca i może wyeliminować niedomykalność trójdzielną [57–60].

Pewne zainteresowanie budzi stosowanie leków inotropowych w celu poprawy czynności RV w zaawansowanym PAH. Uzyskano nieliczne dane na temat stosowania tradycyjnych preparatów inotropowych, takich jak dobutamina i dopamina, w leczeniu zaawansowanej prawokomorowej niewydolności serca [61–66]. Wykazano, że doraźnym efektem działania dopaminy u osób z PAH jest zwiększenie pojemności minutowej, bez wzrostu płucnego oporu naczyniowego [65]. Podobne wyniki uzyskano w przypadku dobutaminy [62, 63], chociaż łączna liczba pacjentów, u których opisano wyniki stosowania tych leków, wynosi zaledwie odpowiednio 11 i 28. O ile wiadomo, dotychczas nie publikowano danych na temat długotrwałego wlewu leków inotropowych, chociaż z doświadczenia autorów niniejszej pracy wynika, że dłużej trwający wlew dopaminy może być przydatny jako leczenie pomostowe przed transplantacją serca u pacjentów z niewydolnością prawokomorową oporną na leczenie w przebiegu PAH. Ostatnio na zwierzęcych modelach niewydolności RV oceniano lewosimendan — lek uwrażliwiający komórki na wpływ jonów wapnia, który działa inotropowo. Wykazano, że preparat ten spowodował większą poprawę sprzężenia między RV a tętnicą płucną niż dobutamina, polepszając kurczliwość prawej komory [61, 66]. Chociaż powyższe dane są obiecujące, należy przeprowadzić badania u ludzi, zanim będzie można zalecać stosowanie tego leku.

### Dalsza ocena czynności prawej komory

Mimo znaczenia RV dla przeżywalności w PAH obecnie nie ma żadnych wytycznych dotyczących częstości lub metody kontrolnych ocen po rozpoczęciu leczenia. U pacjentów, u których obserwuje się umiarkowaną lub dobrą odpowiedź na terapię, zaleca się coroczne cewnikowanie prawej połowy serca w celu obiektywnego potwierdzenia tego wrażenia klinicznego oraz ustalenia, czy czynność prawej połowy serca można zoptymalizować poprzez

bardziej intensywne leczenie. Pacjenci słabo odpowiadający na terapię mogą wcześniej wymagać ponownego cewnikowania prawej połowy serca, często w połączeniu z oceną echokardiograficzną. Dotychczas nie wykazano korelacji między poprawą w 6-minutowej próbie marszu a polepszeniem określonych parametrów hemodynamicznych, a więc ten rodzaj próby wysiłkowej nie powinien być jedynym sposobem czynnościowej oceny pacjentów leczonych z powodu tętniczego nadciśnienia płucnego.

### Kierunki na przyszłość

#### Impedancja naczyń płucnych

Oprócz danych statycznych, które uzyskuje się podczas cewnikowania prawej połowy serca, przedmiotem aktywnych badań są również pomiary właściwości pulsacyjnych płucnego łożyska naczyniowego oraz zmiany tych parametrów w przebiegu PAH. Nadciśnienie płucne wpływa zarówno na proksymalne, elastyczne odcinki tętnic płucnych, jak i na dystalną, oporową część łożyska płucnego. Na obciążenie następcze w krążeniu płucnym składa się opór w stosunku do stałej oraz pulsacyjnej składowej przepływu, który można przedstawić w postaci spektrum wejściowej impedancji tętnicy płucnej. Oprócz standardowych parametrów hemodynamicznych w stanie równowagi funkcja ta uwzględnia również dane na temat wpływu odbicia fali tętna i może ułatwić zrozumienie wyznaczników niewydolności RV w przebiegu PAH. Oceniając impedancję naczyń płucnych u pacjentów z PAH, wykazano, że jest ona zwiększona w spoczynku, w porównaniu z grupą kontrolną, a stopień odbicia fali był większy u osób z tętnicznym nadciśnieniem płucnym niż w grupie kontrolnej [46]. Wcześniejsze badania w tej dziedzinie były ograniczone ze względu na trudności w pomiarach chwilowego ciśnienia i przepływu za pomocą cewników z umieszczonym na końcu manometrem o dużej dokładności [46, 67]. Współczesny postęp techniczny spowodował jednak, że obecnie takie cewniki są dostępne, co zwiększyło zainteresowanie tą dziedziną badań. Ostatnio wykazano praktyczne możliwości dokonywania takich pomiarów podczas rutynowego cewnikowania prawej połowy serca. Ponadto stwierdzono, że impedancja może się zmieniać po podaniu standardowych leków stosowanych w terapii PAH [68, 69]. Inni autorzy oceniali impedancję naczyń płucnych w populacji pediatrycznej, stwierdzając, że parametr ten pozwala przewidywać rokowanie lepiej niż płucny opór naczyniowy [70]. Impedancję, a także podatność i opór badano za pomocą technologii rezonansu magnetycznego, wykazując, że te



techniki mogą pozwalać na różnicowanie odmiennych typów nadciśnienia płucnego [71]. Wreszcie, ostatnio wykazano, że jest możliwa ocena impedancji naczyń płucnych na podstawie parametrów echokardiograficznych [68]. Można mieć nadzieję, że badania nad impedancją naczyń płucnych dostarczą ważnych informacji na temat odpowiedzi RV na obciążenie w przebiegu nadciśnienia płucnego, a parametry te będą mieć większą wartość predykcyjną pod względem przewidywania rokowania i odpowiedzi na leczenie niż obecnie stosowane standardowe wskaźniki.

Do innych dziedzin, które stwarzają nadzieję na lepszą ocenę czynności RV w przyszłości, należą analiza pętli ciśnieniowo-objętościowych oraz ocena RV za pomocą pozytonowej tomografii emisyjnej [72–74]. Krzywe zależności między ciśnieniem a objętością od dawna wykorzystuje się w ocenie czynności LV. Ostatnio badano je natomiast jako wskaźnik kurczliwości RV, posługując się klasycznymi pomiarami hemodynamicznymi *in vivo* oraz oceną za pomocą CMR i wykazując praktyczne możliwości stosowania obu tych metod [72]. Może to okazać się ważnym sposobem oceny czynności RV. Na modelach zwierzęcych wykazano, że w dysfunkcji LV następują zmiany wychwytu fluorodeoksyglukozy znakowanej fluorem-18 [73]. Ostatnio przeprowadzono analogiczne badanie dotyczące RV u ludzi, stwierdzając, że wychwyt fluorodeoksyglukozy znakowanej fluorem-18 zwiększa się proporcjonalnie do wielkości obciążenia RV, natomiast można go zmniejszyć, podając eprostenol [74].

### Podsumowanie

Czynność RV jest ważnym czynnikiem wpływającym na umieralność w nadciśnieniu płucnym, a prawdopodobnie również ważnym wyznacznikiem objawów klinicznych i jakości życia. Obecnie najlepszym sposobem oceny czynności RV dostępnym klinicytom jest połączenie echokardiografii i cewnikowania prawej połowy serca. Dotychczas nie ustalono, z jaką częstością należy oceniać czynność RV, ale nie ulega wątpliwości, że nasilanie się lub utrzymywanie objawów podczas długotrwałego leczenia powinny skłaniać lekarzy do ponownej oceny obejmującej badanie echokardiograficzne i cewnikowanie prawej połowy serca. W najbliższej przyszłości ważną rolę w ocenie RV zacznie najprawdopodobniej odgrywać CMR — gdy rozwój technologiczny tej metody zapewni większą liczbę badań dotyczącą tego zagadnienia. W bardziej odległej przyszłości ważnymi narzędziami służącymi

ocenie RV mogą stać się analiza impedancji naczyń płucnych, pętli ciśnieniowo-objętościowych oraz pozytonowa tomografia emisyjna.

### Oświadczenie

A.R. Hemnes otrzymała grant od firmy Actelion oraz honoraria za wykłady od firmy Gilead. H.C. Champion otrzymał fundusze na badania naukowe od firmy Pfizer oraz był bądź jest doradcą lub wykładowcą firm Pfizer, Actelion, Gilead, United Therapeutics, Glaxo-Smith-Kline oraz Novartis.

### Piśmiennictwo

1. D'Alonzo G.E., Barst R.J., Ayres S.M. i wsp. Survival in patients with primary pulmonary hypertension. Results from a national prospective registry. *Ann. Intern. Med.* 1991; 115: 343–349.
2. Kisch-Wedel H., Kemming G., Meisner F. i wsp. The prostaglandins eprostenol and iloprost increase left ventricular contractility *in vivo*. *Intensive Care Med.* 2003; 29: 1574–1583.
3. Galie N., Hinderliter A.L., Torbicki A. i wsp. Effects of the oral endothelin-receptor antagonist bosentan on echocardiographic and doppler measures in patients with pulmonary arterial hypertension. *J. Am. Coll. Cardiol.* 2003; 41: 1380–1386.
4. Hemnes A.R., Zaiman A., Champion H.C. PDE5A inhibition attenuates bleomycin-induced pulmonary fibrosis and pulmonary hypertension through inhibition of ROS Generation and RhoA/Rho kinase Activation. *Am. J. Physiol. Lung Cell Mol. Physiol.* 2007; 294: 24–33.
5. Bristow M.R., Zisman L.S., Lowes B.D. i wsp. The pressure-overloaded right ventricle in pulmonary hypertension. *Chest* 1998; 114 (supl. 1): 101S–106S.
6. Voelkel N.F., Quaife R.A., Leinwand L.A. i wsp. Right ventricular function and failure: report of a National Heart, Lung, and Blood Institute working group on cellular and molecular mechanisms of right heart failure. *Circulation* 2006; 114: 1883–1891.
7. Epstein S.E., Beiser G.D., Stampfer M., Robinson B.F., Braunwald E. Characterization of the circulatory response to maximal upright exercise in normal subjects and patients with heart disease. *Circulation* 1967; 35: 1049–1062.
8. Damato A.N., Galante J.G., Smith W.M. Hemodynamic response to treadmill exercise in normal subjects. *J. Appl. Physiol.* 1966; 21: 959–966.
9. Grossman W.B.E. *Pulmonary hypertension*. Wyd. 3. Saunders, Philadelphia, PA 1988.
10. Molloy W.D., Lee K.Y., Girling L., Schick U., Prewitt R.M. Treatment of shock in a canine model of pulmonary embolism. *Am. Rev. Respir. Dis.* 1984; 130: 870–874.
11. Schulman D.S., Matthay R.A. The right ventricle in pulmonary disease. *Cardiol. Clin.* 1992; 10: 111–135.
12. Dias C.A., Assad R.S., Caneo L.F. i wsp. Reversible pulmonary trunk banding. II. An experimental model for rapid pulmonary ventricular hypertrophy. *J. Thorac. Cardiovasc. Surg.* 2002; 124: 999–1006.
13. Spann J.F. Jr, Covell J.W., Eckberg D.L., Sonnenblick E.H., Ross J. Jr, Braunwald E. Contractile performance of the hypertrophied and chronically failing cat ventricle. *Am. J. Physiol.* 1972; 223: 1150–1157.

14. Chen E.P., Craig D.M., Bittner H.B., Davis R.D., Van Trigt P. Pharmacological strategies for improving diastolic dysfunction in the setting of chronic pulmonary hypertension. *Circulation* 1998; 97: 1606–1612.
15. Hopkins W.E., Ochoa L.L., Richardson G.W., Trulock E.P. Comparison of the hemodynamics and survival of adults with severe primary pulmonary hypertension or Eisenmenger syndrome. *J. Heart Lung Transplant.* 1996; 15 (1 część 1): 100–105.
16. Gaine S.P., Rubin L.J. Primary pulmonary hypertension. *Lancet* 1998; 352: 719–725
17. Syeed R., Reeves J.T., Welsh D., Raeside D., Johnson M.K., Peacock A.J. The relationship between the components of pulmonary artery pressure remains constant under all conditions in both health and disease. *Chest* 2008; 133: 633–639.
18. Chemla D., Castelain V., Humbert M. i wsp. New formula for predicting mean pulmonary artery pressure using systolic pulmonary artery pressure. *Chest* 2004; 126: 1313–1317.
19. Denton C.P., Cales J.B., Phillips G.D., Wells A.U., Black C.M., Bois R.M. Comparison of Doppler echocardiography and right heart catheterization to assess pulmonary hypertension in systemic sclerosis. *Br. J. Rheumatol.* 1997; 36: 239–243.
20. Hinderliter A.L., Willis P.Wt., Barst R.J. i wsp. Effects of long-term infusion of prostacyclin (epoprostenol) on echocardiographic measures of right ventricular structure and function in primary pulmonary hypertension. Primary Pulmonary Hypertension Study Group. *Circulation* 1997; 95: 1479–1486.
21. Berger M., Haimowitz A., Van Tosh A., Berdoff R.L., Goldberg E. Quantitative assessment of pulmonary hypertension in patients with tricuspid regurgitation using continuous wave Doppler ultrasound. *J. Am. Coll. Cardiol.* 1985; 6: 359–365.
22. Raymond R.J., Hinderliter A.L., Willis P.W. i wsp. Echocardiographic predictors of adverse outcomes in primary pulmonary hypertension. *J. Am. Coll. Cardiol.* 2002; 39: 1214–1219.
23. Bustamante-Labarta M., Perrone S., De La Fuente R.L. i wsp. Right atrial size and tricuspid regurgitation severity predict mortality or transplantation in primary pulmonary hypertension. *J. Am. Soc. Echocardiogr.* 2002; 15 (10 Pt 2): 1160–1164.
24. Yeo T.C., Dujardin K.S., Tei C., Mahoney D.W., McGoon M.D., Seward J.B. Value of a Doppler-derived index combining systolic and diastolic time intervals in predicting outcome in primary pulmonary hypertension. *Am. J. Cardiol.* 1998; 81: 1157–1161.
25. Barst R.J., McGoon M., Torbicki A. i wsp. Diagnosis and differential assessment of pulmonary arterial hypertension. *J. Am. Coll. Cardiol.* 2004; 43 (12 supl. S): 40S–47S.
26. Rich S. Pulmonary hypertension. W: Braunwald E. red. Libby: Braunwald's heart disease: A textbook of cardiovascular medicine. Wyd. 8. Saunders Elsevier, Philadelphia, PA 2007; 1883–1913.
27. Apfel H.D., Shen Z., Gopal A.S. i wsp. Quantitative three dimensional echocardiography in patients with pulmonary hypertension and compressed left ventricles: comparison with cross sectional echocardiography and magnetic resonance imaging. *Heart* 1996; 76: 350–354.
28. Tei C., Dujardin K.S., Hodge D.O. i wsp. Doppler echocardiographic index for assessment of global right ventricular function. *J. Am. Soc. Echocardiogr.* 1996; 9: 838–847.
29. Forfia P.R., Fisher M.R., Mathai S.C. i wsp. Tricuspid annular displacement predicts survival in pulmonary hypertension. *Am. J. Respir. Crit. Care Med.* 2006; 174: 1034–1041.
30. Kuijpers D., Janssen C.H., van Dijkman P.R., Oudkerk M. Dobutamine stress MRI. Part I. Safety and feasibility of dobutamine cardiovascular magnetic resonance in patients suspected of myocardial ischemia. *Eur. Radiol.* 2004; 14: 1823–1828.
31. McLure L.E., Peacock A.J. Imaging of the heart in pulmonary hypertension. *Int. J. Clin. Pract. Supl.* 2007; 156: 15–26.
32. Roeleveld R.J., Marcus J.T., Boonstra A. i wsp. A comparison of noninvasive MRI-based methods of estimating pulmonary artery pressure in pulmonary hypertension. *J. Magn. Reson. Imaging* 2005; 22: 67–72.
33. Grothues F., Moon J.C., Bellenger N.G., Smith G.S., Klein H.U., Pennell D.J. Interstudy reproducibility of right ventricular volumes, function, and mass with cardiovascular magnetic resonance. *Am. Heart J.* 2004; 147: 218–223.
34. Pennell D. Cardiovascular magnetic resonance. W: Braunwald E. red. Libby: Braunwald's heart disease. Wyd. 8. Saunders, Philadelphia, PA 2008; 393–412.
35. Gan C.T., Holverda S., Marcus J.T. i wsp. Right ventricular diastolic dysfunction and the acute effects of sildenafil in pulmonary hypertension patients. *Chest* 2007; 132: 11–17.
36. Allanore Y., Meune C., Vignaux O., Weber S., Legmann P., Kahan A. Bosentan increases myocardial perfusion and function in systemic sclerosis: A magnetic resonance imaging and tissue-Doppler echography study. *J. Rheumatol.* 2006; 33: 2464–2469.
37. Gan C.T., Lankhaar J.W., Westerhof N. i wsp. Noninvasively assessed pulmonary artery stiffness predicts mortality in pulmonary arterial hypertension. *Chest* 2007; 132: 1906–1912.
38. Hartke L.P., Gilkeson R.C., O'Riordan M.A., Siwik E.S. Evaluation of right ventricular fibrosis in adult congenital heart disease using gadolinium-enhanced magnetic resonance imaging: initial experience in patients with right ventricular loading conditions. *Congenit. Heart Dis.* 2006; 1: 192–201.
39. Hoepfer M.M., Lee S.H., Voswinckel R. i wsp. Complications of right heart catheterization procedures in patients with pulmonary hypertension in experienced centers. *J. Am. Coll. Cardiol.* 2006; 48: 2546–2552.
40. Davidson C. Cardiac catheterization. W: Libby P. red. Libby: Braunwald's heart disease: A textbook of cardiovascular medicine. Wyd. 8. Saunders Elsevier, Philadelphia, PA 2008; 439–462.
41. Tartulier M., Bourret M., Deyrieux F. Pulmonary arterial pressures in normal subjects. Effects of age and muscular exercise. *Bull. Physiopathol. Respir. (Nancy)* 1972; 8: 1295–1321.
42. Ehrsam R.E., Perruchoud A., Oberholzer M., Burkart F., Herzog H. Influence of age on pulmonary haemodynamics at rest and during supine exercise. *Clin. Sci. (Londyn)* 1983; 65: 653–660.
43. Moraes D., Loscalzo J. Pulmonary hypertension: newer concepts in diagnosis and management. *Clin. Cardiol.* 1997; 20: 676–682.
44. Rich S., Dantzker D.R., Ayres S.M. i wsp. Primary pulmonary hypertension. A national prospective study. *Ann. Intern. Med.* 1987; 107: 216–223.
45. Rubin L.J. Primary pulmonary hypertension. *N. Engl. J. Med.* 1997; 336: 111–117.
46. Laskey W.K., Ferrari V.A., Palevsky H.I., Kussmaul W.G. Pulmonary artery hemodynamics in primary pulmonary hypertension. *J. Am. Coll. Cardiol.* 1993; 21: 406–412.
47. Hoepfer M.M., Maier R., Tongers J. i wsp. Determination of cardiac output by the Fick method, thermodilution, and acetylene rebreathing in pulmonary hypertension. *Am. J. Respir. Crit. Care Med.* 1999; 160: 535–541.
48. Arias-Loza P.A., Hu K., Dienesch C. i wsp. Both estrogen receptor subtypes, alpha and beta, attenuate cardiovascular remodeling in aldosterone salt-treated rats. *Hypertension* 2007; 50: 432–438.

49. Sandoval J., Bauerle O., Palomar A. i wsp. Survival in primary pulmonary hypertension. Validation of a prognostic equation. *Circulation* 1994; 89: 1733–1744.
50. Sitbon O., Humbert M., Jais X. i wsp. Long-term response to calcium channel blockers in idiopathic pulmonary arterial hypertension. *Circulation* 2005; 111: 3105–3111.
51. Montalescot G., Drobinski G., Meurin P. i wsp. Effects of prostacyclin on the pulmonary vascular tone and cardiac contractility of patients with pulmonary hypertension secondary to end-stage heart failure. *Am. J. Cardiol.* 1998; 82: 749–755.
52. Wilkins M.R., Paul G.A., Strange J.W. i wsp. Sildenafil versus Endothelin Receptor Antagonist for Pulmonary Hypertension (SERAPH) study. *Am. J. Respir. Crit. Care Med.* 2005; 171: 1292–1297.
53. Takimoto E., Belardi D., Tocchetti C.G. i wsp. Compartmentalization of cardiac beta-adrenergic inotropy modulation by phosphodiesterase type 5. *Circulation* 2007; 115: 2159–2167.
54. Takimoto E., Champion H.C., Li M. i wsp. Chronic inhibition of cyclic GMP phosphodiesterase 5A prevents and reverses cardiac hypertrophy. *Nat. Med.* 2005; 11: 214–222.
55. Nagendran J., Archer S.L., Soliman D. i wsp. Phosphodiesterase type 5 is highly expressed in the hypertrophied human right ventricle, and acute inhibition of phosphodiesterase type 5 improves contractility. *Circulation* 2007; 116: 238–248.
56. Hemnes A. Poor outcomes associated with drainage of pericardial effusions in patients with pulmonary arterial hypertension. *South Med. J.* 2008; 101: 490–494.
57. Schulman L.L., Leibowitz D.W., Anandarangam T. i wsp. Variability of right ventricular functional recovery after lung transplantation. *Transplantation* 1996; 62: 622–625.
58. Kasimir M.T., Seebacher G., Jaksch P. i wsp. Reverse cardiac remodelling in patients with primary pulmonary hypertension after isolated lung transplantation. *Eur. J. Cardiothorac. Surg.* 2004; 26: 776–781.
59. D'Armini A.M., Zanotti G., Ghio S. i wsp. Reverse right ventricular remodeling after pulmonary endarterectomy. *J. Thorac. Cardiovasc. Surg.* 2007; 133: 162–168.
60. Reesink H.J., Marcus J.T., Tulevski I.I. i wsp. Reverse right ventricular remodeling after pulmonary endarterectomy in patients with chronic thromboembolic pulmonary hypertension: Utility of magnetic resonance imaging to demonstrate restoration of the right ventricle. *J. Thorac. Cardiovasc. Surg.* 2007; 133: 58–64.
61. Kerbaul F., Rondelet B., Demester J.P. i wsp. Effects of levosimendan versus dobutamine on pressure load-induced right ventricular failure. *Crit. Care Med.* 2006; 34: 2814–2819.
62. Kerbaul F., Rondelet B., Motte S. i wsp. Effects of norepinephrine and dobutamine on pressure load-induced right ventricular failure. *Crit. Care Med.* 2004; 32: 1035–1040.
63. Vizza C.D., Rocca G.D., Roma A.D. i wsp. Acute hemodynamic effects of inhaled nitric oxide, dobutamine and a combination of the two in patients with mild to moderate secondary pulmonary hypertension. *Crit. Care* 2001; 5: 355–361.
64. Zamanian R.T., Haddad F., Doyle R.L., Weinacker A.B. Management strategies for patients with pulmonary hypertension in the intensive care unit. *Crit. Care Med.* 2007; 35: 2037–2050.
65. Holloway E.L., Polumbo R.A., Harrison D.C. Acute circulatory effects of dopamine in patients with pulmonary hypertension. *Br. Heart J.* 1975; 37: 482–485.
66. Missant C., Rex S., Segers P., Wouters P.F. Levosimendan improves right ventriculo-vascular coupling in a porcine model of right ventricular dysfunction. *Crit. Care Med.* 2007; 35: 707–715.
67. Haneda T., Nakajima T., Shirato K., Onodera S., Takishima T. Effects of oxygen breathing on pulmonary vascular input impedance in patients with pulmonary hypertension. *Chest* 1983; 83: 520–527.
68. Huez S., Brimiouille S., Naeije R., Vachiery J.L. Feasibility of routine pulmonary arterial impedance measurements in pulmonary hypertension. *Chest* 2004; 125: 2121–2128.
69. Lankhaar J.W., Westerhof N., Faes T.J. i wsp. Pulmonary vascular resistance and compliance stay inversely related during treatment of pulmonary hypertension. *Eur. Heart J.* 2008 (publikacja elektroniczna przed drukiem).
70. Hunter K.S., Lee P.F., Lanning C.J. i wsp. Pulmonary vascular input impedance is a combined measure of pulmonary vascular resistance and stiffness and predicts clinical outcomes better than pulmonary vascular resistance alone in pediatric patients with pulmonary hypertension. *Am. Heart J.* 2008; 155: 166–174.
71. Lankhaar J.W., Westerhof N., Faes T.J. i wsp. Quantification of right ventricular afterload in patients with and without pulmonary hypertension. *Am. J. Physiol. Heart Circ. Physiol.* 2006; 291: H1731–H1737.
72. Kuehne T., Yilmaz S., Steendijk P. i wsp. Magnetic resonance imaging analysis of right ventricular pressure-volume loops: In vivo validation and clinical application in patients with pulmonary hypertension. *Circulation* 2004; 110: 2010–2016.
73. Kagaya Y., Kanno Y., Takeyama D. i wsp. Effects of long-term pressure overload on regional myocardial glucose and free fatty acid uptake in rats. A quantitative autoradiographic study. *Circulation* 1990; 81: 1353–1361.
74. Oikawa M., Kagaya Y., Otani H. i wsp. Increased [18F] fluorodeoxyglucose accumulation in right ventricular free wall in patients with pulmonary hypertension and the effect of epoprostenol. *J. Am. Coll. Cardiol.* 2005; 45: 1849–1855.