

# Skrzeplina na płatkach zastawki mitralnej, incydenty zatorowe, zwężenie tętnicy szyjnej oraz przetrwały otwór owalny

Shi-Min Yuan, Amihay Shinfeld i Ehud Raanani

Department of Cardiac and Thoracic Surgery, The Chaim Sheba Medical Center, Tel Hashomer, Izrael

Przedrukowano za zgodą z: *Cardiology Journal* 2008; 15, 5: 467–470

## Streszczenie

Obecność przetrwałego otworu owalnego wiąże się z większą częstością występowania mózgowych i systemowych incydentów zatorowych. W niniejszej pracy przedstawiono przypadek 53-letniego pacjenta z potwierdzoną w badaniu echokardiograficznym skrzepliną na płatkach zastawki mitralnej oraz przetrwałym otworem owalnym, a także z rozpoznaniem zwężeniem tętnicy szyjnej. U chorego zaobserwowano incydenty zatorowe pod postacią przemijających ataków niedokrwiennych mózgu, zamknięcia tętnicy siatkówki oraz zawału niedokrwiennego lewej nerki. Chirurgiczne usunięcie skrzepliny z zastawki mitralnej połączone z jednoczesnym zabiegiem pomostowania wieńcowego wykonano techniką krążenia pozaustrojowego. Autorzy niniejszego opracowania uważają, że jest to jedyny potwierdzony przypadek kliniczny współistnienia skrzepliny w obrębie aparatu zastawki mitralnej oraz przetrwałego otworu owalnego. W związku ze swoim wysokim potencjałem zatorowym współistniejący przetrwały otwór owalny powinien zostać zamknięty podczas wykonywania zabiegów kardiochirurgicznych z jakiegokolwiek innej przyczyny. Niezależnie od powyższych przypadków sama obecność przetrwałego otworu owalnego u pacjentów wysokiego ryzyka również stanowi wskazanie do postępowania interwencyjnego. (Folia Cardiologica Excerpta 2009; 4, 1: 31–35)

**Słowa kluczowe:** zwężenie tętnicy szyjnej, incydenty zatorowe, zawał niedokrwienny nerki, skrzeplina zastawki mitralnej, przetrwały otwór owalny, zamknięcie tętnicy siatkówki, przemijające ataki niedokrwienne mózgu

## Wstęp

Przetrwały otwór owalny jest nieistotnym hemodynamicznie połączeniem międzyprzedsionkowym, wykrywanym u 20–35% osób podczas autopcji oraz u około 10–26% osób żywych, za pomocą kontrastowej echokardiografii przezprzełykowej [1].

Wielokierunkowe przetworniki głowic stosowanych podczas przezprzełykowego badania echokardiograficznego pozwalają na bezpośrednią wizualizację separacji przegrody pierwotnej i przegrody wtórnej [1]. Wyniki badań udowodniły, że możliwy jest związek między przetrwałym otworem owalnym a większą częstością występowania mózgowych (w obrębie

**Adres do korespondencji:** Shi-Min Yuan, Department of Cardiac and Thoracic Surgery, The Chaim Sheba Medical Center, Tel Hashomer 52621, Izrael, tel. 972 3 5302710, faks 972 3 5302410; e-mail: shi\_min\_yuan@yahoo.com

Tłumaczenie: Lek. Łukasz Gawiński

ośrodkowego układu nerwowego) i obwodowych incydentów niedokrwiennych [2]. U pacjentów z przebyłym udarem niedokrwiennym mózgu notuje się większą częstość przetrwałego otworu owalnego [3]. W niniejszej pracy opisano przypadek chorego, u którego przetrwały otwór owalny stanowił przyczynę incydentów zatorowych oraz formowania się skrzepliny w obrębie zastawki mitralnej.

### Opis przypadku

W niniejszej pracy opisano przypadek 53-letniego mężczyzny uskarżającego się od 2 tygodni na objawy lewostronnego lumbago ze zdiagnozowanym wcześniej w lokalnym szpitalu (17 XII 2007 r.) zawałem niedokrwiennym lewej nerki. Chory nie gorączkował. W badaniu echokardiograficznym, które stanowiło część badań przesiewowych mających na celu odnalezienie źródła materiału zatorowego w obrębie mięśnia sercowego, uwidoczniło umiarkowanego rozmiaru (13 mm średnicy) vegetację przytwierdzoną do tylnego płątka zastawki mitralnej, a także przeciek z prawej do lewej strony na poziomie przedsionków wykryty za pomocą techniki dopplerowskiej z zastosowaniem kontrastu pod postacią wstrząśniętej soli fizjologicznej. Całość sugerowała śluzaka zastawki mitralnej i przetrwały otwór owalny. Nie potwierdzono obecności skrzepliny w obrębie jamy lewego przedsionka czy uszka lewego przedsionka, występowania arytmii pochodzenia przedsionkowego, czynnego infekcyjnego zapalenia wsierdzia lub ogniska miażdżycowego w obrębie łuku aorty. W związku z powyższym chorego jeszcze tego samego dnia przetransportowano do ośrodka, w którym pracują autorzy niniejszej pracy, w celu leczenia chirurgicznego. W wywiadzie dodatkowo stwierdzono: cukrzycę typu 2, nadciśnienie tętnicze, hiperlipidemię i osteoporozę. Około 3 lata temu (koniec kwietnia 2006 r.) chory przeszedł lewostronny przemijający atak niedokrwienny mózgu pod postacią przemijającej lewostronnej utraty wzroku, który powrócił po około kilku godzinach. Pacjenta skierowano wówczas do lokalnego szpitala, gdzie rozpoznano zwężenie tętnicy szyjnej oraz zamknięcie tętnicy środkowej siatkówki. Podczas kolejnego dnia pobytu w szpitalu zwężenie tętnicy szyjnej zaopatrzono stentem.

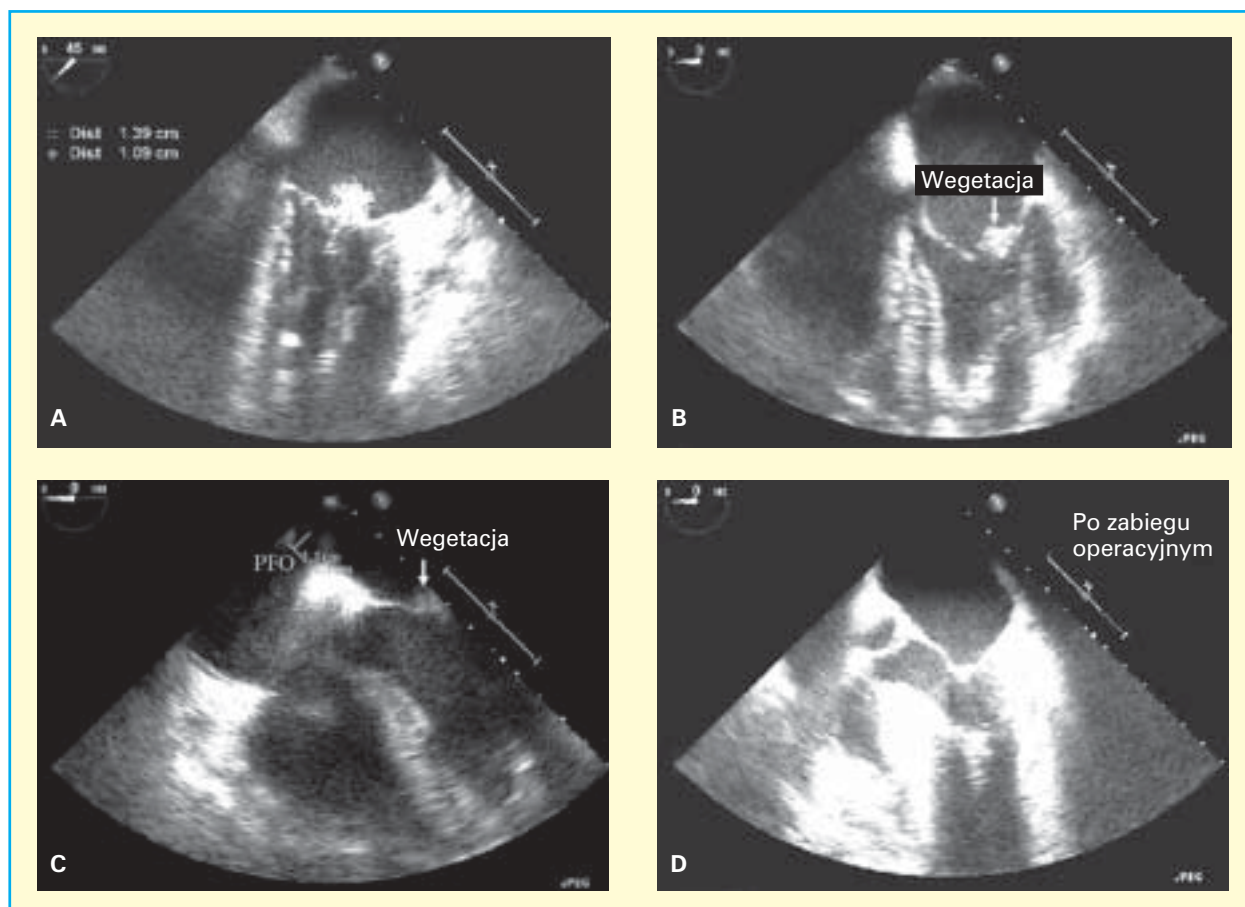
Przy przyjęciu na oddział temperatura ciała chorego wynosiła 37,4°C, częstość akcji serca — 88/min, częstość oddychania — 18/min, a ciśnienie tętnicze — 154/91 mm Hg. Dodatkowo w badaniu fizykalnym był słyszalny skurczowy szmer nad koniuszkiem serca o nasileniu 2/6 stopnia. W badaniach laboratoryjnych wykazano prawidłową liczbę komórek

krwi, a także prawidłowe wartości innych parametrów hematologicznych. Wskaźnik sedymentacji komórek krwi (wskaźnik OB) wynosił 78 mm/h (norma: 0–20 mm/h). W badaniu elektrokardiograficznym nie znaleziono nieprawidłowości. Wynik rutynowego badania koronarograficznego uwidocznił istotne zwężenia tętnicy brzożnej oraz prawej tętnicy wieńcowej.

Zabieg operacyjny przeprowadzono w tym samym dniu, w którym przyjęto chorego na oddział. W śródoperacyjnym przezprzełykowym badaniu echokardiograficznym ujawniono ruchomą, bardzo kruchą i przypominającą swą strukturą watę vegetację o rozmiarach 1,39 × 1,09 cm, zmieniającą formę podczas cyklu pracy mięśnia sercowego, przytwierdzoną do przedsionkowej strony tylnego płątka zastawki mitralnej i wywołującą jej nieistotną niedomykalność. Nie uwidoczniło skrzepliny wewnątrz jamy mięśnia sercowego, wypadania (prolapsu) płatków zastawki mitralnej oraz zwapnień w obrębie jej pierścienia. Zobrazowano drożny otwór owalny o średnicy 1,1 cm z maksymalnym prawostronnym wychyleniem o wielkości 1,1 cm (ryc. 1A–C).

Zabieg operacyjny wykonano w standardowych warunkach krążenia pozaustrojowego. Zabieg pomostowania naczyń wieńcowych przeprowadzono przy zastosowaniu lewej tętnicy piersiowej wewnętrzną izolowaną metodą częściowego szkieletoowania *in situ* doprowadzonej do gałęzi brzożnej oraz przy użyciu pomostu z żyły odpiszczelowej wszytej do prawej tętnicy wieńcowej. Wykonano lewostronną atriotomię z następczym uwidocznieniem ciemnobrązowej, nieprzezroczystej, gęstej, wielozrazikowej i wieloliścistej vegetacji o wymiarach 1,4 × 1,1 × 0,8 cm, o nieśluzakowatej strukturze, mającej swój początek na szerokiej podstawie przedsionkowej powierzchni części P2 płątka zastawki mitralnej w pobliżu krawędzi płątka zastawki aortalnej. Vegetację usunięto bez uszkodzenia płątka zastawki mitralnej. Ostrożna inspekcja jam wewnątrzsercowych nie wykazała dodatkowych mas patologicznych. Prawidłową funkcję zastawki mitralnej (brak niedomykalności) potwierdzono w teście z iniekcją soli fizjologicznej. W polu operacyjnym stwierdzono drożny otwór owalny o średnicy 4 mm, który zamknięto szwem bezpośrednim. W przezprzełykowym badaniu echokardiograficznym wykazano wolny tylny płatek zastawki mitralnej oraz całkowicie zamknięty otwór owalny (ryc. 1D).

Pooperacyjne stężenie kreatyniny w surowicy krwi chorego wynosiło 1,68 mg/dl (23 XII 2007 r.). Pacjent czuł się dobrze, więc wypisano go ze szpitala w 6. dniu po zabiegu. Podczas kontrolnej wizyty



**Rycina 1.** Śródoperacyjne badanie metodą echokardiografii przezprzełykowej. **A.** Ruchoma, bardzo krucha vegetacja o rozmiarach 1,39 × 1,09 cm przytwierdzona do przedstonkowej strony tylnego płątka zastawki mitralnej; **B.** Prolaps vegetacji w kierunku lewej komory podczas rozkurczu; **C.** Drożny otwór owalny (PFO, *patent foramen ovale*) o średnicy 1,1 cm z maksymalnym wychyleniem o wielkości 1,1 cm; **D.** Niezmieniona zastawka mitralna po zabiegu kardiologicznym

po 4 tygodniach stężenie kreatyniny w surowicy krwi pacjenta również było prawidłowe.

Makroskopowo pobrano próbkę z tylnego płątka zastawki mitralnej o wymiarach 1 × 0,8 × 0,8 cm. W badaniu mikroskopowym wykazano obecność fragmentów fibryny oraz małych powierzchni tkanki włókniaokośluzakowatej.

### Dyskusja

Przetrwwały otwór owalny o większej niż 2 mm separacji przegrody pierwotnej i wtórnej uważany jest za duży [4]. Wyniki badań morfologicznych nad przetrwiałym otworem owalnym wykazały, że jego średnia wielkość wynosi około 4 mm (zakres 1–19 mm), co należy uznać za wystarczającą wielkość dla materiału zatorowego, aby mógł się on przedostać do lewej części mięśnia sercowego i ostatecznie spowodować zamknięcie tętnicy mózgowej [2].

Mechanizm powstawania udaru mózgu w populacji osób z przetrwiałym otworem owalnym pozostaje ciągle niejasny. U pacjentów z tym schorzeniem można czasami zaobserwować jedynie niewielki zastój przepływu krwi, z którego podczas arytmii przedsionkowych może w stosunkowo łatwy sposób dojść do powstania wewnątrzprzedsionkowej skrzepliny [5]. Bardziej nasilony prawo-lewy przepływ krwi między przedsionkami oraz większy rozmiar przetrwiałego otworu owalnego zidentyfikowano jako cechę charakterystyczną dla populacji pacjentów, którzy przebyli udar mózgu na tle zatorowości paradoksalnej. Prawo-lewy przeciek międzyprzedsionkowy był wystarczającym (bez konieczności udowadniania zwiększonego ciśnienia w obrębie prawego przedsionka) markerem ryzyka rozwoju incydentu niedokrwiennego mózgu u pacjentów z przetrwiałym otworem owalnym, którzy mogą być bardziej narażeni na powstawanie zatorów

paradoksalnych [2]. W wielośrodkowym, prospektywnym badaniu klinicznym udowodniono, że pacjenci, u których przetrwały otwór owalny ma większy rozmiar, charakteryzują się większym ryzykiem powstania kryptogennego udaru mózgu oraz zakrzepicy żył głębokich [4].

Niezależnie od zespołu fosfolipidowego skrzeplina w obrębie zastawki mitralnej może powstać w przypadku zwapnień płatków zastawki mitralnej, wypadania płatków zastawki mitralnej, migotania przedsionków oraz infekcyjnego zapalenia wsierdza. Zwapnienia w obrębie aparatu zastawki mitralnej mogą stać się miejscem tworzenia się skrzepliny, a to prowadzi do rozwoju udaru niedokrwiennego mózgu [6]. Wypadanie płatka zastawki mitralnej może istotnie wpływać na procesy krzepnięcia, sprzyjając zwiększonemu wytwarzaniu trombiny zamiast systemowej aktywacji płytek krwi [7]. W zakresie patogenezy incydentów zakrzepowo-zatorowych niektórzy autorzy wskazują na istotną rolę nadaktywności koagulacyjnej płytek krwi u pacjentów z niedomykalnością zastawki mitralnej [8].

Hashimoto i wsp. [9] opisali przypadek kliniczny chorego ze skrzepliną o nieznannej etiologii obecnej na zdrowej i nieuszkodzonej zastawce mitralnej. Dla porównania u pacjenta opisanego w niniejszej pracy występował duży przetrwały otwór owalny z towarzyszącymi incydentami zatorowymi w obrębie ośrodkowego układu nerwowego, tętnic siatkówki i nerek, który również był odpowiedzialny za powstanie skrzepliny w obrębie zastawki mitralnej. Tice i wsp. [10] zdefiniowali nici zastawki mitralnej jako cienkie (< 1 mm szerokości), bardzo ruchome, włóknikowate struktury przytwierdzone do przedsiionkowej powierzchni zastawki mitralnej. Wegetacje obserwowane u pacjenta przekraczały swym zasięgiem nici zastawki, co wskazywało na rozpoznanie skrzepliny. Ponadto, w zakresie diagnostyki różnicowej ze śluzakiem za rozpoznaniem skrzepliny przemawiały: echokardiograficzny obraz zmian bez cech typowego dla śluzaka rozmycia obrazu, nieśluzakowata struktura zmiany w badaniu makroskopowym, a ostatecznie włóknikowe masy potwierdzone w badaniu histologicznym.

Materiał zatorowy pochodzenia sercowego jest szczególnie często wskazywany jako źródło udarów niedokrwiennych mózgu w populacji pacjentów młodych. Na podstawie wyników badań określono, że około 11% objawów neurologicznych wiąże się z jednoczesnym współistnieniem wewnątrzsercowych zmian patologicznych, które uważa się za odpowiedzialne za pojawienie się powyższych objawów [11]. Skrzepliny wewnątrzsercowe zazwyczaj

są większe niż 2 cm [12]. Skrzeplina może się cechować większą spoistością niż przylegający do niej mięsień sercowy (w przypadku obserwowanych w tym obszarze w badaniu echokardiograficznym segmentów akinetycznych lub segmentów zmienionych tętniakowato). Wegetacje, guzy lub uwapniane złogi na zastawce mitralnej powinny podlegać dokładnej diagnostyce różnicowej, ponieważ najczęściej stany te przebiegają z podobnymi objawami klinicznymi: podwyższoną temperaturą ciała do gorączki włącznie, utratą masy ciała, zmęczeniem itp., z jednoczesnym wzrostem wskaźnika OB. Zmiany te mogą prowadzić do rozwoju niedomykalności zastawki mitralnej, która będzie wymagała interwencji kardiologicznej. Lokalizacja, rozmiar, miejsce powstania zmiany, kształt i ruchomość patologicznej masy są istotnymi cechami pozwalającymi na określenie natury zmiany [11].

Wielokrotne przemijające ataki niedokrwienne mózgu oraz udar mózgu mogą być objawami guza mięśnia sercowego, z których najczęstszym jest włókniak brodawczakowaty. Większość z tych częstych guzów aparatu zastawkowego wyglądem morfologicznym przypomina morskiego ukwiała z licznymi wypustkami w kształcie brodawkowatych liści [13]. Guzy te najczęściej mają swój początek w środkowej części zastawki, ich średnica jest mniejsza niż 1 cm, mają liczne uszypułowane odnogi cechujące się dużą ruchomością podczas cyklu pracy serca [14]. Śluzak zastawki mitralnej może rozwinąć się na przednim lub tylnym płatkach lub w obrębie pierścienia zastawki mitralnej. Obecność guza może prowadzić do incydentów zatorowych, przemijających incydentów niedokrwiennych mózgu i pełnoobjawowych udarów wywołanych oderwanymi fragmentami guza lub materiałem zakrzepowym powstającym na powierzchni guza zajmującego płatki zastawki mitralnej [15]. Incydenty zatorowe — zagrażające życiu powikłania infekcyjnego zapalenia wsierdza — występują dość często; ich częstość ocenia się na około 26% populacji pacjentów [16, 17]. Zarówno wielkość, jak i ruchomość wegetacji wiąże się z częstością występowania incydentów zatorowych. U chorych z wegetacjami większymi niż 10 mm częstość występowania incydentów zatorowych wynosi 60%. Grupa pacjentów, u których wegetacje są bardzo ruchome i większe niż 15 mm, cechuje się istotnie większym ryzykiem powstania incydentu zatorowego, którego częstość w tej grupie chorych ocenia się na około 83% [18].

Zwężenie tętnicy szyjnej może współistnieć z innymi chorobami naczyń, takimi jak miażdżycza zarówno naczyń wieńcowych, jak i obwodowych,



a także innymi czynnikami ryzyka chorób naczyniowych: nadciśnieniem tętniczym, cukrzycą, hiperlipidemią oraz paleniem tytoniu [19]. U wybranych pacjentów bez objawów, u których wykonano przezskórny zabieg zamknięcia przetrwałego otworu owalnego, w przeprowadzonym równocześnie badaniu angiograficznym naczyń wieńcowych wykazano 29-procentową częstość występowania nieoczekiwanej (na podstawie objawów klinicznych) choroby wieńcowej. Zmiany o zwężeniu większym lub równym 50% wynosiły 9%, zmiany dotyczące tylko 1 naczynia — 5%, 2 naczyń — 2% oraz 3 naczyń — 2% [20]. Rola zwężenia tętnicy szyjnej w patogenezie udaru niedokrwionego mózgu jest znana już od stuleci. Powstanie blaszki miażdżycowej oraz następcze owrzodzenie ściany naczynia z jej uszkodzeniem może stanowić podłoże udaru mózgu [19].

U pacjenta opisywanego w niniejszej pracy przetrwały otwór owalny i/lub zwężenie tętnicy szyjnej może predysponować do rozwoju udaru mózgu oraz systemowych incydentów zatorowych. Jednak nie można jednoznacznie wykluczyć, że udar mózgu był konsekwencją i dalszym etapem rozwoju choroby wieńcowej lub samej tylko skrzepliny zastawki mitralnej. Przetwały otwór owalny i zwężenie tętnicy szyjnej są alternatywnymi stanami patologicznymi odpowiedzialnymi za powstanie skrzepliny. Przetwały otwór owalny uważa się również za prawdopodobny i możliwy czynnik predysponujący do lewostronnych (systemowych) incydentów zatorowych. Niniejsza praca stanowi unikalne doniesienie kliniczne opisujące skrzeplinę na płatkach zastawki mitralnej współistniejącą z przetrwałym otworem owalnym.

W związku ze swoim wysokim potencjałem zatorowym współistniejąca przetrwały otwór owalny powinien zostać zamknięty podczas wykonywania zabiegów kardiochirurgicznych z jakiegokolwiek innej przyczyny. Niezależnie od powyższych przypadków sama obecność przetrwałego otworu owalnego u pacjentów wysokiego ryzyka także stanowi wskazanie do postępowania interwencyjnego. Również zwężenie tętnicy szyjnej powinno zostać zaopatrzone albo za pomocą zabiegu chirurgicznego, albo interwencyjnego zabiegu metodami przezskórnymi.

### Oświadczenie

Autorzy artykułu oświadczają, że nie istnieje żaden konflikt interesów dotyczący niniejszej pracy.

### Piśmiennictwo

1. Saver J.L. Cryptogenic stroke in patients with patent foramen ovale. *Curr. Atheroscler. Rep.* 2007; 9: 319–325.
2. De Castro S., Cartoni D., Fiorelli M. i wsp. Morphological and functional characteristics of patent foramen ovale and their embolic implications. *Stroke* 2000; 31: 2407–2413.
3. Nedelchev K., Arnold M., Wahl A. i wsp. Outcome of patients with cryptogenic stroke and patent foramen ovale. *J. Neurol. Neurosurg. Psych.* 2002; 72: 347–350.
4. Homma S., Sacco R.L., Di Tullio M.R., Sciacca R.R., Mohr J.P.; PFO in Cryptogenic Stroke Study (PICSS) Investigators. Effect of medical treatment in stroke patients with patent foramen ovale: patent foramen ovale in Cryptogenic Stroke Study. *Circulation* 2002; 105: 625–631.
5. Homma S., Sacco R.L. Patent foramen ovale and stroke. *Circulation* 2005; 112: 1063–1072.
6. Stein J.H., Soble J.S. Thrombus associated with mitral valve calcification. A possible mechanism for embolic stroke. *Stroke* 1995; 26: 1697–1699.
7. Jacobs W., Chamoun A., Stouffer G.A. Mitral valve prolapse: A review of the literature. *Am. J. Med. Sci.* 2001; 321: 401–410.
8. Walsh P.N., Kansu T.A., Corbett J.J., Savion P.J., Goldburgh W.P., Schatz N.J. Platelets, thromboembolism and mitral valve prolapse. *Circulation* 1981; 63: 552–559.
9. Hashimoto Y., Furumi K., Tanaka M. i wsp. Mitral valve thrombus attached to the intact mitral valve associated with distal embolism. *Jpn. Circ. J.* 1999; 63: 394–396.
10. Tice F.D., Slivka A.P., Walz E.T., Orsinelli D.A., Pearson A.C. Mitral valve strands in patients with focal cerebral ischemia. *Stroke* 1996; 27: 1183–1186.
11. Donaldson R.M., Emanuel R.W., Earl C.J. The role of two-dimensional echocardiography in the detection of potentially embolic intracardiac masses in patients with cerebral ischaemia. *J. Neurol. Neurosurg. Psych.* 1981; 44: 803–809.
12. Ports T.A., Cogan J., Schiller N.B., Rapaport E. Echocardiography of left ventricular masses. *Circulation* 1978; 58 (3 część 1): 528–536.
13. Colucci V., Alberti A., Bonacina E., Gordini V. Papillary fibroelastoma of the mitral valve. A rare cause of embolic events. *Tex. Heart Inst. J.* 1995; 22: 327–331.
14. Daveron E., Jain N., Kelley G.P. i wsp. Papillary fibroelastoma and Lambl's excrescences: echocardiographic diagnosis and differential diagnosis. *Echocardiography* 2005; 22: 285–287.
15. Omeroglu R.E., Olgar S., Nisli K., Elmaci T. Recurrent hemiparesis due to anterior mitral leaflet myxomas. *Pediatr. Neurol.* 2006; 34: 490–494.
16. Hwang J.J., Shyu K.G., Chen J.J. i wsp. Infective endocarditis in the transesophageal echocardiographic era. *Cardiology* 1993; 83: 250–257.
17. Walpot J., Klazen C., Blok W., van Zwienen J. Embolic events in infective endocarditis: a review and report of 4 cases. *Acta Clin. Belg.* 2005; 60: 139–145.
18. Di Salvo G., Habib G., Pergola V. i wsp. Echocardiography predicts embolic events in infective endocarditis. *J. Am. Coll. Cardiol.* 2001; 37: 1069–1076.
19. Wein T.H., Bornstein N.M. Stroke prevention: cardiac and carotid-related stroke. *Neurol. Clin.* 2000; 18: 321–341.
20. Wahl A., Praz F., Seiler C., Windecker S., Meier B. Clinical relevance of coronary angiography at the time of percutaneous closure of a patent foramen ovale. *Catheter Cardiovasc. Interv.* 2007; 70: 641–645.