

## Zawał serca u chorych bez istotnych zmian w tętnicach wieńcowych

Anna Maria Frycz-Kurek<sup>1</sup>, Mariusz Gąsior<sup>1</sup>, Tomasz Kurek<sup>2</sup>, Marek Gierlotka<sup>1</sup>, Damian Kawecki<sup>3</sup>, Ewa Nowalany-Kozielska<sup>3</sup>, Zbigniew Kalarus<sup>2</sup> i Lech Poloński<sup>1</sup>

<sup>1</sup>III Katedra i Oddział Kliniczny Kardiologii Śląskiego Uniwersytetu Medycznego w Katowicach, Śląskie Centrum Chorób Serca w Zabrzu

<sup>2</sup>Katedra Kardiologii, Wrodzonych Wad Serca i Elektroterapii z Oddziałem Kardiologii Śląskiego Uniwersytetu Medycznego w Katowicach, Śląskie Centrum Chorób Serca w Zabrzu

<sup>3</sup>II Katedra i Oddział Kliniczny Kardiologii Śląskiego Uniwersytetu Medycznego w Katowicach

### Streszczenie

**Wstęp:** Zawał serca u chorych bez istotnych zmian w tętnicach wieńcowych to zagadnienie złożone, o nie do końca wyjaśnionej etiologii, nierzadko przysparzające wielu problemów diagnostycznych. W piśmiennictwie istnieje niewiele danych dotyczących problemu zawału serca z prawidłowym obrazem tętnic wieńcowych oraz odległego rokowania. Celami niniejszej pracy były: określenie odsetka chorych z zawałem serca bez istotnych zmian w tętnicach wieńcowych kierowanych do leczenia inwazyjnego; porównawcza ocena kurczliwości lewej komory w obserwacji wewnątrzszpitalnej i odległej, a także ocena częstości występowania niekorzystnych zdarzeń sercowo-naczyniowych w obserwacji wewnątrzszpitalnej i odległej.

**Metody:** W okresie od stycznia 2002 roku do września 2006 roku przyjęto do szpitala 5673 chorych z zawałem serca z uniesieniem odcinka ST (STEMI) i bez uniesienia odcinka ST (NSTEMI), u których wykonano koronarografię. U 122 osób nie stwierdzono istotnych angiograficznie zmian w tętnicach wieńcowych. Grupę tę poddano dalszej analizie, oceniając parametry kliniczne, echokardiograficzne, przebiegu wewnątrzszpitalnego oraz obserwacji odległej.

**Wyniki:** Wyodrębniona grupa 122 chorych stanowiła 2,15% wszystkich pacjentów leczonych w tym okresie z powodu zawału serca. Średni wiek chorych wynosił 47 lat, większość stanowili mężczyźni. Spośród czynników ryzyka choroby wieńcowej stosunkowo często występowały nadciśnienie tętnicze (50%) oraz nadwaga i otyłość (67%). U prawie 40% badanej populacji incydent bólu w klatce piersiowej oraz wzrostu stężenia enzymów martwicy mięśnia sercowego w surowicy krwi był poprzedzony infekcją górnych dróg oddechowych, a u ponad 90% chorych dolegliwości wystąpiły pierwszy raz w życiu. Analizując frakcję wyrzutową lewej komory w okresie wewnątrzszpitalnym i w obserwacji odległej, stwierdzono jej znamiennej wzrost z 50,9% do 55,8% ( $p < 0,0001$ ). Poprawę frakcji wyrzutowej zaobserwowano u ponad połowy chorych (61%), a u 10% doszło do jej pogorszenia. Niezależnym czynnikiem wpływającym na poprawę frakcji wyrzutowej lewej komory w obserwacji odległej jest jej obniżona wartość w ocenie echokardiograficznej w trakcie hospitalizacji. Śmiertelność w obserwacji odległej (śr. 31 miesięcy) wyniosła 7,37%; 19 chorych (15,57%) ponownie hospitalizowano z przyczyn kardiologicznych, a u 3 pacjentów rozpoznano zawał serca.

**Wnioski:** *U niewielkiego odsetka chorych z klinicznymi, elektrokardiograficznymi i laboratoryjnymi cechami zawału serca tętnice wieńcowe nie wykazują istotnych zmian. Upośledzona w okresie wewnątrzszpitalnym frakcja wyrzutowa lewej komory u większości chorych się poprawia. Odległe rokowanie chorych jest dobre.* (Folia Cardiologica Excerpta 2009; 4, 4: 232–238)

**Słowa kluczowe:** **zawał serca bez istotnych angiograficznie zmian w tętnicach wieńcowych, frakcja wyrzutowa lewej komory, koronarografia**

## Wstęp

Zawał serca u pacjentów z chorobą wieńcową jest najczęściej związany z pęknięciem niestabilnej blaszki miażdżycowej z wtórnym tworzeniem się zakrzepu. Skutkuje to zmniejszeniem bądź przerwaniem przepływu, prowadzącym do martwicy obszaru mięśnia sercowego zaopatrywanego przez zamknięte naczynie. Zgodnie z obowiązującą od 2000 roku nową definicją zawału oraz uniwersalnym podziałem z 2007 roku przyjmuje się, że zawał to każda martwica mięśnia sercowego spowodowana jego niedokrwieniem. Podstawowym kryterium rozpoznania jest wzrost stężenia troponin i/lub izoenzymu sercowego kinazy kreatynowej [1, 2].

U części chorych z zawałem serca stwierdza się prawidłowy obraz tętnic wieńcowych. Zjawisko to obserwuje się u 1–12% pacjentów przyjmowanych do szpitala z rozpoznaniem kierującym zawału serca. Szeroki zakres powyższych wartości zależy od przyjętej definicji prawidłowych tętnic wieńcowych — od naczyń o gładkim obrysie ścian, poprzez zmiany przyścienne, aż do zwężeń poniżej 50% czy nawet poniżej 70% [3–5].

Dokładna przyczyna zawału serca bez istotnych angiograficznie zmian w tętnicach wieńcowych wciąż pozostaje niejasna. Do potencjalnych mechanizmów odpowiedzialnych za to zjawisko należą: spazm naczyniowy, zakrzep tętnicy wieńcowej ulegający spontanicznej lizie, zaburzenia krzepnięcia, dysfunkcja śródbłonna oraz uszkodzenie kardiomiocytów z następczą martwicą, spowodowane reakcją zapalną [6, 7].

Czy rzeczywiście można w takiej sytuacji mówić o zawale? Czy obecność kryteriów potrzebnych do jego rozpoznania wobec braku zmian w tętnicach wieńcowych upoważnia do postawienia takiej diagnozy? U chorych tych zawsze należy uwzględnić możliwość innego rozpoznania.

W piśmiennictwie istnieje niewiele doniesień dotyczących zawału serca z prawidłowym obrazem tętnic wieńcowych oraz rokowania odległego. Celami niniejszej pracy były określenie odsetka chorych z zawałem serca bez istotnych zmian w tętnicach

wieńcowych kierowanych do leczenia inwazyjnego, a także porównawcza ocena kurczliwości lewej komory oraz częstości występowania niekorzystnych zdarzeń sercowo-naczyniowych w obserwacji wewnątrzszpitalnej i odległej.

## Metody

Analizie poddano kolejnych chorych przyjętych do ośrodka, w którym pracują autorzy niniejszego artykułu, w okresie od stycznia 2002 roku do września 2006 roku z rozpoznaniem kierującym zawału serca z uniesieniem odcinka ST (STEMI, *ST-elevation myocardial infarction*) i bez uniesienia odcinka ST (NSTEMI, *non-ST-elevation myocardial infarction*). Właściwą grupę badaną wyodrębniono na podstawie następujących parametrów:

- kryteria angiograficzne — obecność drożnych tętnic wieńcowych o gładkim obrysie ścian, a w przypadku zmian miażdżycowych — obecność zwężeń nieistotnych angiograficznie ( $\leq 50\%$ ) lub obecność spazmu naczyniowego;
- kryteria enzymatyczne — podwyższona aktywność wskaźników martwicy mięśnia sercowego [troponina i izoenzym sercowy kinazy kreatynowej (CKMB, *creatine kinase-MB*)].

Średni okres obserwacji odległej wyniósł 31,78 miesiąca [odchylenie standardowe (SD, *standard deviation*) 14,89]. Analizowano występowanie niekorzystnych zdarzeń sercowo-naczyniowych, takich jak: zgon, ponowny zawał serca, udar mózgu, ponowna hospitalizacja z przyczyn kardiologicznych oraz parametry echokardiograficzne.

## Analiza statystyczna

Parametry ciągłe o rozkładzie normalnym (potwierdzonym) przedstawiono jako średnią  $\pm$  SD, a parametry jakościowe jako liczebność oraz odsetek. Analizę wieloczynnikową przeprowadzono metodą regresji logistycznej. Za istotne statystycznie przyjęto  $p$  mniejsze od 0,05 (dwustronne). Wyniki przedstawiono jako iloraz szans i 95-procentowy przedział ufności (CI, *confidence interval*). Istotność różnic między początkową i końcową frakcją wyrzu-

**Tabela 1.** Charakterystyka kliniczna chorych z zawałem serca bez istotnych angiograficznie zmian w tętnicach wieńcowych

Analizowane parametry	Liczba chorych (n = 122)
Wiek (lata)	47,19 ± 15,73
Płeć żeńska	45 (36,89%)
Czas trwania bólu w klatce piersiowej [h]	14,55 ± 24,29
Fibrynoliza przed przyjęciem	6 (4,91%)
Nadciśnienie tętnicze	64 (52,46%)
Cukrzyca typu 2	16 (13,11%)
Hipercholesterolemia	41 (33,61%)
Palenie tytoniu	47 (38,52%)
Przebyty zawał	6 (4,92%)
Wywiad rodzinny w kierunku choroby wieńcowej	36 (29,5%)
Infekcja z gorączką przed przyjęciem	31 (25,41%)
Infekcja bez gorączki przed przyjęciem	15 (12,29%)
Nadwaga/otyłość	50 (40,98%)/ /27 (22,13%)
Antykoncepcja/hormonalna terapia zastępcza	5 (4,1%)
Stres	54 (44,26%)
Niedokrwistość	8 (6,55%)
Choroba nowotworowa w wywiadzie	4 (3,27%)
Częste migreny w wywiadzie	1 (0,82%)

ową lewej komory (LVEF, *left ventricular ejection fraction*) określano za pomocą testu *t*-Studenta dla zmiennych powiązanych. Obliczenia statystyczne wykonano przy użyciu programu Statistica PL wersja 6.1 (StatSoft Inc.).

## Wyniki

W okresie od stycznia 2002 roku do września 2006 roku w ramach ostrego 24-godzinnego dyżuru hemodynamicznego hospitalizowano 5673 chorych z STEMI i NSTEMI, u których wykonano koronarografię. Z grupy tej na podstawie przedstawionych wcześniej kryteriów angiograficznych wyselekcjonowano 122 chorych, co stanowi 2,15% wszystkich pacjentów leczonych w tym okresie z powodu zawału serca. Charakterystykę kliniczną chorych przedstawiono w tabeli 1. Średni wiek badanych wynosił 47 lat, większość pacjentów stanowili mężczyźni. Spośród czynników ryzyka choroby wieńcowej najczęściej występowały nadciśnienie tę-

**Tabela 2.** Podstawowe parametry kliniczne okresu wewnątrzszpitalnego u chorych z zawałem serca bez istotnych zmian w tętnicach wieńcowych

Parametry kliniczne	Liczba chorych (n = 122)
Nagłe zatrzymanie krążenia przed przyjęciem do szpitala	2 (1,64%)
Nagłe zatrzymanie krążenia w trakcie hospitalizacji	2 (1,64%)
Udar mózgu	0 (0%)
Krwawienie z przewodu pokarmowego	0 (0%)
Zgon	1 (0,82%)

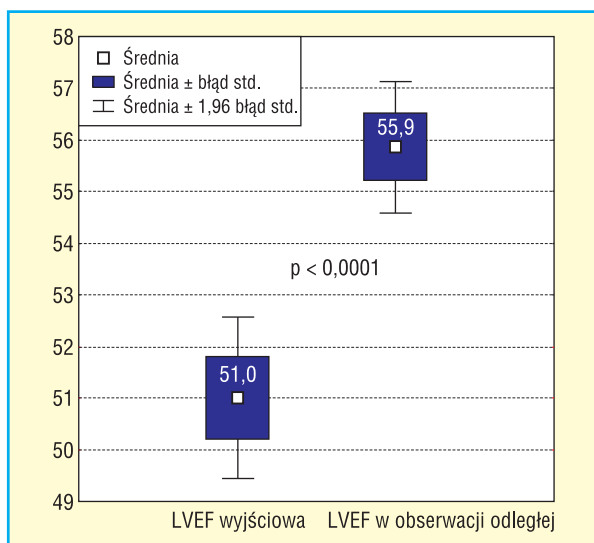
**Tabela 3.** Rozpoznania końcowe u chorych przyjętych do kliniki z podejrzeniem zawału serca, u których w koronarografii nie stwierdzono istotnych zmian w tętnicach wieńcowych

Rozpoznanie	Liczba chorych (n = 122)
Zawał serca	68 (55,74%)
Negatywna obserwacja w kierunku ostrego zespołu wieńcowego	17 (13,93%)
Zapalenie mięśnia sercowego	16 (13,11%)
Zapalenie osierdzia	7 (5,74%)
Wazospastyczna postać choroby wieńcowej	4 (3,23%)
Zapalenie mięśnia sercowego i osierdzia	3 (2,46%)
Kardiomiopatia rozstrzeniowa	2 (1,64%)
Nadciśnienie tętnicze	2 (1,64%)
Zespół preeksytacji	1 (0,82%)
Kardiologiczny zespół X	1 (0,82%)
Zatorowość płucna	1 (0,82%)

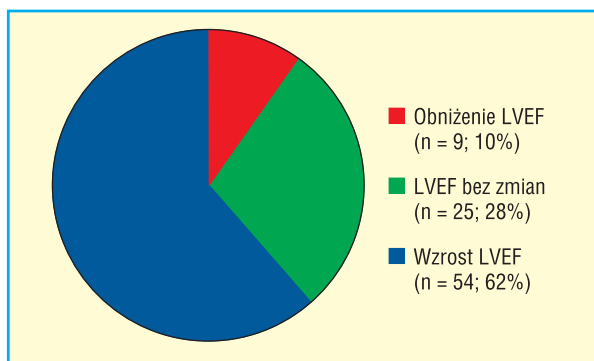
nicze (50%) oraz nadwaga i otyłość (67%). U prawie 40% badanej populacji incydent bólu w klatce piersiowej oraz wzrostu stężenia enzymów martwicy mięśnia sercowego w surowicy krwi był poprzedzony infekcją górnych dróg oddechowych, a u ponad 90% chorych dolegliwości wystąpiły pierwszy raz w życiu.

W trakcie obserwacji wewnątrzszpitalnej nie odnotowano takich powikłań, jak udar mózgu czy krwawienie z przewodu pokarmowego. Śmiertelność wewnątrzszpitalna była niska (tab. 2). Rozpoznania, z jakimi chorzy zostali wypisani z kliniki, przedstawiono w tabeli 3.

Chorych poddano obserwacji odległej do września 2007 roku. Średni okres obserwacji wynosił 31,78 miesiąca (SD 14,89).



**Rycina 1.** Ocena porównawcza frakcji wyrzutowej lewej komory (LVEF, *left ventricular ejection fraction*) w badanej grupie w okresie wewnątrzszpitalnym i odległym



**Rycina 2.** Odsetek chorych w poszczególnych grupach zmian wartości frakcji wyrzutowej lewej komory (LVEF, *left ventricular ejection fraction*)

Analizując LVEF w okresie wewnątrzszpitalnym i w obserwacji odległej, stwierdzono jej znamienne wzrost z 50,9% do 55,8% ( $p < 0,0001$ ) (ryc. 1). Poprawę LVEF zaobserwowano u ponad połowy chorych (61%), a u 10% doszło do jej pogorszenia (ryc. 2). Niezależnym czynnikiem wpływającym na poprawę LVEF w obserwacji odległej jest jej obniżona wartość w ocenie echokardiograficznej w trakcie hospitalizacji [iloraz szans (OR, *odds ratio*) 3,89; 95% CI 2,04–7,41;  $p < 0,0001$ ] (ryc. 3).

Obserwacja odległa dotycząca wystąpienia niekorzystnych zdarzeń sercowo-naczyniowych objęła wszystkich analizowanych chorych. Charakterystykę zdarzeń niekorzystnych w tym okresie przed-

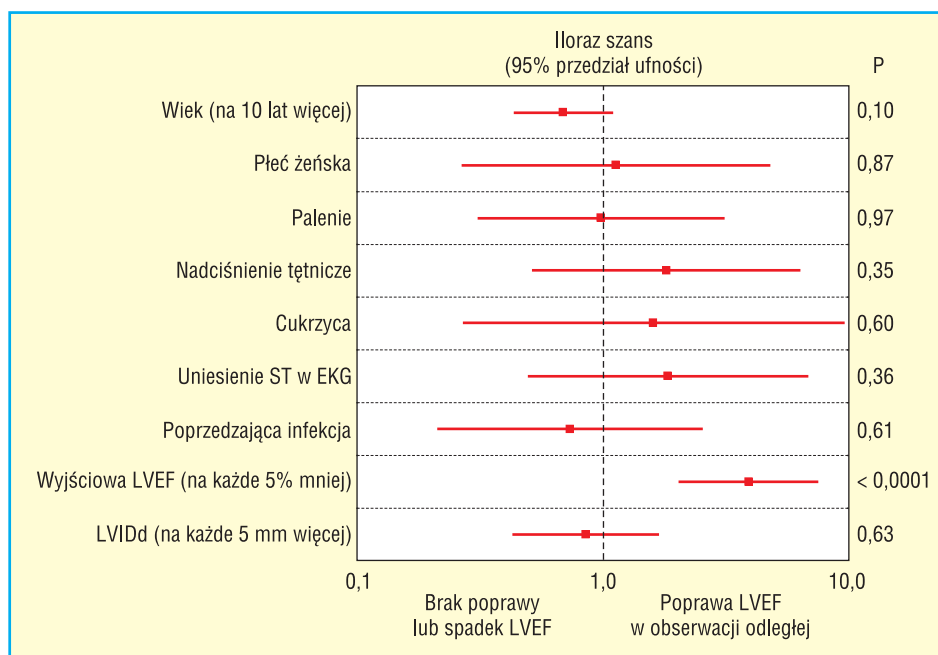
stawiono w tabeli 4. W badanej grupie 122 chorych śmiertelność w obserwacji odległej wyniosła 7,37%; 19 pacjentów (15,57%) ponownie hospitalizowano z przyczyn kardiologicznych, a u 3 chorych (2,46%) rozpoznano zawał serca, przy czym jedynie u 1 osoby wykonano koronarografię, ponownie nie stwierdzając istotnych angiograficznie zmian w tętnicach wieńcowych.

## Dyskusja

W niniejszej pracy analizie poddano grupę 122 chorych z zawałem serca i prawidłowymi tętnicami wieńcowymi w koronarografii. Uwzględniając dane z piśmiennictwa, jest to jedna z liczniejszych badanych grup [4, 5, 8–11]. Jedynie Larsen i wsp. [12] oraz Bugiardini i wsp. [13] badali większe grupy — liczące odpowiednio 725 i 710 chorych. Wyniki leczenia analizowano w obserwacji wewnątrzszpitalnej oraz odległej. Średni czas obserwacji odległej w badaniu autorów niniejszej pracy wyniósł prawie 32 miesiące, co jest porównywalne z okresem obserwacji odległej w większości badań. Należy jednak wspomnieć o pracach Golzio i wsp. [5] oraz Raymonda i wsp. [8], którzy obserwowali chorych przez 10 lat.

Dane dotyczące charakterystyki klinicznej pacjentów z badania przedstawionego i badań dostępnych w piśmiennictwie są zbliżone. Autorzy innych prac zwracają uwagę, że zawał serca z prawidłowym obrazem tętnic wieńcowych występuje przeważnie u osób poniżej 50. roku życia; wiek ten jest średnio o 10–15 lat niższy od wieku wystąpienia typowego zawału serca spowodowanego pęknięciem niestabilnej blaszki miażdżycowej, co z kolei może się wiązać z łagodniejszym przebiegiem i lepszym rokowaniem w tej grupie chorych [5, 12, 14, 15]. U tych pacjentów rzadko występują czynniki ryzyka choroby wieńcowej. W niniejszej pracy występuje stosunkowo duży odsetek chorych z nadciśnieniem tętniczym (52%). Dla porównania, w pracy Ammanna i wsp. [4], Larsena i wsp. [12] czy Raymonda i wsp. [8] odsetek ten wynosi odpowiednio 34%, 10% i 14%. Autorzy przypuszczają że wynika to z łącznej analizy chorych z angiograficznym obrazem tętnic wieńcowych o gładkim obrysie oraz obecnością zwężeń mniejszych lub równych 50%. W wymienionych pracach grupy te analizowano oddzielnie. Należy podkreślić, że u prawie 40% badanej populacji incydent bólu w klatce piersiowej oraz wzrostu stężenia enzymów martwicy mięśnia sercowego w surowicy krwi był poprzedzony infekcją górnych dróg oddechowych, a u zdecydowanej większości chorych (> 90%) dolegliwości wystąpiły pierwszy raz





**Rycina 3.** Analiza wieloczynnikowa parametrów wpływających na poprawę frakcji wyrzutowej lewej komory (LVEF, *left ventricular ejection fraction*); LVIDd (*left ventricular internal dimension at end-diastole*) — wymiar końcowo-rozkurczowy lewej komory

**Tabela 4.** Niekorzystne zdarzenia w obserwacji odległej

Rodzaj zdarzenia	Liczba chorych (n = 122)
Zgon	9 (7,37%)
Ponowny zawał serca	3 (2,46%)
Udar mózgu	0 (0%)
Ponowna hospitalizacja z przyczyn kardiologicznych	19 (15,57%)

w życiu. Dane z niniejszej pracy są zbliżone do wyników uzyskanych przez Ammanna i wsp. [4], którzy wykazali, że 30% chorych z obecnością nieistotnych zmian w tętnicach wieńcowych przebyło infekcję z towarzyszącą gorączką około 2 tygodnie przed wystąpieniem zawału serca.

Należy zaznaczyć, że w badanej grupie jedynie 6 chorych (4,91%) otrzymało w szpitalu kierującym leki trombolityczne. Jest to zdecydowanie mniejszy odsetek niż w pracach innych autorów. Przykładowo w badaniu Ammanna i wsp. [4] czy Golzio i wsp. [5] leki trombolityczne podawano prawie połowie chorych, w pracy Ahmara i wsp. [16] — 30%, zaś w analizie Germinga i wsp. [14] — 8% pacjentów [4, 5, 14, 16]. U chorych poddanych fibrynolizie nie można wykluczyć obecności zakrzepu w tętnicy od-

powiedzialnej za zawał, który pod wpływem zastosowanego leczenia uległ lizie, dlatego w koronarografii stwierdzono obraz prawidłowych tętnic wieńcowych.

Jedynie w kilku pracach dotyczących zawału serca z prawidłowym obrazem tętnic wieńcowych wykonywano badanie ultrasonokardiograficzne w obserwacji odległej. Zarówno w badaniu Sardy i wsp. [17], jak i Angelliniego i wsp. [18] u większości chorych zaobserwowano poprawę LVEF w okresie szpitalnym. Wyniki niniejszego badania są więc porównywalne z rezultatami uzyskanymi przez innych autorów. Z kolei Golzio i wsp. [5] i Da Costa i wsp. [11] wykazali, że upośledzona funkcja skurczowa lewej komory wyrażająca się obniżoną LVEF jest niezależnym czynnikiem zwiększającym ryzyko zgonu w obserwacji odległej. Skoro obniżona LVEF ma wpływ na rokowanie odległe, to należy się zastanowić, jakie parametry determinują jej poprawę. Na podstawie analizy wieloczynnikowej stwierdzono istnienie tylko jednego czynnika, który wpływał na poprawę LVEF w obserwacji odległej. Czynnikiem tym była obniżona wartość LVEF w ocenie echokardiograficznej wykonywanej w trakcie hospitalizacji. W piśmiennictwie w pracach poświęconych zagadnieniu zawału serca bez istotnych angiograficznie zmian w tętnicach wieńcowych brakuje danych dotyczących zarówno funkcji skurczowej

lewej komory w obserwacji odległej, jak i czynników wpływających na jej poprawę. Analizy takie przeprowadzano jedynie w populacji chorych z zawałem serca spowodowanym pęknięciem niestabilnej blaszki miażdżycowej. W pracy Ottervangera i wsp. [19], w której dokonano oceny funkcji skurczowej lewej komory po upływie 6 miesięcy od zawału serca leczonego pierwotną angioplastyką, do czynników związanych z poprawą LVEF zaliczono jej obniżoną wartość przy wypisie ze szpitala ( $\leq 40\%$ ), obecność jednonaczyniowej choroby wieńcowej oraz przeżyty zawał serca ściany przedniej.

Autorzy prac opublikowanych w latach 80. i 90. XX wieku wskazują na bardzo dobre rokowanie odległe chorych z zawałem serca bez zmian w tętnicach wieńcowych [4, 9, 10, 20]. Badania, które przeprowadzili Betriu i wsp., Sharifi i wsp., Fournier i wsp. oraz Amman i wsp., wykazały 100-procentowe przeżycie tej grupy pacjentów w obserwacji odległej. Należy zwrócić uwagę, że grupy te w wymienionych badaniach były stosunkowo niewielkie, liczyły bowiem 8–21 chorych. Inne podejście do tego problemu prezentują Larsen i wsp. [12] oraz Bugiardini i wsp. [13]. W pierwszej pracy spośród 9796 chorych z zawałem serca poddanych koronarografii wyodrębniono 725 bez istotnych zmian w tętnicach wieńcowych — 273 z prawidłowym obrazem angiograficznym i 452 z obecnością zwężeń mniejszych lub równych 50%. Chorych tych porównano między sobą oraz z grupą pacjentów z zajęciem jednej lub dwóch tętnic wieńcowych, dwunaczyniową chorobą wieńcową z zajęciem tętnicy zstępującej przedniej oraz chorobą pnia lewej tętnicy wieńcowej. Śmiertelność w 12-miesięcznej obserwacji w grupie chorych z prawidłowym obrazem tętnic wieńcowych wyniosła 4,0% i była porównywalna z śmiertelnością w grupie chorych z obecnością zmian mniejszych lub równych 50% (2,9%) oraz jedno- lub dwunaczyniową chorobą wieńcową (3,3%). Istotnie większą śmiertelność roczną zaobserwowano w dwóch pozostałych grupach (9,4% i 19,2%) [12]. Również Bugiardini i wsp. [13], analizując grupę 710 chorych z NSTEMI i bez istotnych angiograficznie zmian w tętnicach wieńcowych, dowiódł, że rokowanie w tej grupie chorych wcale nie jest tak dobre, jak wcześniej sądzono. Pierwszorzędowy punkt końcowy (zgon, zawał serca, niestabilna choroba wieńcowa wymagająca hospitalizacji, rewaskularyzacja lub udar mózgu) w obserwacji 12-miesięcznej wystąpił u 9,4% chorych z prawidłowym obrazem tętnic wieńcowych i u 15,1% ze zwężeniem tętnic wieńcowych poniżej 50%. Z kolei zgon i zawał serca zaobserwowano u 2,1% chorych [13]. Wyniki autorów są porównywalne z rezultatami wyżej opisanych

badań — mimo że rokowanie odległe wydaje się korzystne, to u pewnego odsetka chorych występują niekorzystne zdarzenia sercowo-naczyniowe.

U pacjentów z podejrzeniem zawału serca, u których w koronarografii nie stwierdza się zmian w tętnicach wieńcowych, bardzo prawdopodobna jest obecność procesu zapalnego w mięśniu sercowym. Istnieje kilka prac, w których autorzy wskazują na pomocną rolę biopsji endomiokardialnej w postawieniu ostatecznej diagnozy [18, 21, 22]. Angellini i wsp. opisują 12 chorych przyjętych do szpitala z powodu silnego bólu w klatce piersiowej oraz uniesienia odcinka ST w elektrokardiogramie. Zaobserwowano u nich podwyższone stężenia enzymów martwicy mięśnia sercowego oraz zaburzenia kurczliwości mięśnia sercowego w badaniu ultrasonokardiograficznym. U wszystkich chorych wykonano koronarografię, nie stwierdzając zmian w tętnicach wieńcowych. W związku z tym przeprowadzono biopsję endomiokardialną, która ujawniła zapalenie mięśnia sercowego u 11 osób [18].

W ostatnich latach coraz większą rolę w diagnostyce patologii w obrębie mięśnia sercowego odgrywa rezonans magnetyczny. To nieinwazyjne badanie pozwala zobrazować obrzęk komórek miokardium oraz ich uszkodzenie z obecnością martwicy [23]. Dzięki temu jest pomocne w różnicowaniu zapalenia mięśnia sercowego, zawału serca oraz innych jednostek chorobowych, w których dochodzi do uwolnienia troponin do krwi [24, 25]. W badaniu Assomulla i wsp. [26] u 60 kolejnych chorych (średni wiek 44 lata, 72% mężczyzn) z bólem w klatce piersiowej, dodatnimi wartościami troponiny i prawidłowym obrazem tętnic wieńcowych wykonano rezonans magnetyczny. Diagnozę zapalenia mięśnia sercowego postawiono u 50% badanych, co potwierdza fakt, że schorzenie to stosunkowo często przypomina przebiegiem zawał serca [26]. Warto wspomnieć, że w przytaczanym badaniu u 11,6% chorych na podstawie rezonansu magnetycznego, mimo nieobecności istotnych zmian w tętnicach wieńcowych, rozpoznano zawał serca. Za potencjalny mechanizm zawału autorzy uznali spazm tętnicy wieńcowej, jej zator lub zakrzep ulegający spontanicznej lizie. U pozostałych 35% chorych badanie nie przyczyniło się do ustalenia ostatecznego rozpoznania, jednak pozwoliło wykluczyć zarówno zapalenie, jak i zawał serca [26].

W analizowanej w niniejszym badaniu grupie u 16 chorych (13,1%) na podstawie objawów klinicznych rozpoznano zapalenie mięśnia sercowego, ale jedynie u 5 (4,1%) wykonano biopsję endomiokardialną, wykazując obecność procesu zapalnego w mięśniu sercowym. U żadnego chorego nie wy-

konano scyntygrafii z zastosowaniem przeciwciał antymiozynowych ani rezonansu magnetycznego. Wydaje się, że badania te pomogłyby ustalić rozpoznanie u wielu analizowanych chorych, a odsetek zdiagnozowanych zapaleń mięśnia sercowego również zwiększyłyby się zdecydowanie.

Ze względu na fakt, że zawał serca bez istotnych angiograficznie zmian w tętnicach wieńcowych jest zagadnieniem bardzo złożonym, a jego etiologia nie została do końca wyjaśniona, ważna jest świadomość, że pod jego postacią mogą się kryć zupełnie inne schorzenia, wymagające wdrożenia odpowiedniego postępowania.

### Wnioski

1. U niewielkiego odsetka chorych z klinicznymi, elektrokardiograficznymi i laboratoryjnymi cechami zawału serca tętnice wieńcowe nie wykazują istotnych zmian.
2. Upośledzona w okresie wewnątrzszpitalnym frakcja wyrzutowa lewej komory u większości pacjentów się poprawia.
3. Odległe rokowanie chorych jest dobre.

### Piśmiennictwo

1. The Joint European Society of Cardiology/American College of Cardiology Committee. Myocardial infarction redefined — a consensus document of The Joint European Society of Cardiology/American College of Cardiology Committee for the Redefinition of Myocardial Infarction. *Eur. Heart J.* 2000; 21: 1502–1513.
2. Thygesen K., Alpert J.S., White H.D. on behalf of the Joint ESC/ACCF/AHA/WHF Task Force for the Redefinition of Myocardial Infarction. Universal definition of myocardial infarction. *Eur. Heart J.* 2007; 28: 2525–2538.
3. Chandrasekaran B., Kurbaan A.S. Myocardial infarction with angiographically normal coronary arteries. *J. R. Soc. Med.* 2002; 95: 398–400.
4. Ammann P., Marschall S., Kraus M. i wsp. Characteristics and prognosis of myocardial infarction in patients with normal coronary arteries. *Chest* 2000; 117: 333–338.
5. Golzio P.G., Orzan F., Ferrero P. i wsp. Myocardial infarction with normal coronary arteries: ten-year follow-up. *Ital. Heart J.* 2004; 5: 732–738.
6. Tun A., Khan I.A. Myocardial infarction with normal coronary arteries: the pathologic and clinical perspectives. *Angiology* 2001; 52: 299–304.
7. Kardasz I., De Caterina R. Myocardial infarction with normal coronary arteries: a conundrum with multiple aetiologies and variable prognosis: an update. *J. Intern. Med.* 2007; 261: 330–348.
8. Raymond R., Lynch J., Underwood D. i wsp. Myocardial infarction and normal coronary arteriography: a 10 year clinical and risk analysis of 74 patients. *J. Am. Coll. Cardiol.* 1988; 11: 471–477.
9. Sharifi M., Frohlich T.G., Silverman I.M. Myocardial infarction with angiographically normal coronary arteries. *Chest* 1995; 107: 36–40.

10. Fournier J.A., Sanchez-Gonzalez A., Quero J. i wsp. Normal angiogram after myocardial infarction in young patients: a prospective clinical-angiographic and long-term follow-up study. *Int. J. Cardiol.* 1997; 60: 281–287.
11. Da Costa A., Isaaz K., Faure E. i wsp. Clinical characteristics, aetiological factors and long-term prognosis of myocardial infarction with an absolutely normal coronary angiogram. *Eur. Heart J.* 2001; 22: 1459–1465.
12. Larsen A.L., Galbraith D., Ghali W.A. i wsp. Characteristics and outcomes of patients with acute myocardial infarction and angiographically normal coronary arteries. *Am. J. Cardiol.* 2005; 95: 261–263.
13. Bugiardini R., Manfredi O., De Ferrari G.M. Unanswered questions for management of acute coronary syndrome. Risk stratification of patients with minimal disease or normal findings on coronary angiography. *Arch. Intern. Med.* 2006; 166: 1391–1395.
14. Germing A., Lindstaedt M., Ulrich S. i wsp. Normal angiogram in acute coronary syndrome—preangiographic risk stratification, angiographic findings and follow-up. *Int. J. Cardiol.* 2005; 99: 19–23.
15. Poloński L., Gąsior M., Gierlotka M. i wsp. Epidemiologia, leczenie i rokowanie w ostrych zespołach wieńcowych na Śląsku. Wyniki etapu pilotażowego ogólnopolskiego rejestru ostrych zespołów wieńcowych — PL-ACS. *Kardiol. Pol.* 2005; 62 (supl. 1): 22–28.
16. Ahmar W., Lefkovits J. Acute ST elevation myocardial infarction with angiographically normal coronary arteries: causes and outcomes. *Int. J. Cardiol.* 2008; 128: 131–133.
17. Sarda L., Colin P., Boccara F. i wsp. Myocarditis in patients with clinical presentation of myocardial infarction and normal coronary angiograms. *J. Am. Coll. Cardiol.* 2001; 37: 786–792.
18. Angelini A., Calzolari V., Calabrese F. i wsp. Myocarditis mimicking acute myocardial infarction: role of endomyocardial biopsy in the differential diagnosis. *Heart* 2000; 84: 245–250.
19. Ottervanger J.P., van't Hof A.W.J., Reiffers S. i wsp. Long-term recovery of left ventricular function after primary angioplasty for acute myocardial infarction. *Eur. Heart J.* 2001; 22: 785–790.
20. Betriu A., Pare J.C., Sanz G.A. i wsp. Myocardial infarction with normal coronary arteries: a prospective clinical-angiographic study. *Am. J. Cardiol.* 1981; 48: 28–32.
21. Dec W.J., Waldman H., Southern J. i wsp. Viral myocarditis mimicking acute myocardial infarction. *J. Am. Coll. Cardiol.* 1992; 20: 85–89.
22. Miklozek C.L., Crumacker C.S., Royal H.D. i wsp. Myocarditis presenting as acute myocardial infarction. *Am. Heart J.* 1988; 115: 768–776.
23. Hakeem A., Bhatti S., Fuh A. i wsp. Viral myocarditis masquerading acute coronary syndrome (ACS) — MRI to the rescue. *Int. J. Cardiol.* 2007; 119: e74–e76.
24. Laissy J.P., Hyafil F., Feldman L.J. i wsp. Differentiating acute myocardial infarction from myocarditis: diagnostic value of early- and delayed-perfusion cardiac MR imaging. *Radiology* 2005; 237: 75–82.
25. Abdel-Aty H., Boye P., Zagrosek A. i wsp. Diagnostic performance of cardiovascular magnetic resonance in patients with suspected acute myocarditis: comparison of different approaches. *J. Am. Coll. Cardiol.* 2005; 45: 1815–1822.
26. Assomull R.G., Lyne J.C., Keenan N. i wsp. The role of cardiovascular magnetic resonance in patients presenting with chest pain, raised troponin, and unobstructed coronary arteries. *Eur. Heart J.* 2007; 28: 1242–1249.