

# Kardiomiopatia tako-tsubo — problem kliniczny

Małgorzata Rozwodowska<sup>1</sup>, Aleksander Łukasiewicz<sup>2</sup>, Adam Sukiennik<sup>1</sup>,  
 Iwona Świątkiewicz<sup>1</sup>, Marcin Rychter<sup>1</sup>, Jacek Kubica<sup>1</sup>

<sup>1</sup>I Katedra i Klinika Kardiologii *Collegium Medicum* im. Ludwika Rydygiera w Bydgoszczy,  
 Uniwersytet Mikołaja Kopernika w Toruniu

<sup>2</sup>Katedra i Klinika Chirurgii Ogólnej i Naczyń *Collegium Medicum* im. Ludwika Rydygiera w Bydgoszczy,  
 Uniwersytet Mikołaja Kopernika w Toruniu

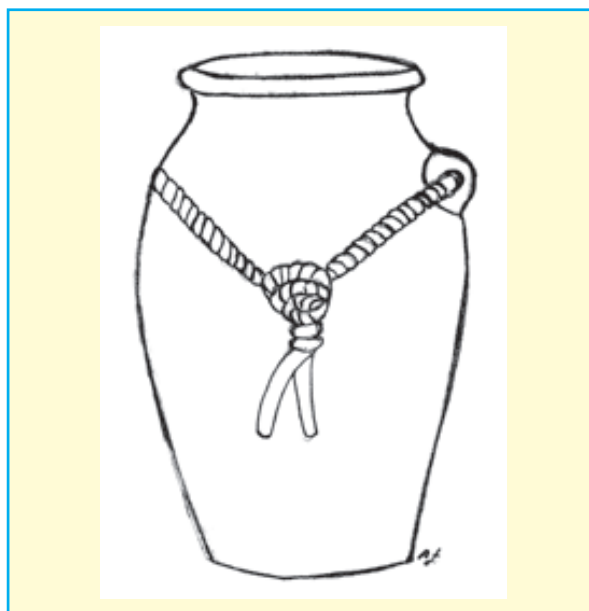
## Streszczenie

*Kardiomiopatia tako-tsubo (KT) charakteryzuje się przejściową dysfunkcją skurczową koniuszka i środkowych segmentów ściany lewej komory, zmianami elektrokardiograficznymi jak w ostrych zespołach wieńcowych i brakiem zmian w tętnicach wieńcowych w badaniu koronarograficznym. Kardiomiopatia tako-tsubo stanowi 1–2% wstępnie rozpoznanych ostrych zespołów wieńcowych. Może być wywołana przez czynnik psychiczny lub fizyczny. W pracy przedstawiono przypadek KT u 58-letniej pacjentki w przebiegu zapalenia wyrostka robaczkowego. (Folia Cardiologica Excerpta 2010; 5, 5: 298–304)*

**Słowa kluczowe:** kardiomiopatia tako-tsubo, dysfunkcja skurczowa lewej komory

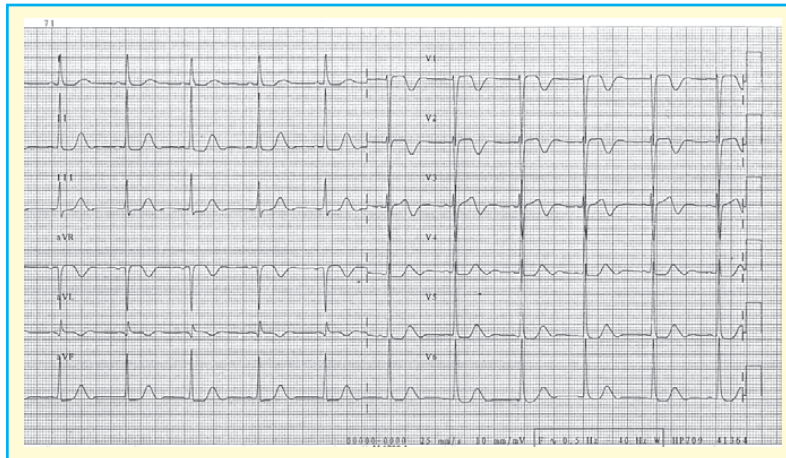
## Wstęp

Kardiomiopatia tako-tsubo (KT) jest nazywana zespołem przejściowego balonowania koniuszka lewej komory serca, kardiomiopatią stresową, a także „zespołem złamanego serca”. Najczęściej używanym terminem jest kardiomiopatia tako-tsubo. Po raz pierwszy choroba została opisana przez Sato i wsp. w 1990 roku. Nazwa tako-tsubo pochodzi od naczynia używanego do odławiania ośmiornic — o okrągłym dnie, pękatej komorze i wąskiej szyjce (ryc. 1). Kardiomiopatię tako-tsubo wywołuje stres psychiczny lub fizyczny, a czynniki ją wyzwalające są liczne i różnorodne [1–4]. Stanowi 1–2% wstępnie rozpoznanych ostrych zespołów wieńcowych. Przeważnie, bo aż w 90%, KT występuje u kobiet. Wiek chorych wynosi 32–92 lat, 10% stanowią osoby poniżej 50 rż. [1, 2, 4]. Opisano przypadek tej choroby u 2-letniej dziewczynki [5]. W pracy przedstawiono przypadek KT u 58-letniej pacjentki z zapaleniem wyrostka robaczkowego.



Rycina 1. Tako-tsubo — naczynie do połowu ośmiornic

**Adres do korespondencji:** Dr n. med. Małgorzata Rozwodowska, I Katedra i Klinika Kardiologii, *Collegium Medicum* im. Ludwika Rydygiera w Bydgoszczy, Uniwersytet Mikołaja Kopernika w Toruniu, ul. Skłodowskiej-Curie 9, 85–094 Bydgoszcz, tel.: (52) 585 40 23, faks: (52) 585 40 24, e-mail: kikkardiol@cm.umk.pl



Rycina 2. EKG przy przyjęciu chorej do szpitala

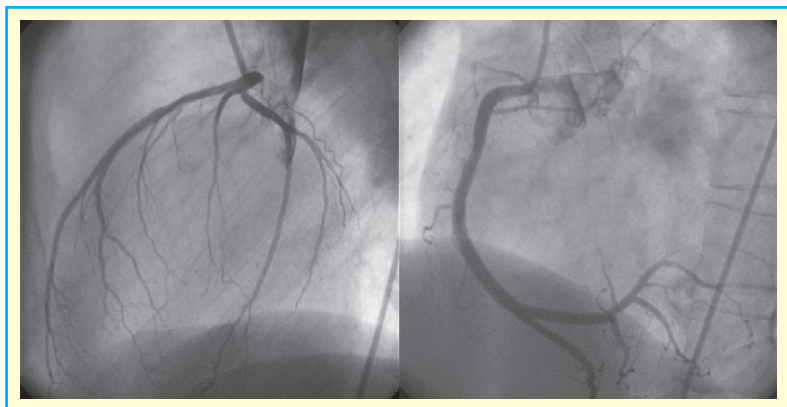
### Opis przypadku

W dniu 2 maja 2009 roku do I Katedry i Kliniki Kardiologii Collegium Medicum w Bydgoszczy przyjęto 58-letnią chorą z podejrzeniem ostrego zespołu wieńcowego. Choroba rozpoczęła się bólem w nadbrzuchu i dołączeniem się po 2 godzinach jednorazowych wymiotów treścią pokarmową. Chora nie gorączkowała. W wywiadzie kobieta podała usunięcie torbieli jajnika prawego przed 10 laty. Chora była pod kontrolą endokrynologiczną z powodu wola guzkowego. Nie chorowała na nadciśnienie tętnicze ani na cukrzycę.

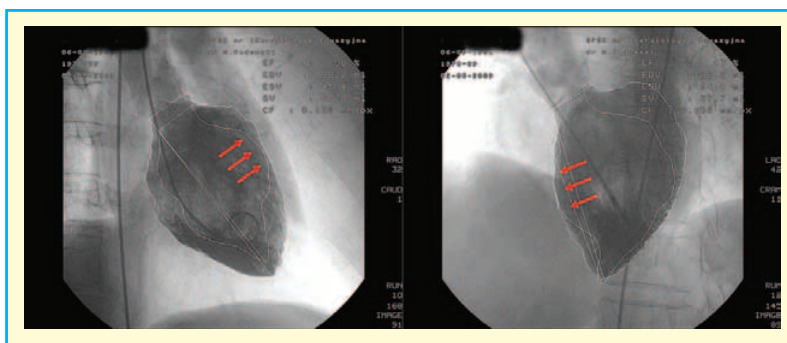
Przy przyjęciu do kliniki, po 15 godzinach od początku wystąpienia objawów choroby, z odchyień od stanu prawidłowego stwierdzono: ciśnienie tętnicze 160/80 mm Hg, wole guzkowe, cichy szmer skurczowy nad koniuszkiem, niewielką tkliwość w nadbrzuchu. Czynność serca była miarowa — 67/min. Szmer oddechowy pęcherzykowy prawidłowy. Nie zanotowano objawów otrzewnowych. W EKG stwierdzono: rytm zatokowy 70/min, uniesienie odcinka ST o 1 mm w odprowadzeniach V1–V3, obecność załamka Q i ujemny załamek T w odprowadzeniu aVL, obniżenie odcinka ST o 1 mm w odprowadzeniach II, III, aVF, V4–V6, wydłużony do 480 ms odstęp QT (skorygowany odstęp QT 500 ms) (ryc. 2). W badaniu echokardiograficznym wykazano akinezę koniuszka, ściany przedniej i przegrody międzykomorowej, istotną dysfunkcję skurczową lewej komory (frakcja wyrzutowa wynosiła 30–35%), mitralną fałdę zwrotną I/II° i prawidłową wielkość jam serca. W badaniach laboratoryjnych stwierdzono zwiększenie stężenia troponiny I — 0,522 ng/ml (punkt odcięcia dla pacjentów z zawałem serca 0,3 ng/ml). Stężenia kinazy kre-

atynowej (CK, *creatine kinase*) i izoenzymu sercowego kinazy kreatynowej (CK-MB, *creatine kinase-MB*) nie wykazywały odchyień od normy. Odnutowano następujące wartości stężeń: sodu 135,7 mmol/l, potasu 3,1 mmol/l, chlorków 104 mmol/l, bilirubiny 24,8  $\mu\text{mol/l}$ , glukozy 7,27 mmol/l, cholesterolu całkowitego 8,46 mmol/l, cholesterolu frakcji HDL 1,37 mmol/l, cholesterolu frakcji LDL 6,73 mmol/l, triglicerydów 0,89 mmol/l. Pozostałe wyniki badań laboratoryjnych, jak kreatynina, aminotransferaza alaninowa (ALT, *alanine aminotransferase*), aminotransferaza asparaginianowa (AST, *aspartate aminotransferase*), amylaza, hormon tyreotropowy (TSH, *thyroid-stimulating hormone*), FT<sub>3</sub> i FT<sub>4</sub>, były w granicach normy. Leukocytoza wynosiła  $15,67 \times 10^3/\mu\text{l}$ . W badaniu koronarograficznym nie stwierdzono istotnych zmian w naczyniach wieńcowych (ryc. 3), a wentrykulografia pokazała akinezę segmentu przednio-bocznego lewej komory (ryc. 4). Po zakończeniu koronarografii zarejestrowano w EKG blok lewej odnogi pęczka Hisa (LBBB, *left bundle branch block*) (ryc. 5). W LBBB zwracając uwagę dodatkowo załamki T w odprowadzeniach II, V5–V6 i ujemne T w odprowadzeniach V1–V2. U chorej zastosowano kwas acetylosalicylowy 1  $\times$  75 mg, klopidogrel 1  $\times$  75 mg, bursztynian metoprololu 1  $\times$  50 mg, simwastatynę 1  $\times$  40 mg, pantoprazol 2  $\times$  20 mg, kilkugodzinny wlew dożylny nitrogliceryny 33  $\mu\text{g/min}$  oraz 500 ml 0,9-procentowego NaCl z 40 mmEq KCl, 250 ml 0,9-procentowego NaCl z 2,5 g metamizolu i 80 mg papaweryny.

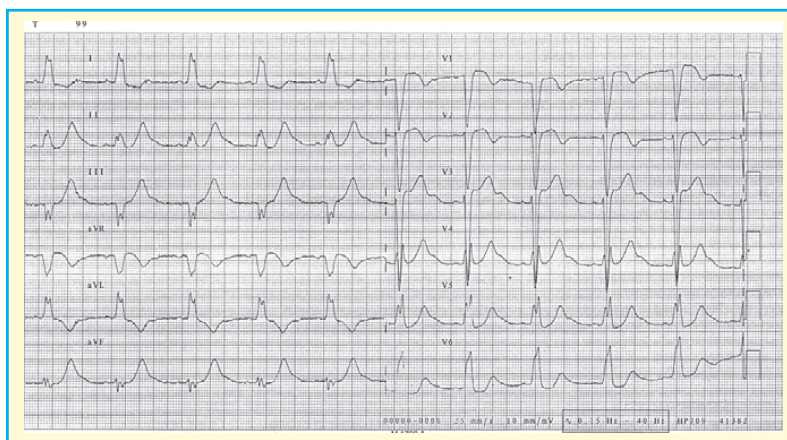
W 2. dobie hospitalizacji u chorej wystąpiły silne bóle podbrzusza, potem obejmujące cały brzuch. Ciężota ciała wynosiła 37,6°C, ciśnienie tętnicze 100/60 mm Hg, tętno 98/min. Stwierdzono objawy otrzewnowe. Na zdjęciu przeglądowym jamy



Rycina 3. Angiografia tętnic wieńcowych przy przyjęciu chorej do szpitala



Rycina 4. Wentrykulografia przy przyjęciu chorej do szpitala. Strzałki wskazują obszar akinezy

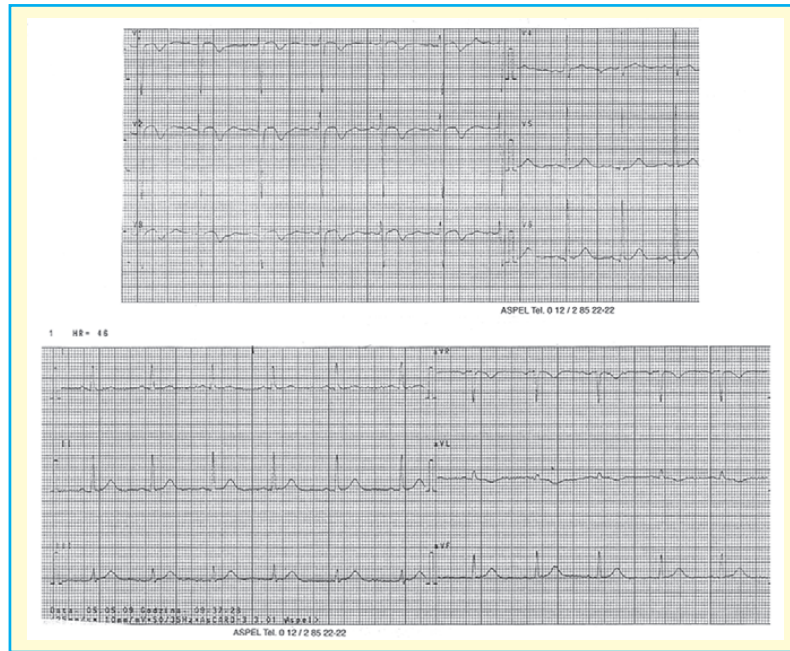


Rycina 5. EKG w 4. godzinie hospitalizacji

brzuszej na wysokości śródbrzusza były obecne poziomy płyn w miernie poszerzonych (do 26 mm) pętlach jelitowych. W USG jamy brzusznej stwierdzono kamice pęcherzyka żółciowego, poszerzoną miedniczkę nerki prawej, przestrzeń płynową

w rzucie jajnika lewego  $23 \times 16$  mm i wolny płyn międzypętlowo w podbrzuszu do 10 mm. Ponadto tomografia komputerowa jamy brzusznej uwidoczniła wyrostek robaczkowy pogrubiały do 16–17 mm z silnie wzmacniającą się ścianą po podaniu kontra-





**Rycina 6.** EKG w 4. dobie hospitalizacji

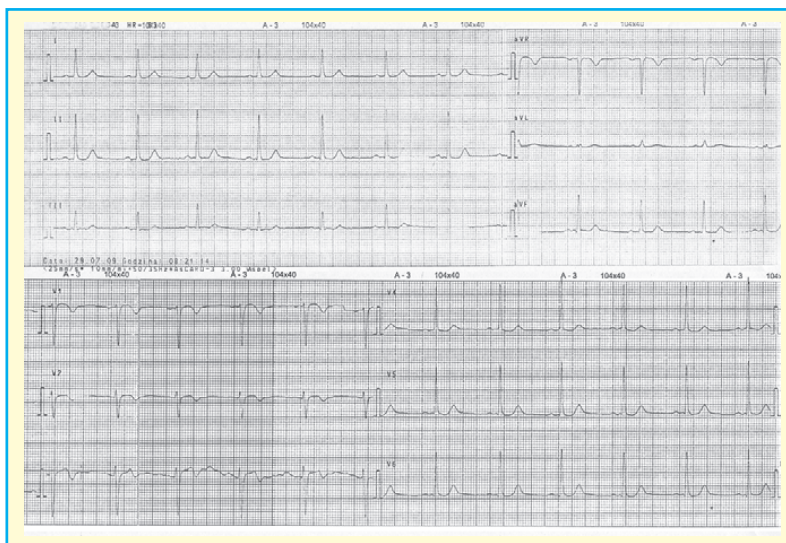stu grubości 3–4 mm — obraz może sugerować zapalenie wyrostka robaczkowego. Wyniki badań laboratoryjnych były następujące: leukocytoza  $15,03 \times 10^3/\mu\text{l}$  (neutrofile 87%, limfocyty 8,3%, monocyty 3,8%, eozynofile 0,7%, bazofile 0,2%), białko C-reaktywne (CRP, *C-reactive protein*) 122,55 mg/l (norma 0–5), zmiany w moczu — białko 1 g/l, erytrocyty  $80/\mu\text{l}$ .

W dniu 3 maja 2009 roku w Klinice Chirurgii Ogólnej i Naczyń *Collegium Medicum* w Bydgoszczy przeprowadzono zabieg operacyjny. Stwierdzono zgorzelinowe zapalenie wyrostka robaczkowego z perforacją oraz rozlane zapalenie otrzewnej z dużą ilością wysięku ropnego międzypętlowo. Wykonano appendektomię, ewakuowano treść ropną, jamę otrzewnową przepłukano dużą ilością soli fizjologicznej i założono dren grawitacyjny. Z posiewu ropy wyhodowano *Escherichia coli* z wrażliwością na amoksylicynę/kwas klawulanowy. Zastosowano dożylnie amoksylicynę z kwasem klawulanowym  $3 \times 1,2$  g/dobę, metronidazol  $3 \times 500$  mg/dobę, 0,9-procentowy NaCl, PWE, 5-procentową glukozę, KCl. W 2. dniu po zabiegu operacyjnym wyniki badań laboratoryjnych były następujące: leukocyty  $5,31 \times 10^3/\mu\text{l}$ , troponina I 0,06 ng/ml, bilirubina 5,47  $\mu\text{mol/l}$ , potas 3,2 mmol/l.

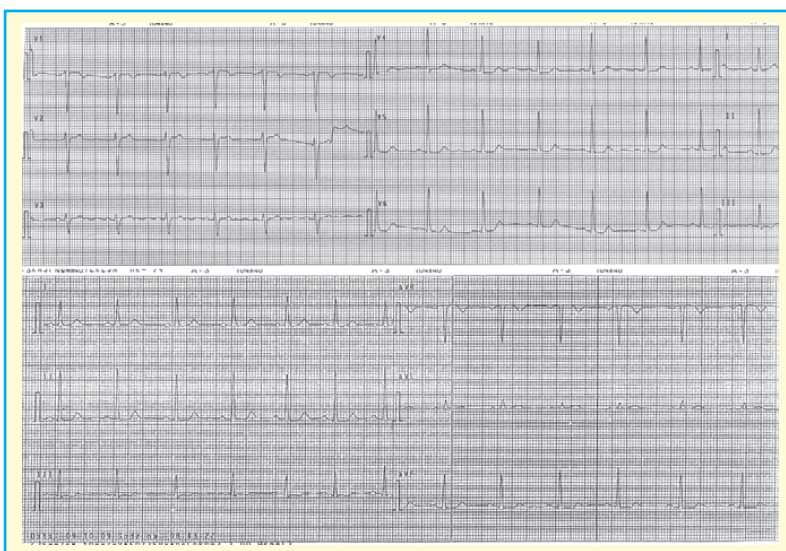
W EKG (4. doba hospitalizacji) wykazano: rytm zatokowy 75/min, ujemne załamki T w odprowadzeniach V1–V3, aVL, odstęp QT 420 ms (skorygowany QT 469 ms) (ryc. 6). W kontrolnym badaniu

echokardiograficznym (5. doba hospitalizacji) stwierdzono: akinezę środkowego i koniuszkowego segmentu przegrody międzykomorowej oraz środkowego segmentu ściany przedniej, hipokinezę środkowego i koniuszkowego segmentu ściany bocznej oraz podstawnego segmentu przegrody międzykomorowej, wielkość jam serca w normie. Frakcja wyrzutowa zwiększyła się i wynosiła 45%. W przebiegu pooperacyjnym nie odnotowano powikłań. W badaniach laboratoryjnych CRP wyniosło 51 mg/l, glukoza 6,32 mmol/l, stężenie peptydu natriuretycznego typu B (BNP, *B-type natriuretic peptide*) było zwiększone i wynosiło 280,9 pg/ml. W badaniu kontrolnym moczu nie stwierdzono białkomoczu, erytrocyty 10–15 wpw.

Po 7 dniach hospitalizacji chorą wypisano ze szpitala z zaleceniem stosowania kwasu acetylosalicylowego 75 mg/dobę, bursztynianu metoprololu 25 mg/dobę, spironolaktonu 25 mg/dobę i simvastatyny 40 mg/dobę oraz kontroli w Poradni Kardiologicznej. Po 3 tygodniach od początku choroby pacjentka nie podawała dolegliwości. Czynność serca i ciśnienie tętnicze były prawidłowe. Stężenie BNP obniżyło się do wartości 36,6 pg/ml. W badaniu EKG metodą Holtera zarejestrowano intermitujący LBBB. Automatyczna analiza QT wykazała średni odstęp QT 411 ms, średni skorygowany QT 433 ms, najdłuższy skorygowany QT wynosił 509 ms. Procentowo średni skorygowany QT powyżej 450 ms stanowił 4%. W kontrolnych badaniach EKG



Rycina 7. EKG po 12 tygodniach od początku choroby



Rycina 8. EKG po 23 tygodniach od początku choroby

utrzymywały się ujemne załamki T w odprowadzeniach V1–V3 (ryc. 7) albo LBBB. Po 23 tygodniach od początku choroby w EKG stwierdzono obecność ujemnego załamka T w odprowadzeniu V1, skorygowany odstęp QT wynosił 436 ms (ryc. 8).

Wynik badania echokardiograficznego po 4, 12 i 19 tygodniach choroby był podobny. Stwierdzano hipokinezę koniuszkowych segmentów przegrody międzykomorowej i ściany przedniej oraz środkowego segmentu ściany przedniej. Frakcja wyrzutowa zwiększyła się z 45% do 50% po 19 tygodniach. Po 29 tygodniach wynosiła 60% i stwierdzono hi-

pokinezę koniuszkowego i środkowego segmentu ściany przedniej, wielkość jam serca i grubość przegrody międzykomorowej były w granicach normy.

## Dyskusja

Dotychczas stosowane kryteria rozpoznania KT zaproponowane przez *Mayo Clinic* przedstawiono w tabeli 1 [1]. U chorej opisanej w niniejszej pracy rozpoznanie KT oparto na wszystkich 4 kryteriach. Istotnym elementem tego rozpoznania jest obecność stresu fizycznego lub psychicznego, cho-



**Tabela 1.** Kryteria rozpoznania kardiomiopatii tako-tsubo według *Mayo Clinic*

1. Przemijająca hipokineza, akineza lub dyskineza śródkowych segmentów lewej komory z lub bez zajęcia koniuszka; regionalne zaburzenia kurczliwości swoim zasięgiem wykraczają poza obszar ukrwienia jednej tętnicy wieńcowej
  2. Nieobecność choroby wieńcowej lub angiograficznych dowodów występowania pękniętej blaszki miażdżycowej
  3. Nowe nieprawidłowości w EKG (uniesienie odcinka ST i/lub odwrócone T) lub podwyższone stężenie troponin sercowych
  4. Wykluczenie: przebytego niedawno urazu głowy, krwawienia wewnątrzczaszkowego, guza chromochłonnego, zapalenia mięśnia sercowego, kardiomiopatii przerostowej
- Do rozpoznania choroby konieczne jest spełnienie wszystkich 4 kryteriów

cięż u 1/3 chorych może on nie występować [1–3, 6, 7, 9–13]. Wśród możliwych czynników wyzwalających KT wylicza się ciężkie choroby, w tym choroby jamy brzusznej [1, 2, 6]. Akashi i wsp. rozpoznali KT u 77-letniej pacjentki z perforacją jelita [14]. Obraz kliniczny tej choroby jest podobny do obrazu ostrego zespołu wieńcowego. U 50–77% pacjentów występuje ból spoczynkowy podobny do dławicowego [1, 3, 4, 13, 15]. Pierwszym objawem KT może być duszność, omdlenie, nagle zatrzymanie krążenia. Kardiomiopatia tako-tsubo może manifestować się obrzękiem płuc, wstrząsem kardiogennym, blokiem odnogi pęczka Hisa, przedsionkowymi i komorowymi zaburzeniami rytmu serca. Jej powikłaniami mogą być: ostra niedomykalność zastawki mitralnej, zastoinowa niewydolność serca (zwłaszcza u 30% pacjentów, u których stwierdza się także zaburzenia kurczliwości prawej komory serca), skrzeplina w obrębie lewej i prawej komory na początku choroby i w czasie jej trwania oraz pęknięcie wolnej ściany lewej komory [1–4, 8, 12, 16].

W badaniach laboratoryjnych wykonanych u chorych z KT, tak jak w niniejszym przypadku, występuje niewielkie zwiększenie stężenia markera martwicy mięśnia sercowego — troponiny I i zwiększenie stężenia BNP jako markera dysfunkcji komory [1, 2, 6]. U opisanej w pracy chorej obserwowano charakterystyczne dla KT zmiany w EKG, jak uniesienie odcinka ST, ujemne załamki T, rzadziej (6–30%) przejściowa obecność załamki Q, wydłużenie skorygowanego odstępu QT, a także LBBB [3, 12]. Dynamika zmian w EKG u chorych z KT jest następująca: po 2–3 dobach normalizuje się odcinek ST, a ujemne załamki T i wydłużony skorygowany odstęp QT ustępują po 3–4 miesiącach, czasem wcześniej — po 4–6 tygodniach, ale niekiedy utrzymują się do roku [2, 4]. U większości chorych poprawa kurczliwości mięśnia lewej komory zazwyczaj zaznacza się po 4 dniach, a po 4–8 tygodniach mięsień kurczy się prawidłowo [1, 2, 6, 12].

W ostrym okresie choroby frakcja wyrzutowa lewej komory wynosi 20–49%, a po kilku tygodniach jest w granicach 60–76% [2, 3, 12]. Czas powrotu prawidłowej funkcji lewej komory zależy od obszaru objętego chorobą i jej ciężkości [17]. W badaniu Elesbera i wsp. czas powrotu prawidłowych wartości frakcji wyrzutowej wynosił 27–348 dni, średnio 69 dni [15].

Czynnikami sprzyjającymi wystąpieniu KT są czynniki ryzyka chorób naczyniowych, jak nadciśnienie tętnicze (43–52%), dyslipidemia (25–33%), cukrzyca (5–11%), palenie tytoniu (21–23%) [3, 12, 15].

Mimo licznych badań i hipotez etiopatogeneza KT nie została dotychczas dokładnie poznana [1–3, 18, 19]. Najbardziej prawdopodobnym wyjaśnieniem jest teoria zakładająca połączenie upośledzenia mikrokrażenia wieńcowego z bezpośrednią cytotoksycznością endogennych katecholamin jako wynik nagłego wzrostu ich stężenia pod wpływem stresu psychicznego lub fizycznego [1, 13]. Z tego powodu zastosowanie beta-adrenolityków w KT może przynieść korzyść poprzez niwelowanie wpływu katecholamin na receptory adrenergiczne i zapobieganie zaburzeniom rytmu zależnym od wydłużenia QT [1, 2].

Terapia KT jest objawowa. Stosuje się beta-adrenolityki, inhibitory konwertazy angiotensyny, kwas acetylosalicylowy, antagonistów wapnia, diuretyki [4, 12, 15, 18]. Śmiertelność szpitalna u chorych z KT wynosi 1–2%, a nawroty nie przekraczają 11,4% [1–4, 6, 15, 20].

Kardiomiopatię tako-tsubo powinno się brać pod uwagę w rozpoznaniu różnicowym ostrego zespołu wieńcowego zwłaszcza u kobiet w okresie pomenopauzalnym z obecnością stresu fizycznego lub psychicznego związanego z zachorowaniem. Rozpoznanie KT potwierdza brak istotnych zmian w naczyniach wieńcowych w koronarografii. Kardiomiopatię tako-tsubo mogą wyzwolić choroby somatyczne.

## Piśmiennictwo

1. Michalak M., Huczek Z. Kardiomiopatia tako-tsubo — obecny stan wiedzy. *Pol. Przegl. Kardiol.* 2008; 10: 308–312.
2. Prasad A., Lerman A., Rihal C.S. Apical ballooning syndrome (Tako-Tsubo or stress cardiomyopathy): A mimic of acute myocardial infarction. *Am. Heart J.* 2008; 155: 408–417.
3. Gianni M., Dentali F., Grandi A.M., Sumner G., Hiralal R., Lonn E. Apical ballooning syndrome or tako-tsubo cardiomyopathy: a systemic review. *Eur. Heart J.* 2006; 27: 1523–1529.
4. Sharkey S.W., Windenburg D.C., Lesser J.R. i wsp. Natural history and expansive clinical profile of stress (Tako-Tsubo) cardiomyopathy. *J. Am. Coll. Cardiol.* 2010; 55: 333–341.
5. Schoof S., Bertram H., Hohmann D., Jack T., Wessel A., Yelbuz M. Tako-tsubo cardiomyopathy in a 2-year-old girl. *J. Am. Coll. Cardiol.* 2010; 55: e5.
6. Suchcicki W., Łada M., Karwowski D., Noll K. Kardiomiopatia tako-tsubo — opis przypadku oraz przegląd piśmiennictwa. *Post. Kardiol. Interw.* 2007; 3, 4: 227–234.
7. Kukła P., Rzepka E., Giszterowicz D., Korpak-Wysocka R. 78-letnia kobieta z bólem wieńcowym i uniesieniem odcinka ST. *Medycyna Praktyczna* 2008; 205: 130–135.
8. Wojtarowicz A., Peregud-Pogorzelska M. Nietypowe przyścienne skrzepliny w komorach serca powikłane zatorowością obwodową u chorej z podejrzeniem kardiomiopatii tako-tsubo i nerwiakowłóknakowatością. *Kardiol. Pol.* 2008; 66: 102–104.
9. Roik M., Scislo P., Kochanowski J., Starczewska M.H., Huczek Z., Opolski G. Tako-tsubo-like transient left ventricular dysfunction — a new cause of diastolic heart failure. *Int. J. Cardiol.* 2008; e102–e104.
10. Grabowski M., Piatkowski R., Scislo P., Kochanowski J., Filipiak K.J., Opolski G. Real-time three-dimensional echocardiography in transient left apical ballooning syndrome. *Int. J. Cardiol.* 2008; 129: e69–e70.
11. Rossor A.M., Pearce S.H.S., Adams P.C. Left ventricular apical ballooning (tako-tsubo cardiomyopathy) in thyrotoxicosis. *Thyroid* 2007; 17: 181–182.
12. Pilgrim T.M., Wyss T.R. Tako-tsubo cardiomyopathy or transient left ventricular apical ballooning syndrome: A systematic review. *Int. J. Cardiol.* 2008; 124: 283–292.
13. Jabłoński M., Rychter M., Król A. i wsp. Zespół balotującego koniuszka. *Folia Cardiologica Excerpta* 2007; 2: 120–123.
14. Akashi Y.J., Musha H., Kida K. i wsp. Reversible ventricular dysfunction tako-tsubo cardiomyopathy. *Eur. J. Heart Fail.* 2005; 7: 1171–1176.
15. Elesber A.A., Prasad A., Lennon R.J., Wright R.S., Lerman A., Rihal C.S. Four-year recurrence rate and prognosis of the apical ballooning syndrome. *J. Am. Coll. Cardiol.* 2007; 50: 448–452.
16. Hagi D., Papavassiliu T., Heggemann F., Kaden J.J., Borggrefe M., Suselbeck T. Incidence and clinical significance of left ventricular thrombus in tako-tsubo cardiomyopathy assessed with echocardiography. *Q. J. Med.* 2008; 101: 381–386.
17. Kumar S., Mostow N., Grimm R.A. Quick resolution of tako-tsubo cardiomyopathy: a brief review. *Echocardiography* 2008; 25: 1117–1120.
18. Tarkin J.M., Khetyar M., Kaski J.C. Management of tako-tsubo syndrome. *Cardiovasc. Drugs Ther.* 2008; 22: 71–77.
19. Akashi Y.J., Goldstein D.S., Barbaro G., Ueyama T. Tako-tsubo cardiomyopathy. A new form of acute, reversible heart failure. *Circulation* 2008; 118: 2754–2762.
20. Cherian J., Angelis D., Filiberti A., Saperia G. Recurrence of stress-induced (tako-tsubo) cardiomyopathy. *Cardiology* 2007; 108: 144–146.