

Gojenie i dysfunkcja śródbłonna tętnic wieńcowych po implantacji stentów uwalniających leki antyproliferacyjne

Eugeniusz Hrycek, Marcin Syzdół, Wojciech Wojakowski

Klinika Kardiologii III Katedry Kardiologii, Śląski Uniwersytet Medyczny w Katowicach

Streszczenie

Angioplastyka wieńcowa (PCI) z implantacją stentu jest uznaną metodą leczenia ostrych zespołów wieńcowych, a także stabilnej choroby wieńcowej u pacjentów z istotnym niedokrwieniem obszaru mięśnia sercowego zaopatrywanego przez zwężoną tętnicę. Wprowadzenie stentów uwalniających leki (DES) wiązało się z poszukiwaniem skutecznej metody redukcji liczby restenoz. Celem artykułu jest scharakteryzowanie procesów gojenia i dysfunkcji śródbłonna naczyniowego po implantacji stentów typu DES. W pracy opisano patomechanizm powstawania późnej (LST) i bardzo późnej zakrzepicy w DES (VLST) w aspekcie opóźnionego gojenia śródbłonna, porównano metody służące do oceny endotelizacji powierzchni stentu (optyczną koherentną tomografię komputerową, ultrasonografię wewnątrznacyniową i angioskopię). Ponadto omówiono różnice w procesach gojenia śródbłonna po implantacji DES pierwszej oraz drugiej generacji. W kolejnej części przedstawiono przyczyny i mechanizmy dysfunkcji wazomotorycznej śródbłonna naczyniowego po implantacji stentów typu DES. Do omawianych czynników wpływających na tę dysfunkcję należą: wpływ na uwalnianie i działanie wybranych cytokin, rodzaj uwalnianego leku oraz wymiary implantowanego stentu. (Folia Cardiologica Excerpta 2011; 6, 1: 44–48)

Słowa kluczowe: stent uwalniający lek, śródbłonek, endotelializacja

Wstęp

Angioplastyka wieńcowa (PCI, *percutaneous coronary intervention*) z implantacją stentu jest uznaną metodą leczenia ostrych zespołów wieńcowych, a także stabilnej choroby wieńcowej u pacjentów z istotnym niedokrwieniem obszaru mięśnia sercowego zaopatrywanego przez zwężoną tętnicę. Najważniejszym ograniczeniem skuteczności PCI z implantacją stentów metalowych (BMS, *bare metal stents*) jest zjawisko restenozy w stencie. Wprowadzenie do praktyki klinicznej stentów uwalniających leki antyproliferacyjne (DES, *drug eluting stents*) pozwoliło na istotną redukcję częstości restenozy w stencie oraz ponownej rewaskularyzacji. Stoso-

wanie DES poprawiło skuteczność PCI u pacjentów z ostrymi zespołami wieńcowymi oraz stabilną chorobą niedokrwinną serca, niemniej jednak ich implantacja może wiązać się z występowaniem odległych powikłań, w tym późnej (LST, *late stent thrombosis*) i bardzo późnej zakrzepicy w stencie (VLST, *very late stent thrombosis*), co wiąże się z dużą śmiertelnością sięgającą 30–50% [1, 2]. Patogeneza tego zjawiska jest wieloczynnikowa. Zidentyfikowano czynniki ryzyka zależne od pacjenta (PCI w ostrych zespołach wieńcowych, cukrzyca, przedwczesne przerwanie podwójnej terapii przeciwplatekowej, niewydolność nerek, upośledzona funkcja lewej komory, oporności na klopidoogrel i kwas acetylosalicylowy, choroba nowotworowa, przebyta brachy-

Adres do korespondencji: Dr hab. n. med. Wojciech Wojakowski, Klinika Kardiologii III Katedry Kardiologii, Śląski Uniwersytet Medyczny, ul. Ziołowa 45–47, 40–635 Katowice, e-mail: wojtek.wojakowski@gmail.com

terapia), typu zmiany miażdżycowej (długość zmiany, średnica tętnicy, złożone zmiany miażdżycowe, zmiany w pomostach żylnych) i skuteczności procedury PCI (prawidłowe doprężenie, dyssekcja brzeżna, niepełne przyleganie do ściany, obecność niestabilnej blaszki miażdżycowej), a także zależne od typu stentu [3, 4]. Istnieje wiele potencjalnych przyczyn tego zjawiska, w tym opóźniona i niekompletna endotelializacja przeszł stentu, reakcja zapalna oraz nadwrażliwość typu późnego na polimer lub lek wydzielany ze stentu, zwiększona ekspresja czynnika tkankowego pod wpływem leku, nabyta późna malapozycja (nieprawidłowe przyleganie przeszł stentu do ściany tętnicy) oraz dysfunkcja endotelium [5, 6].

Wydaje się, że najważniejszym patomechanizmem zakrzepicy w stencie może być opóźnione gojenie (endotelializacja) przeszł stentu. Brak prawidłowej strukturalnie i funkcjonalnie warstwy komórek śródbłonna na przeszłach stentu oraz między nimi powoduje zwiększoną gotowość zakrzepową. Implantacja DES wiąże się także z dysfunkcją śródbłonna w stentowanych tętnicach, co jest zjawiskiem o mniej udokumentowanym znaczeniu klinicznym i prognostycznym, ale świadczy o oddziaływaniu uwolnionego z nośnika leku na odległe od miejsca implantacji stentu segmenty tętnicy wieńcowej [1, 7].

Stenty uwalniające leki antyproliferacyjne składają się z trzech komponentów, z których każdy może uczestniczyć w omawianych zjawiskach, ponieważ zarówno platforma (grubość przeszł, typ stopu), jak i lek antyproliferacyjny, a także nośnik leku (polimer trwały, biodegradowalny, modyfikowana powierzchnia stentu) mogą działać prozapalnie i cytotoksycznie na komórki śródbłonna [3].

Opóźniona endotelializacja

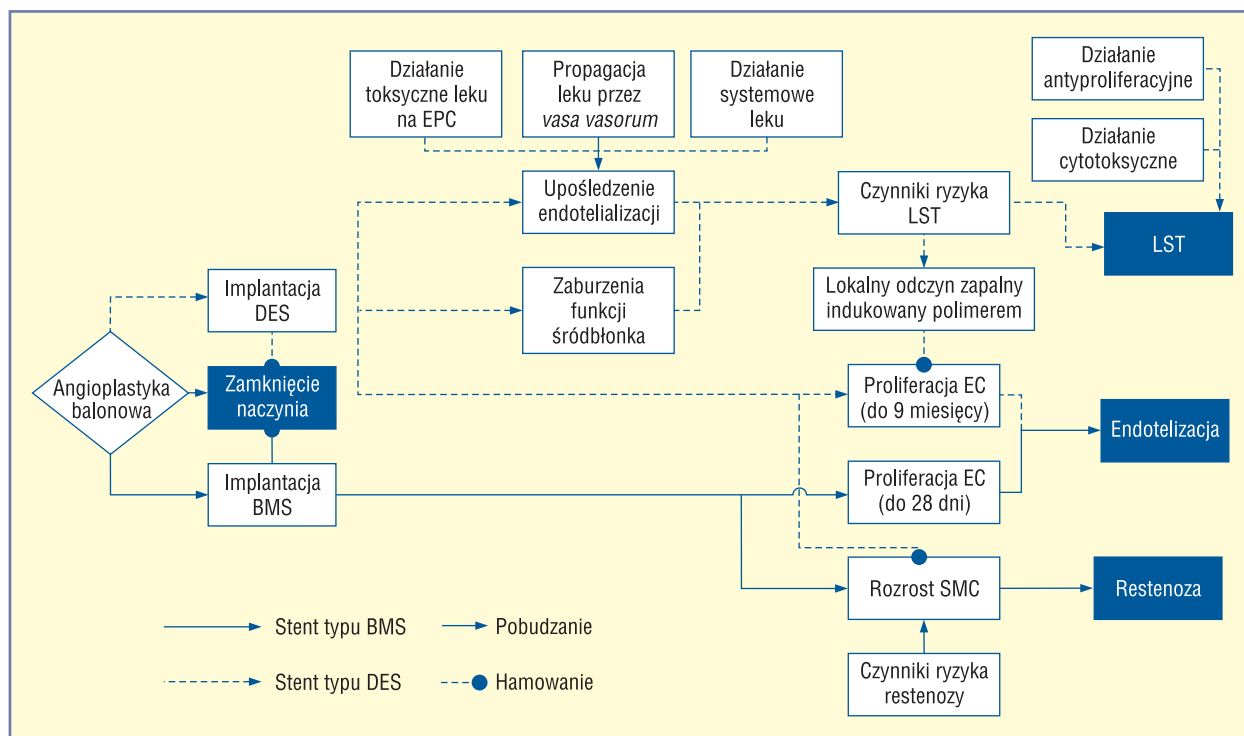
Pierwszym etapem reakcji naprawczej po implantacji stentu jest adhezja białek osocza, w tym albumin i fibrynogenu do przeszł stentu. W dalszej kolejności za pośrednictwem cząstek adhezyjnych immobilizacji ulegają komórki krwi, w tym płytki krwi i leukocyty. Tworzenie warstwy komórek śródbłonna jest pochodną migracji tych komórek z segmentów tętnicy przylegających do stentu oraz wychwytu z krwi i osiedlenia się na przeszłach krążących komórek progenitorowych śródbłonna (EPC, *endothelial progenitor cells*). Obydwa procesy ulegają upośledzeniu po implantacji DES, co wiąże się z cytotoksycznym działaniem uwalnianej substancji antymitotycznej. Opóźniona endotelializacja u niektórych pacjentów może prowadzić do wystą-

pienia LST (> 30 dni) oraz VLST (> 1 roku) [2]. W ostatnim czasie opisano również upośledzenie funkcji wazomotorycznej śródbłonna po implantacji stentów lekowych, jednak znaczenie kliniczne i prognostyczne tego zjawiska wymaga jeszcze dalszych badań [8, 9]. Porównanie mechanizmów oddziaływania DES i BMS z komórkami ściany tętnicy przedstawiono na rycinie 1.

Zjawiskiem, które powoduje powstawanie LST i VLST, jest upośledzona endotelializacja stentów typu DES. W przeciwieństwie do stentów typu BMS, których okres endotelializacji trwa około 28 dni, endotelializacja stentów typu DES może przedłużyć się nawet do ponad 9 miesięcy. Molekularnymi mechanizmami odpowiedzialnymi za upośledzenie endotelializacji są: hamowanie proliferacji śródbłonna przez leki cytostatyczne oraz reakcja zapalna na polimer, którym pokryty jest stent [10].

Co istotne, patologie prowadzące do zwiększonego ryzyka zakrzepicy w stencie, jak cukrzyca i niewydolność nerek, wiążą się także z upośledzeniem liczby i funkcji krążących EPC oraz dysfunkcją śródbłonna tętnic [11].

Postęp w dziedzinie kardiologii inwazyjnej wymógł również rozwój metod obrazowania wewnątrznaczyniowego służących do oceny skuteczności implantacji stentów (apozycja, występowanie dyssekcji brzeżnej), restenozy (powstawania neointimy) i zakrzepicy w stencie. Jak dotąd najpowszechniej używaną metodą jest ultrasonografia wewnątrznaczyniowa (IVUS, *intravascular ultrasound*). Ze względu na ograniczoną rozdzielczość (100–150 μm) IVUS nie nadaje się do oceny procesu gojenia stentu (endotelializacji). Do inwazyjnych metod oceny stentów zalicza się optyczną koherentną tomografię komputerową (OCT, *optical coherence tomography*) oraz rzadko używaną w Europie i Stanach Zjednoczonych angiografię. Wykazano między innymi bardzo dobrą korelację pomiarów uzyskanych w obrazowaniu OCT z wynikami badań histologicznych w ocenie powierzchni światła naczyń ($r = 0,98$), pola powierzchni stentu ($r = 0,978$) oraz pola powierzchni neointimy ($r = 0,961$ v. $r = 0,776$; $p < 0,001$) [12]. Angioskopia natomiast znalazła zastosowanie w określaniu stopnia endotelializacji, oceny przeszł stentu, wewnątrznaczyniowych skrzepów oraz blaszek miażdżycowych. Potwierdzono między innymi, że obecność żółtej blaszki miażdżycowej w angioskopii koreluje z późniejszą upośledzoną endotelializacją stentów uwalniających sirolimus [13]. Ponadto wykazano, że kolor blaszki miażdżycowej oceniany podczas angioskopii koreluje z grubością czepca włóknistego blaszki ocenianą w OCT [14].



Rycina 1. Porównanie mechanizmów oddziaływania stentu uwalniającego lek i stentu metalowego z komórkami ściany tętnicy. EPC (*endothelial progenitor cells*) — komórki progenitorowe śródbłónka naczyniowego; EC (*endothelial cells*) — komórki śródbłónka naczyniowego; LST (*late stent thrombosis*) — późna zakrzepica w stencie; DES (*drug eluting stents*) — stent uwalniający lek; BMS (*bare metal stents*) — stent metalowy; SMC (*smooth muscle cells*) — komórki mięśni gładkich

W celu zmniejszenia ryzyka wystąpienia LST i VLST w drugiej generacji stentów typu DES dąży się do indukcji endotelizacji. Właściwościami wpływającymi na przyspieszenie endotelizacji są: mniejsza grubość przęseł stentu (w wyniku zastosowania stopów kobaltu i platyny), wykorzystanie mniej toksycznych polimerów (fosfatydylocholino fluoropolimerów, kwasu mlekowego) i/lub biodegradowalnych polimerów oraz pokrywanie przez lek tylko powierzchni abluminalnej (stykającej się ze ścianą naczynia). Ponadto użycie lipofilnych pochodnych rapamycyny powoduje, że znacznie intensywniej przechodzą one przez ścianę naczynia i nie dochodzi do wyplukiwania leku przez prąd krwi [15–17]. Inna metoda indukcji endotelizacji stentów typu DES polega na opłaszczeniu ich przez przeciwciała anti-CD34, które odpowiada za adhezję komórek progenitorowych śródbłónka naczyniowego.

Dysfunkcja wazomotoryczna śródbłónka

Prawidłowe tętnice wieńcowe pod wpływem acetylocholino ulegają rozkurczowi, w którym pośredniczy uwalniany przez śródbłonek tlenku azo-

tu (NO), natomiast w tętnicach z uszkodzonym śródbłónkiem acetylocholina działa paradoksalnie naczynioskurczowo.

Do określenia funkcji skurczowej śródbłónka większość badaczy stosuje dowieńcowe podawanie nitratów poprzedzone podawaniem acetylocholino i ocenę angiograficzną segmentów przylegających do stentu [18]. Hofma i wsp. wykazali, że 6 miesięcy po implantacji stentu lekowego wlew acetylocholino prowadzi do paradoksalnego skurczu tętnic wieńcowych w segmentach za implantowanymi stentami. Funkcja naczynioskurczowa tętnic nie była upośledzona w przypadku implantacji stentów metalowych oraz w ocenie kurczliwości niezależnej od śródbłónka. Badania te potwierdzają niekorzystny wpływ DES na prawidłową funkcję wazomotoryczną tętnic zależną od opóźnionego gojenia śródbłónka [19].

Rozprężenie stentu w tętnicy wieńcowej jest czynnikiem powodującym uraz w obrębie ściany naczyniowej. Warstwa śródbłónka ulega uszkodzeniu i rozpoczyna się lokalny proces zapalny. Prawidłowa i szybka reendotelizacja w miejscu implantacji stentu jest warunkiem koniecznym do powsta-

nia dojrzałego śródbłonna i przywrócenia równowagi w układach czynników wazoaktywnych, przeciwzapalnych i biorących udział w procesach krzepnięcia. Uszkodzenie ściany naczyniowej stymuluje również rekrutację do miejsca urazu krążących śródbłonkowych komórek progenitorowych, które przylegają do przęseł stentu oraz do ściany tętnicy między przęsłami, uczestnicząc w procesie gojenia śródbłonna [20, 21]. Znaczne nasilenie tych niekorzystnych zjawisk obserwowano w przypadku implantacji długich stentów lub kilku stentów do jednego naczynia [8].

Jest kilka przyczyn dysfunkcji śródbłonna tętnic wieńcowych po angioplastyce z implantacją DES:

- stan zapalny;
- zaburzona równowaga czynników naczynioskurczowych/naczyniorozszerzających;
- toksyczne działanie leku antyproliferacyjnego;
- toksyczne działanie polimeru;
- upośledzona mobilizacja EPC i zasiedlanie przęseł stentu;
- upośledzone dojrzewanie EPC do pełnowartościowych komórek śródbłonna;
- reakcje nadwrażliwości;
- zwiększona produkcja wolnych rodników.

Dysfunkcję śródbłonna obserwowano nie tylko w stentowanych obszarach, ale również w segmentach położonych proksymalnie i dystalnie od stentu. Nieprawidłowa czynność śródbłonna w tych regionach może być wynikiem rozprzestrzeniania się leku ze stentów naczyniami naczyń. Opóźnione gojenie i nieprawidłowa funkcja endotelium dotyczy więc stentowanego segmentu oraz regionów do niego przylegających [8, 22].

Leki stosowane w DES modulują produkcję i uwalnianie cytokin w obrębie ściany naczynia wieńcowego, co potwierdzono w badaniach *in vitro*, *in vivo* i w modelach zwierzęcych. Sirolimus zmniejsza wydzielanie czynnika angiogenetycznego — czynnika wzrostu śródbłonna naczyniowego (VEGF, *vascular endothelial growth factor*) — oraz odpowiedź komórek śródbłonna naczyniowego na VEGF [23]. W badaniach tętnic wieńcowych szczurów i myszy wykazano zmniejszoną aktywność syntazy NO (eNOS) oraz zwiększoną produkcję wolnych rodników po implantacji stentów uwalniających sirolimus (SES, *sirolimus-eluting stent*) [24]. Paklitaksel z kolei zwiększa wrażliwość naczyń na cytokiny naczynioskurczowe, takie jak endotelina-1, oraz nasila produkcję reaktywnych form tlenu, co prowadzi do podtrzymania lokalnego stanu zapalnego i dysfunkcji ściany naczyniowej [25]. Paklitaksel stymuluje ekspresję i aktywuje układ kinazy białkowej Rho zaangażowanej w skurcz tętnic wieńcowych.

Podanie inhibitorów kinazy Rho znosi efekt naczynioskurczowy zależny do funkcji śródbłonna obserwowany w tętnicach wieńcowych świni po implantacji SES lub stentów uwalniających paklitaksel (PES, *paclitaxel-eluting stent*) [26].

Różnice między stentami uwalniającymi leki pierwszej i drugiej generacji

Wydaje się, że druga generacja DES — stenty uwalniające ewerolimus (EES, *everolimus-eluting stents*), zotarolimus (ZES, *zotarolimus-eluting stents*) oraz biolimus A9 (BES, *biolimus-eluting stents*) — może w mniejszym stopniu upośledzać endotelializację oraz funkcję wazomotoryczną zależną od śródbłonna. Badania kliniczne wykazały mniejszą częstość LST po implantacji DES drugiej generacji (EES, BES) w porównaniu z PES i SES. W badaniach zespołu Virmani przeprowadzonych na królikach stwierdzono, że proces gojenia śródbłonna jakościowo i ilościowo różni się między DES pierwszej i drugiej generacji. Po 14 dniach od implantacji PES i SES stopień pokrycia śródbłonkiem przęseł stentu był istotnie mniejszy niż w przypadku EES i BMS, natomiast po 28 dniach, co odpowiada około 12 miesiącom po implantacji u ludzi, gojenie było porównywalne. Sugeruje to, że DES nowszej generacji ulegają szybszej endotelializacji niż PES i SES. Ponadto różnice między stentami w stopniu endotelializacji odnosiły się do przęseł stentu, ale nie do powierzchni ściany tętnicy między przęsłami [27].

Platformy stentu nowej generacji cechują się mniejszą grubością przęseł, co z kolei zmniejsza uszkodzenie ściany tętnicy. W badaniach ISAR-STEREO i ISAR-STEREO-2 wykazano, że wraz ze wzrostem grubości przęseł stentu zwiększa się ryzyko restenozy [28, 29].

Istnieją dane sugerujące także, że DES drugiej generacji (BES) w mniejszym stopniu powodują upośledzenie funkcji wazomotorycznej śródbłonna w porównaniu z PES i SES [30].

Podsumowanie

Implantacja DES redukuje istotne zmniejszenie ryzyka restenozy, ale wiąże się z koniecznością długotrwałego stosowania podwójnego leczenia przeciwplatekowego, aby zapobiec późnej i bardzo późnej zakrzepicy w stencie. Jednym z czynników odpowiedzialnych za występowanie zakrzepicy jest opóźnione pokrywanie śródbłonkiem przęseł stentu, co wynika z toksycznego działania uwalnianego przez DES leku oraz nośnika leku. Oprócz zaburzeń strukturalnych endotelium po implantacji DES do-

chodzi także do dysfunkcji wazomotorycznej, której znaczenie kliniczne nie zostało dobrze poznane.

Piśmiennictwo

- Serruys P.W., Kutryk M.J., Ong A.T. Coronary-artery stents. *N. Engl. J. Med.* 2006; 354: 483–495.
- Daemen J., Wenaweser P., Tsuchida K. i wsp. Early and late coronary stent thrombosis of sirolimus-eluting and paclitaxel-eluting stents in routine clinical practice: data from a large two-institution cohort study. *Lancet* 2007; 369: 667–678.
- Garg S., Serruys P.W. Coronary stents: looking forward. *J. Am. Coll. Cardiol.* 2001; 56: S43–S78.
- Holmes D.R. Jr., Kereiakes D.J., Garg S. i wsp. Stent thrombosis. *J. Am. Coll. Cardiol.* 2010; 56: 1357–1365.
- Niccoli G., Montone R.A., Ferrante G., Crea F. The evolving role of inflammatory biomarkers in risk assessment after stent implantation. *J. Am. Coll. Cardiol.* 2010; 56: 1783–1793.
- Lüscher T.F., Steffel J., Eberli F.R. i wsp. Drug-eluting stent and coronary thrombosis: biological mechanisms and clinical implications. *Circulation* 2007; 115: 1051–1058.
- Finn A.V., Nakazawa G., Joner M. i wsp. Vascular responses to drug eluting stents: importance of delayed healing. *Arterioscler. Thromb. Vasc. Biol.* 2007; 27: 1500–1510.
- Pendyala L.K., Yin X., Li J., Chen J.P., Chronos N.A., Hou D. The first-generation drug-eluting stents and coronary endothelial dysfunction. *JACC Cardiovasc. Interv.* 2009; 2: 1169–1177.
- Muhlestein J.B. Endothelial dysfunction associated with drug-eluting stents what, where, when, and how? *J. Am. Coll. Cardiol.* 2008; 51: 2139–2140.
- Kramer M.C., Rittersma S.Z., de Winter R.J. i wsp. Relationship of thrombus healing to underlying plaque morphology in sudden coronary death. *J. Am. Coll. Cardiol.* 2010; 55: 122–132.
- Bauersachs J., Thum T. Endothelial progenitor cell dysfunction: mechanisms and therapeutic approaches. *Eur. J. Clin. Invest.* 2007; 37: 603–606.
- Suzuki Y., Ikeno F., Koizumi T. i wsp. In vivo comparison between optical coherence tomography and intravascular ultrasound for detecting small degrees of in-stent neointima after stent implantation. *JACC Cardiovasc. Interv.* 2008; 1: 168–173.
- Yamamoto M., Okamoto K., Inami S. i wsp. Relationship between neointimal coverage of sirolimus-eluting stents and lesion characteristics: a study with serial coronary angiography. *Am. Heart J.* 2009; 158: 99–104.
- Kubo T., Imanishi T., Takarada S. i wsp. Implication of plaque color classification for assessing plaque vulnerability. *JACC Cardiovasc. Interv.* 2008; 1: 74–80.
- Fajadet J., Wijns W., Laarman G.J. i wsp. Randomized, double-blind, multicenter study of the Endeavor zotarolimus-eluting phosphorylcholine-encapsulated stent for treatment of native coronary artery lesions: clinical and angiographic results of the ENDEAVOR II trial. *Circulation* 2006; 114: 798–806.
- Stone G.W., Midei M., Newman W. i wsp. Randomized comparison of everolimus-eluting and paclitaxel-eluting stents: two-year clinical follow-up from the Clinical Evaluation of the Xience V Everolimus Eluting Coronary Stent System in the Treatment of Patients with de novo Native Coronary Artery Lesions (SPIRIT) III trial. *Circulation* 2009; 119: 680–686.
- Tada N., Virmani R., Grant G. i wsp. Polymer-free biolimus A9-coated stent demonstrates more sustained intimal inhibition, improved healing, and reduced inflammation compared with a polymer-coated sirolimus-eluting cypher stent in a porcine model. *Circ. Cardiovasc. Interv.* 2010; 3: 174–183.
- Ludmer P.L., Selwyn A.P., Shook T.L. i wsp. Paradoxical vasoconstriction induced by acetylcholine in atherosclerotic coronary arteries. *N. Engl. J. Med.* 1986; 315: 1046–1051.
- Hofma S.H., van der Giessen W.J., van Dalen B.M. i wsp. Indication of long-term endothelial dysfunction after sirolimus-eluting stent implantation. *Eur. Heart J.* 2006; 27: 166–170.
- Lüscher T.F., Steffel J., Eberli F.R. i wsp. Drug-eluting stent and coronary thrombosis: biological mechanisms and clinical implications. *Circulation* 2007; 115: 1051–1058.
- Sata M., Fukuda D., Tanaka K., Kaneda Y., Yashiro H., Shirakawa I. The role of circulating precursors in vascular repair and lesion formation. *J. Cell. Mol. Med.* 2005; 9: 557–568.
- Kim J.W., Suh S.Y., Choi C.U. i wsp. Six-month comparison of coronary endothelial dysfunction associated with sirolimus-eluting stent versus Paclitaxel-eluting stent. *JACC Cardiovasc. Interv.* 2008; 1: 65–71.
- Obata J.E., Kitta Y., Takano H. i wsp. Sirolimus-eluting stent implantation aggravates endothelial vasomotor dysfunction in the infarct-related coronary artery in patients with acute myocardial infarction. *J. Am. Coll. Cardiol.* 2007; 50: 1305–1309.
- Jabs A., Gobel S., Wenzel P. i wsp. Sirolimus-induced vascular dysfunction. Increased mitochondrial and nicotinamide adenosine dinucleotide phosphate oxidase-dependent superoxide production and decreased vascular nitric oxide formation. *J. Am. Coll. Cardiol.* 2008; 51: 2130–2138.
- Pendyala L.K., Li J., Shinke T. i wsp. Endothelium-dependent vasomotor dysfunction in pig coronary arteries with Paclitaxel-eluting stents is associated with inflammation and oxidative stress. *JACC Cardiovasc. Interv.* 2009; 2: 253–262.
- Shiroto T., Yasuda S., Tsuburaya R. i wsp. Role of Rho-kinase in the pathogenesis of coronary hyperconstricting responses induced by drug-eluting stents in pigs in vivo. *J. Am. Coll. Cardiol.* 2009; 54: 2321–2329.
- Joner M., Nakazawa G., Finn A.V. i wsp. Endothelial cell recovery between comparator polymer-based drug-eluting stents. *J. Am. Coll. Cardiol.* 2008; 52: 333–342.
- Kastrati A., Mehilli J., Dirschinger J. i wsp. Intracoronary stenting and angiographic results: strut thickness effect on restenosis outcome (ISAR-STERO) trial. *Circulation* 2001; 103: 2816–2821.
- Pache J., Kastrati A., Mehilli J. i wsp. Intracoronary stenting and angiographic results: strut thickness effect on restenosis outcome (ISAR-STERO-2) trial. *J. Am. Coll. Cardiol.* 2003; 41: 1283–1288.
- Hamilos M.J., Ostojic M., Beleslin B. i wsp. Differential effects of drug-eluting stents on local endothelium-dependent coronary vasomotion. *J. Am. Coll. Cardiol.* 2008; 51: 2123–2129.