

Doraźne i długoterminowe wyniki stosowania stentów uwalniających lek w terapii zwężenia pnia lewej tętnicy wieńcowej niezabezpieczonego pomostem

Vaios Tzifos, Aristotelis Gatsis, Argyrios Gerasimou,
 Dimitrios Chatzis, Georgios Theodorakis

Department of Interventional Cardiology, Henry Dunant Hospital, Ateny, Grecja

Przedrukowano za zgodą z: *Cardiology Journal* 2011; 18, 2: 165–170

Streszczenie

Wstęp: Większość dostępnych danych wskazuje na to, że stentowanie zwężenia pnia lewej tętnicy wieńcowej niezabezpieczonego pomostem (ULMCA) z wykorzystaniem stentów uwalniających lek (DES) jest bezpieczne i skuteczne. Za referencyjną metodę umożliwiającą optymalną rewaskularyzację uważa się obecnie leczenie chirurgiczne. Celem tego jednośrodkowego badania była ocena doraźnych i długoterminowych wyników leczenia pacjentów ze zwężeniem ULMCA, u których wykonano przezskórną interwencję wieńcową (PCI) z implantacją DES.

Metody: Stent wieńcowy implantowano do ULMCA u 72 pacjentów. Osoby ze zwężeniem de novo wynoszącym co najmniej 50% lub powierzchnią przekroju światła pnia lewej tętnicy wieńcowej mniejszą lub równą 4,0 mm² w ocenie za pomocą ultrasonografii wewnątrznaczyniowej leczono z użyciem przeciętnie 1,6 ± 1,2 DES na pacjenta. Stentowanie ULMCA wykonywano, kiedy uznano, że pomostowanie tętnic wieńcowych wiązałoby się z dużym ryzykiem chirurgicznym (średni wynik w skali EuroSCORE 7,1 punktu) i/lub kiedy pacjent nie zgodził się na operację pomimo zaleceń lekarza. Osoby włączone do badania poddawano ocenie klinicznej po 1, 6 i 12 miesiącach od zabiegu, a następnie co rok. Koronarografię wykonywano rutynowo po 9–12 miesiącach od zabiegu i/lub w dowolnym momencie w przypadku wskazań klinicznych. W krótko- i długoterminowej obserwacji oceniano występowanie poważnych niepożądanych incydentów sercowych (MACE): zgonów z przyczyn sercowych, zawałów serca oraz dodatkowych zabiegów rewaskularyzacji tej samej zmiany lub innych zmian.

Wyniki: Angiograficzna i kliniczna skuteczność PCI wyniosła 100%. U wszystkich pacjentów przeprowadzono pełną rewaskularyzację. Średni czas obserwacji wyniósł 2,5 roku ± 10 miesięcy. Umieralność w ciągu pierwszych 12 miesięcy wyniosła 3%, a łączna częstość występowania MACE — 30,6%. W trakcie obserwacji zmarło łącznie 4 pacjentów (5,5%). Kontrolną koronarografię wykonano u 59 (82%) pacjentów, a ponowną rewaskularyzację tego

Adres do korespondencji: Vaios Tzifos, MD, Dimitrios Chatzis, MD, Division of Cardiology, Henry Dunant Hospital, Mesogeion avenue 107, 11526 Athens, Greece, tel.: 0030 210 697 20 00, faks: 0030 210 697 23 40, e-mail: vtzifos@hotmail.com, dimitrioschatzis@yahoo.com

Tłumaczenie: dr n. med. Piotr Jędrusik

samego naczynia (TVR) przeprowadzono w przypadku 18,05% leczonych zmian. Odnotowano jeden przypadek możliwej zakrzepicy w stencie.

Wnioski: Biorąc pod uwagę duże ryzyko chirurgiczne występujące u większości badanych pacjentów, stentowanie ULMCA jest praktycznie możliwe, bezpieczne i wiąże się z doskonałymi wynikami leczenia w krótko- i średnioterminowej obserwacji. Długoterminowe wyniki wydają się zachęcające, ponieważ umieralność była niewielka i nie stwierdzono ani jednego przypadku niewątpliwej lub prawdopodobnej zakrzepicy. (Folia Cardiologica Excerpta 2011; 6, 2: 87–93)

Słowa kluczowe: choroba wieńcowa, zwężenie pnia lewej tętnicy wieńcowej, przezskórna śródnaczyniowa angioplastyka wieńcowa

Wstęp

Istotne zwężenie pnia lewej tętnicy wieńcowej niezabezpieczonego pomostem (ULMCA, *unprotected left main coronary artery*) występuje u około 5% osób z chorobą wieńcową [1, 2] i ma istotne implikacje prognostyczne i terapeutyczne, ponieważ jedynie rewaskularyzacja wieńcowa może zapewnić długoterminowe przeżycie bez niedokrwienia mięśnia sercowego i w związku z tym zaleca się ją u wszystkich pacjentów, którzy nadają się do takiego leczenia. W ostatnich dziesięcioleciach za standardowe leczenie u chorych ze zwężeniem ULMCA uważano pomostowanie tętnic wieńcowych (CABG, *coronary artery bypass surgery*). W kilku badaniach wykazano jednak małą częstość występowania powikłań w okresie wewnątrzszpitalnym w przypadku planowego stentowania pnia lewej tętnicy wieńcowej [3, 4]. Zmniejszenie ryzyka w okresie około-zabiegowym — obejmującego potrzebę wykonania CABG w trybie nagłym, restenozę oraz niepowodzenie leczenia danej zmiany — w przypadku stosowania niepowlekanych stentów metalowych w porównaniu z prostą angioplastyką balonową, a później dzięki wprowadzeniu stentów uwalniających lek (DES, *drug-eluting stents*), stworzyło możliwości zastosowania tych stentów w leczeniu bardziej złożonych zmian, takich jak zwężenie ULMCA. Stenty uwalniające lek wprowadzone do praktyki klinicznej w ciągu ostatnich kilku lat umożliwiły zmniejszenie ryzyka restenozy, jednak długoterminowe wyniki leczenia u tych pacjentów pozostają niepewne [5]. Dane z długoterminowej obserwacji są szczególnie ważne ze względu na potencjalne konsekwencje w postaci zakrzepicy w stencie lub restenozy. Kwestia, czy u tych osób można stosować strategię leczenia inwazyjnego z taką samą skutecznością jak w przypadku leczenia chirurgicznego, pozostaje kontrowersyjna. Celem niniejszego badania była więc

analiza doświadczenia pojedynczego ośrodka w zakresie stentowania pnia lewej tętnicy wieńcowej. Oceniono doraźne wyniki zabiegów, stosowane techniki oraz kliniczne i angiograficzne rezultaty leczenia w czasie dłuższej obserwacji.

Metody

W analizie uwzględniono 72 kolejnych (3,9% łącznej liczby leczonych) pacjentów w stabilnym lub niestabilnym stanie [z ostrym zespołem wieńcowym (ACS, *acute coronary syndrome*)] ze zwężeniem ULMCA leczonych w ośrodku autorów niniejszej pracy z wykorzystaniem DES w okresie od lipca 2004 roku do września 2009 roku. W celu identyfikacji dużego ryzyka operacyjnego w przypadku chorych z objawowym zwężeniem pnia lewej tętnicy wieńcowej posługiwano się skalą EuroSCORE. Zwężenie ULMCA zdefiniowano jako zwężenie pnia lewej tętnicy wieńcowej o ponad 50% bez dystalnego zabezpieczenia tego naczynia wynikającego z uprzednio przeprowadzonej operacji pomostowania. W zależności od umiejscowienia zwężenia w obrębie pnia lewej tętnicy wieńcowej pacjentów podzielono na dwie grupy. Grupa A obejmowała zmiany ograniczone do odejścia pnia lub jego dalszego odcinka, ale z co najmniej 5-milimetrowym odcinkiem tego naczynia bez angiograficznie istotnych zmian między końcem zwężenia a rozwidleniem pnia. W grupie B zwężenie obejmowało rozwidlenie pnia.

Stosowano następujące rodzaje stentów: stenty Taxus uwalniające paklitaksel (Boston Scientific, Natick, Massachusetts, Stany Zjednoczone), stenty Cypher uwalniające sirolimus (Cordis, Miami Lakes, Floryda, Stany Zjednoczone), stenty Endeavor uwalniające zotarolimus (Medtronic, Inc. NYSE: MDT, Minneapolis, Minnesota, Stany Zjednoczone) oraz stenty Promus uwalniające ewerolimus (Boston Scientific, Natick, Massachusetts, Sta-

ny Zjednoczone). Wybór stentu zależał wyłącznie od dostępności lub preferencji wykonującego zabieg. Heparynę biwalirudynę oraz inhibitor glikoproteiny IIb/IIIa stosowano według uznania wykonującego zabieg. Przed zabiegiem wszyscy pacjenci otrzymali dawkę nasycającą 300 lub 600 mg kłopidogrelu i kontynuowano u nich podawanie tego leku w dawce 75 mg dziennie przez co najmniej 12 miesięcy. Stosowano również bezterminowo kwas acetylosalicylowy w dawce 100 mg dziennie.

Zgony klasyfikowano jako sercowe lub niesercowe. Wszystkie zgony uznawano za pochodzenia sercowego, chyba że rozpoznanie kliniczne lub wynik autopsji wskazywały na przyczynę niesercową. Zawał serca rozpoznawano na podstawie wzrostu aktywności kinazy kreatynowej przekraczającego dwukrotnie górną granicę wartości prawidłowych w połączeniu ze wzrostem stężenia frakcji MB, zarówno bez załamek Q, jak i z obecnością załamek Q. Oceniano występowanie zgonów, transplantacji serca, a także zakrzepicy w stencie zgodnie z definicjami *Academic Research Consortium*. Czynnościowo kompletną rewaskularyzację zdefiniowano jako pełne i skuteczne leczenie wszystkich zmienionych chorobowo naczyń o średnicy segmentu referencyjnego przekraczającej 2,0 mm zaopatrujących część żywego mięśnia sercowego. Powodzenie zabiegu zdefiniowano jako resztkowe zwężenie o mniej niż 25% z przepływem ocenionym na TIMI 3 w skali z badania *Thrombolysis in Myocardial Infarction*, bez zgonu, zawału serca ani operacji pomostowania w trybie nagłym przed wypisem ze szpitala.

Wszyscy pacjenci wyrazili pisemną świadomą zgodę na udział w badaniu, a protokół badania zaakceptowała komisja etyczna w ośrodku, w którym je przeprowadzano.

Dane z dalszej obserwacji uzyskano na podstawie oceny klinicznej po 1, 6 i 12 miesiącach, a następnie raz w roku, a także kontrolnej koronarografii wykonywanej po 9–12 miesiącach od początkowego zabiegu. Punktami końcowymi ocenianymi w badaniu były zgony, zawały serca po zabiegu oraz ponowne rewaskularyzacje tego samego naczynia (TVR, *target vessel revascularization*), w tym dotyczące zarówno tej samej zmiany, jak i innych zmian. Zawał serca zdefiniowano jako zwiększenie stężenia frakcji MB kinazy kreatynowej przekraczające trzykrotnie górną granicę wartości prawidłowych podczas początkowej hospitalizacji lub dalszej obserwacji. Zakrzepicę w stencie zdefiniowano zgodnie z uznanymi kryteriami [16]. Zgony obejmowały zarówno zgony z przyczyn sercowych, jak i zgony z przyczyn innych niż sercowe. Ilościową ocenę ko-

Tabela 1. Charakterystyka kliniczna

Zmienna	72 pacjentów
Wiek (lata)	70 ± 12
Płeć męska	56 (73,6%)
Palenie tytoniu	17 (23,6%)
Hipercholesterolemia	33 (45,8%)
Cukrzyca	10 (13,8%)
Obciążające wywiady rodzinne	39 (54%)
Nadciśnienie tętnicze	39 (54%)
Przewlekła niewydolność nerek	4 (5,5%)
Wcześniej CABG	16 (22%)
Wcześniej PCI	14 (23,6%)
Przeżyty zawał serca	25 (34,7%)
Wymiana zastawki w wywiadach	3 (4%)
LVEF (%)	51,6 ± 13,2
Liczba punktów w skali EuroSCORE	7,1 ± 4,5
Pacjenci z ponad 6 punktami w skali EuroSCORE	47 (65,2%)
Zastoinowa niewydolność serca	6 (8,3%)

CABG (*coronary artery bypass grafting*) — pomostowanie tętnic wieńcowych; LVEF (*left ventricular ejection fraction*) — frakcja wyrzutowa lewej komory; PCI (*percutaneous coronary intervention*) — przeszskórna interwencja wieńcowa

ronarograficzną (QCA, *quantitative coronary angiography*) przeprowadzali doświadczeni technicy z certyfikatami w pracowni cewnikowania serca, którzy posługiwali się aparatem Philips Integris BH 5000 (Philips, Eindhoven, Holandia) z uaktualnionym oprogramowaniem. Zmienne ciągłe wyrażono jako wartości średnie ± odchylenie standardowe lub jako odsetki w procentach. Do oceny przeżywalności posłużono się metodą Kaplana-Meiera, a obliczeń dokonano za pomocą oprogramowania SPSS 11.0 (SPSS, Chicago, Illinois, Stany Zjednoczone).

Wyniki

Charakterystykę demograficzną i obraz kliniczny badanej populacji przedstawiono w tabeli 1. Średni wiek wyniósł 70 ± 12 lat; 56 (73,6%) pacjentów było płci męskiej. Dziesięciu (13%) chorowało na cukrzycę, a 14 (23,6%) osób poddano wcześniej interwencji przeszskórnej. Średnia frakcja wyrzutowa wyniosła 51,6 ± 13,2%, a średni wynik w skali EuroSCORE 7,1 ± 4,5 punktu; 47 pacjentów (65,2%) uzyskało wynik powyżej 6 punktów. U 1 pacjenta w momencie wykonywania zabiegu rozpoznano nowotwór złośliwy. Najczęstszymi prezentacjami klinicznymi były niestabilna dławica piersiowa i zawał serca bez uniesienia odcinka ST (NSTEMI, *non-ST*

Tabela 2. Obraz kliniczny

Zmienna	72 pacjentów
Pacjenci bez objawów	2 (2,8%)
Stabilna dławica piersiowa	17 (23,6%)
Niestabilna dławica piersiowa i NSTEMI	51 (70,0%)
STEMI	1 (1,4%)
Wstrząs kardiogeny	1 (1,4%)

NSTEMI (*non-ST elevation myocardial infarction*) — zawał serca bez uniesienia odcinka ST; STEMI (*ST elevation myocardial infarction*) — zawał serca z uniesieniem odcinka ST

elevation myocardial infarction); następne miejsce pod względem częstości występowania zajmowała stabilna dławica piersiowa. Charakterystykę zabiegów przedstawiono w tabeli 2. Zwężenie ULMCA było ograniczone do odcinka lub środkowego odcinka naczynia u 32 (44%) pacjentów, natomiast rozwidlenie lub segment przed nim obejmowało u 40 (56%) osób. U większości badanych posłużono się dostępem przez tętnicę udową. Kontrapulsację wewnątrzortną zastosowano u 7 (9,7%) pacjentów, a antykoagulację heparyną u wszystkich. Inhibitor glikoproteiny IIb/IIIa podawano dość często, bo u 41 (56,9%) osób. Zabiegi wykonano pod kontrolą ultrasonografii wewnątrznacyniowej u 18 (25,8%) pacjentów. U większości występowała choroba trójnaczyńowa obejmująca zwężenie pnia lewej tętnicy wieńcowej (40 pacjentów, 55,5%). Zmiany w pniu lewej tętnicy wieńcowej były umiarkowane zwapniałe u 29 (40,0%) badanych, ekscentryczne u 42 (58,3%), a przepływ TIMI 3 stwierdzano u większości osób (70 pacjentów, 97,2%) (tab. 3). Zwężenie ULMCA leczono za pomocą przeciętnie $1,6 \pm 1,2$ stentu, a łącznie wszczepiono 126 DES. Zastosowanie balonu tnącego było konieczne u 18 (25,8%) pacjentów. Łącznie leczono 40 zmian w obrębie rozwidlenia (w tym 27 prawdziwych zwężeń rozwidlenia), stosując następujące techniki: *mini crush* u 15 (37,5%) pacjentów, stentowanie w kształcie litery T (*T-stenting*) u 2 (5%) pacjentów oraz warunkowe stentowanie u 23 (57,5%) osób. Wyniki QCA przedstawiono w tabeli 4. Średnia średnica segmentu referencyjnego, minimalna średnica światła oraz doraźny przyrost średnicy światła naczynia wyniosły odpowiednio $3,58 \pm 0,66$ mm, $3,53 \pm 0,35$ mm oraz $2,09 \pm 0,54$ mm. Proceduralne powodzenie zabiegu uzyskano u wszystkich (100%) pacjentów, a kliniczne powodzenie zabiegu u 70 (96%). U 2 badanych po zabiegu wystąpił NSTEMI, ale poza tym podczas hospitalizacji nie odnotowano żadnych in-

Tabela 3. Obraz angiograficzny

Zmienna	72 pacjentów
LM	3 (4,1%)
LM + 1 VD	4 (5,6%)
LM + 2 VD	25 (34,7%)
LM + 3 VD	40 (55,5%)
Zmiana typu A	3 (4%)
Zmiana typu B	3 (4%)
Zmiana typu B2	31 (43,0%)
Zmiana typu C	35 (48,6%)
Zwapnienia	29 (40,0%)
Zmiana ekscentryczna	42 (58,3%)
Przepływ TIMI 3	70 (97,2%)
Przepływ TIMI 2	1 (1,4%)
Przepływ TIMI 1	1 (1,4%)

LM (*left main*) — pień lewej tętnicy wieńcowej; VD (*vessel disease*) — choroba naczyń wieńcowych; 1 VD — choroba jednonaczyniowa; 2 VD — choroba dwunaczyniowa; 3 VD — choroba trójnaczyńowa; TIMI — *Thrombolysis in Myocardial Infarction*

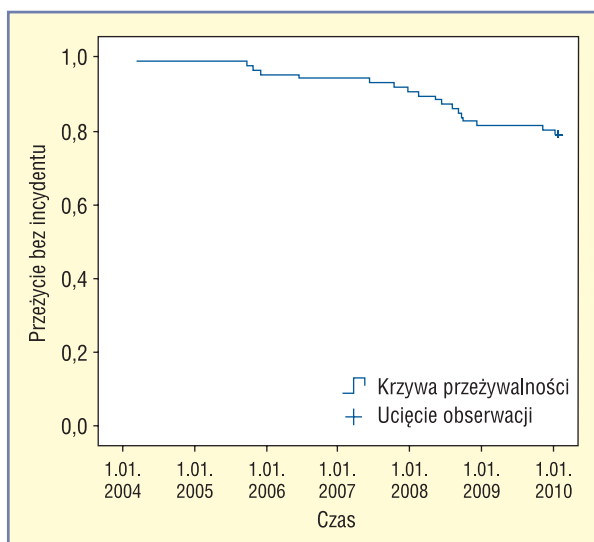
Tabela 4. Ilościowa analiza koronarograficzna (QCA) po przezskórnej interwencji wieńcowej

	Główne naczynie	Boczne odgałęzienie
Średnia średnica segmentu referencyjnego [mm]	$3,58 \pm 0,66$	$2,97 \pm 0,50$
Minimalna średnica światła naczynia [mm]	$3,53 \pm 0,35$	$2,74 \pm 0,53$
Doraźny przyrost średnicy światła naczynia [mm]	$2,09 \pm 0,54$	$0,42 \pm 0,71$
Długość stentów [mm]	$23,5 \pm 18,8$	$16,4 \pm 4,3$
Wielkość zwężenia (%)	$9,7 \pm 5,5$	$12,2 \pm 4,7$

nych powikłań. Oceny klinicznej dokonano u wszystkich pacjentów, natomiast kontrolną koronarografię wykonano u 59 (82%) osób (tab. 5). Średnia długość okresu obserwacji wyniosła 2,5 roku $\pm \pm 10$ miesięcy. Poważne niepożądane incydenty sercowe (MACE, *major adverse cardiac events*) wystąpiły łącznie u 22 (30,5%) pacjentów. Łączną przeżywalność bez incydentu (69,5%) przedstawiono na rycinie 1. W ciągu pierwszych 12 miesięcy od zabiegu odnotowano 2 zgony z przyczyn innych niż sercowe, a przeżywalność wyniosła 97%. W sumie zgon sercowy lub niesercowy nastąpił u 4 (5,5%) pacjentów (ryc. 2). Jedna osoba zmarła z powodu raka gardła, druga zmarła wtórnie do pourazowego krwawienia śródmózgowego,

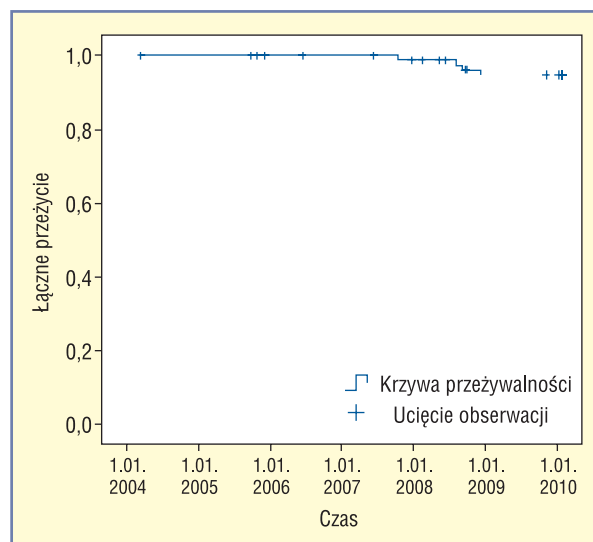
Tabela 5. Ilościowa analiza koronarograficzna (QCA) podczas kontrolnej koronarografii [wykonanej u 59 (82%) pacjentów]

	Główne naczynie	Boczne odgałęzienie
Średnia średnica segmentu referencyjnego [mm]	3,38 ± 0,66	2,64 ± 0,58
Minimalna średnica światła naczynia [mm]	3,36 ± 0,63	2,30 ± 0,54
Doraźny przyrost średnicy światła naczynia [mm]	19,4 ± 11,7	34,2 ± 23,0
Długość stentów [mm]	0,39 ± 0,56	0,44 ± 0,58
Wielkość zwężenia (%)	5 (6,9%)	10 (13,8%)

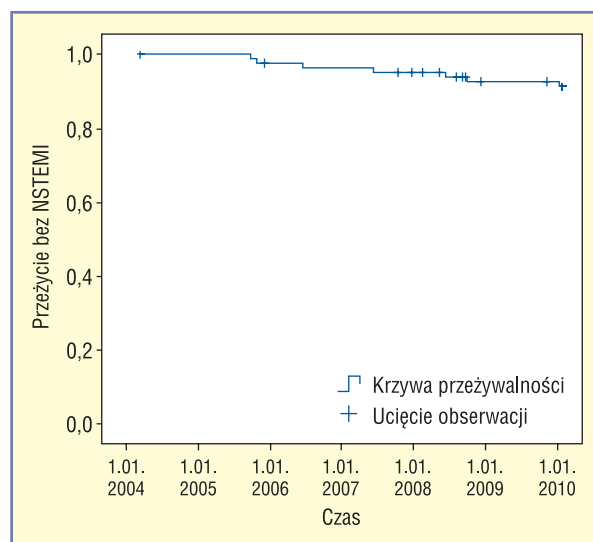


Rycina 1. Analiza Kaplana-Meiera przedstawiająca przeżywalność bez incydentu

a trzeci chory zmarł z powodu stopniowo postępującej schyłkowej niewydolności nerek. Czwarty pacjent zmarł nagle po 24 miesiącach od zabiegu. Uznano to za możliwą zakrzepicę w stencie. U 5 (6,9%) osób wystąpił NSTEMI bez dalszych powikłań (ryc. 3). Łączna częstość TVR, w tym rewaskularyzacji tej samej zmiany, wyniosła 14,2%. W trakcie obserwacji u żadnego pacjenta nie było potrzeby wykonania CABG. Co więcej, QCA podczas kontrolnej koronarografii wykazała brak istotnej zmiany minimalnej średnicy światła naczynia ($3,36 \pm 0,63$ mm), a średnie późne zmniejszenie średnicy światła wyniosło $0,39 \pm 0,56$ mm.



Rycina 2. Analiza Kaplana-Meiera przedstawiająca łączną przeżywalność



Rycina 3. Analiza Kaplana-Meiera przedstawiająca przeżywalność bez zawału serca bez uniesienia odcinka ST (NSTEMI)

Dyskusja

Najważniejszym wynikiem niniejszego badania jest stwierdzenie, że przezskórna interwencja wieńcowa (PCI, *percutaneous coronary interventions*) zwężenia ULMCA z użyciem DES u pacjentów niekwalifikujących się do CABG jest bezpiecznym i skutecznym sposobem leczenia. Ten wniosek jest zgodny z wynikami wcześniejszych dużych badań

[1, 3, 4], co wskazuje na to, że PCI można rozważać jako pełnoprawną alternatywę CABG w leczeniu zwężenia ULMCA u starannie dobranych pacjentów. W rzeczywistości wyraża się nawet opinie, że należy ponownie rozważyć obecne wskazania dotyczące wykonywania PCI w leczeniu zwężenia ULMCA, być może zmieniając standardową praktykę kliniczną.

Co więcej, większość dotychczasowych obserwacji klinicznych to wciąż jedynie obserwacje średnioterminowe, a więc nadal potrzeba wyników randomizowanych prób klinicznych porównujących rewaskularyzację przezskórną i chirurgiczną, aby określić rolę przezskórnych implantacji DES w porównaniu z leczeniem referencyjnym, to jest chirurgicznym, w hierarchii medycyny opartej na dowodach z badań naukowych, zwłaszcza biorąc pod uwagę ostatnio wyrażane obawy dotyczące późnej zakrzepicy w stencie.

Zwężenie ULMCA występuje u 5% pacjentów poddawanych koronarografii [6] i przez dekady uznawano je za ściśle wskazanie do CABG. Od czasu wprowadzenia DES do praktyki klinicznej [5] nie tylko używa się ich w ograniczonym zakresie u pacjentów ze zwężeniem ULMCA i bardzo dużym ryzykiem chirurgicznym, ale również rozszerzono stosowanie tych stentów u pacjentów z korzystniejszą charakterystyką zmian [7]. Mimo że w większości doniesień przedstawia się małe doświadczenia pojedynczych ośrodków, z oczywistymi ograniczeniami w zakresie zewnętrznej ważności uzyskanych wyników, dostępne dowody dotyczące doboru pacjentów i stratyfikacji ryzyka u osób poddawanych PCI z użyciem DES w leczeniu zwężenia ULMCA pozwoliły już na wykazanie, że zwężenie ULMCA nieobjęjące rozwidlenia pnia wiąże się z korzystniejszym rokowaniem niż zwężenie w dystalnej części ULMCA. Kwestia, czy operacja powinna być leczeniem pierwszego rzutu nawet w przypadku zwężenia ULMCA nieobjęającego rozwidlenia pnia, pozostaje jednak przedmiotem dyskusji [8]. Niedawne badania doprowadziły do generalnej ponownej oceny długoterminowego bezpieczeństwa DES [9], biorąc pod uwagę prawdopodobny wzrost częstości występowania zakrzepicy w stencie, co ma nawet jeszcze większe implikacje dla PCI z użyciem DES w leczeniu zwężenia ULMCA. Korzyści ze stosowania DES w porównaniu z wykorzystaniem niepowlekanych stentów metalowych w przypadku takich zmian wykazano jednoznacznie w dostępnych badaniach kontrolowanych. Kwestionowano wprawdzie znaczenie restenozy w stencie jako potencjalnej przyczyny ostrych zespołów wieńcowych w przypadku niesprecyzowa-

nych zmian, ale restenoza w ULMCA jest uznana za możliwą przyczyną nagłego zgonu sercowego lub zawału serca. Antyproliferacyjne działanie DES ma więc zasadnicze znaczenie w przypadku zmian w ULMCA, dlatego obecnie należy prawdopodobnie zalecać stosowanie DES we wszystkich przypadkach, w których planuje się PCI w leczeniu zwężenia ULMCA.

W prezentowanej pracy przedstawiono jednośrodkowe badanie dotyczące stentowania zwężenia ULMCA. Obserwowane incydenty były zarówno incydentami sercowymi, jak i występującymi wtórnie do chorób współistniejących u tych pacjentów ze zwiększonym ryzykiem chirurgicznym. Częstość występowania powikłań wewnątrzszpitalnych, wynosząca 4% (w tym dwa NSTEMI), jest zgodna z podawaną w innych doniesieniach, w których wykazano, że stentowanie ULMCA wiąże się z niewieloma powikłaniami w okresie okołozabiegowym [10–18]. W niniejszym badaniu zaobserwowano jednak znaczną częstość występowania późnych zdarzeń niepożądanych, a łączna przeżywalność bez incydentu w trakcie obserwacji trwającej średnio 2,5 roku wyniosła 70%. Łączna umieralność w ciągu 30 miesięcy wyniosła 6,1%, w tym odnotowano 3 zgony z przyczyn innych niż sercowe. Nie stwierdzono żadnego przypadku niewątpliwej ani prawdopodobnej zakrzepicy w stencie. Należy podkreślić, że ryzyko chirurgiczne w badanej populacji rzeczywiście było zwiększone. Wynik powyżej 6 punktów w skali EuroSCORE, który odpowiada oczekiwanej 30-dniowej śmiertelności operacyjnej wynoszącej między 10% a 12%, stwierdzono u 62% pacjentów, a średni wynik w skali EuroSCORE w całej kohorcie wyniósł $7,1 \pm 4,5$ punktu [19, 20]. Ryzyko chirurgiczne było zwiększone głównie z powodu chorób współistniejących, a nie dysfunkcji lewej komory, ponieważ średnia frakcja wyrzutowa lewej komory w spoczynku wyniosła $51,6 \pm 13,2\%$. Na łączną przeżywalność bez incydentu przynajmniej częściowo wpływały więc choroby współistniejące. Ostateczne wyniki tego badania będą potrzebne do udzielenia odpowiedzi na pytanie o skuteczność stentowania pnia lewej tętnicy wieńcowej. Na razie większość ekspertów zaleca ostrożne podejście: zwężenie ULMCA pozostaje wskazaniem klasy I do CABG, a stentowanie należy wykonywać jedynie u pacjentów z niewątpliwie zwiększonym ryzykiem chirurgicznym lub w przypadku występowania poważnych chorób współistniejących, które ograniczają oczekiwaną długość życia [21]. Najważniejszym ograniczeniem przedstawionej pracy jest fakt, że było to jednośrodkowe, retrospektywne, obserwacyjne badanie prze-

prowadzone w dość wyselekcjonowanej populacji. Wyniki i wnioski należy więc interpretować ostrożnie i nie uogólniać.

Wnioski

Mimo że stwierdzono dużą wewnątrzszpitalną proceduralną skuteczność stentowania zwężeń ULMCA z użyciem DES, w trakcie obserwacji wystąpiła znaczna liczba zdarzeń niepożądanych. Do incydentów tych dochodziło z większą częstością w przypadku zwężenia obejmującego rozwidlenie pnia niż w przypadku zmian umiejscowionych w miejscu odejścia lub w środkowym odcinku pnia. Do czasu uzyskania definitywnych danych z randomizowanych prób klinicznych dotyczących leczenia zwężenia ULMCA w zakrojonych na większą skalę kohortach stentowanie ULMCA powinno być zarezerwowane dla pacjentów, którzy nie są odpowiednimi kandydatami do leczenia chirurgicznego.

Oświadczenie

Autorzy nie zgłosili żadnych konfliktów interesów odnoszących się do tej pracy.

Piśmiennictwo

- Poloński L. Who is going to take the left mains? *Cardiol. J.* 2007; 14: 6–10.
- Bollati M., Gerasimou A., Sillano D. i wsp. Results of percutaneous drug-eluting stent implantation for unprotected left main coronary disease according to left ventricular systolic function. *Catheter. Cardiovasc. Interv.* 2010; 75: 586–593.
- Chieffo A., Stankovic G., Bonizzoni E. i wsp. Early and mid-term results of drug-eluting stent implantation in unprotected left main. *Circulation* 2005; 111: 791–795.
- Park S., Kim Y., Lee B. i wsp. Sirolimus-eluting stent implantation for unprotected left main coronary artery stenosis: Comparison with bare metal stent implantation. *J. Am. Coll. Cardiol.* 2005; 45: 351–356.
- Hill R.A., Dundar Y., Bakhai A., Dickson R., Walley T. Drug-eluting stents: An early systematic review to inform policy. *Eur. Heart J.* 2004; 25: 902–919.
- Sukiennik A., Ostrowska-Nowak J., Wiśniewska-Szmyt J. i wsp. Predicted and observed in-hospital mortality after left main coronary artery stenting in 204 patients. *Cardiol. J.* 2008; 15: 268–276.
- Huang H.W., Brent B.N., Shaw R.E. Trends in percutaneous versus surgical revascularization of unprotected left main coronary stenosis in the drug-eluting stent era: A report from the American College of Cardiology — National Cardiovascular data registry (ACC-NCDR). *Catheter. Cardiovasc. Interv.* 2006; 68: 867–872.
- Chieffo A., Park S.J., Valgimigli M. i wsp. Favorable long-term outcome after drug-eluting stent implantation in nonbifurcation lesions that involve unprotected left main coronary artery. A multicenter registry. *Circulation* 2007; 116: 158–162.
- Biondi-Zoccai G.G.L., Agostoni P., Moretti C., Melliga E., Sheiban I. Making sense of the recent meta-analytical confusion concerning the safety of drug eluting stents. *EuroIntervention* 2007; 3: 381–385.
- Valgimigli M., van Mieghem C., Ong A. i wsp. Short and long term clinical outcome after drug-eluting stent implantation for the percutaneous treatment of left main coronary artery disease: Insights from the Rapamycin-Eluting and Taxus Stent Evaluated At Rotterdam Cardiology Hospital registries (RESEARCH and T-SEARCH). *Circulation* 2005; 111: 1383–1389.
- Lee M., Kapoor N., Jamal F. i wsp. Comparison of coronary artery bypass surgery with percutaneous coronary intervention with drug-eluting stents for unprotected left main coronary artery disease. *J. Am. Coll. Cardiol.* 2006; 47: 864–870.
- Price M., Cristea E., Sawhney N. i wsp. Serial angiographic followup of sirolimus-eluting stents for unprotected left main coronary artery revascularization. *J. Am. Coll. Cardiol.* 2006; 47: 971–977.
- Wood F., Bazemore E., Schneider J.E. i wsp. Technique of the left main stenting is dependent on lesion location and distal branch protection. *Catheter. Cardiovasc. Interv.* 2005; 65: 499–503.
- Migliorini A., Moschi G., Giurlani L. i wsp. Drug-eluting stent supported percutaneous coronary intervention for unprotected left main disease. *Catheter. Cardiovasc. Interv.* 2006; 68: 225–230.
- Sanmartin M., Baz J., Lozano I. i wsp. One-year results of unprotected left main disease treatment with paclitaxel-eluting stents: Results of a multi-center registry. *Catheter. Cardiovasc. Interv.* 2007; 69: 372–377.
- Fajadet J., Serrys P., Colombo A., Sheiban I., Seabra-Games R., Barragan P. Clinical and angiographic outcomes one year after elective implantation of sirolimus-eluting stents in unprotected left main coronary arteries: Final results of an European retrospective multi-center study. *Am. J. Cardiol.* 2006; supl. 30M (streszczenie).
- Lefevre T., Darremont O., Morice M. One-year outcome of the left main TAXUS pilot study. *Am. J. Cardiol.* 2006; 98: supl. 29M (streszczenie).
- Chieffo A., Morici N., Maisano F. i wsp. Percutaneous treatment with drug-eluting stent implantation versus bypass surgery for unprotected left main stenosis: A single-center experience. *Circulation* 2006; 113: 2542–2547.
- Nashef S., Roques F., Michael P. i wsp. The EuroSCORE study group. European system for cardiac operative risk evaluation (EuroSCORE). *Eur. J. Cardiothorac. Surg.* 1999; 16: 9–13.
- Nashef S., Roques F., Hammill B. i wsp. Validation of the European system for cardiac operation risk evaluation (EuroSCORE) in North American surgery. *Eur. J. DV Surg.* 2002; 22: 101–105.
- Smith S.C. Jr., Feldman T.E., Hirshfeld J.W. Jr. i wsp. ACC/AHA/SCAI 2005 guideline update for percutaneous coronary intervention — Summary article: A report of the American College of Cardiology/American Heart Association Task Force on Practice Guidelines (ACC/AHA/SCAI Writing Committee to Update the 2001 Guidelines for Percutaneous Coronary Intervention). *Circulation* 2006; 113: 156–175.