



Od preparowania czterogruczołowego do technik małoinwazyjnych. Małoinwazyjna paratyroidektomia jako obecny standard chirurgii pierwotnej nadczynności przytarczyc

From four-parathyroid gland exploration to a minimally invasive technique. Minimally invasive parathyroidectomy as a current approach to surgery for primary hyperparathyroidism

Jarek Kobiela¹, Łaski Dariusz¹, Aneta Stróżyk², Monika Proczko-Markuszczyńska¹, Tomasz Stefaniak¹, Krzysztof Sworczak³, Andrzej J. Łachiński¹, Zbigniew Śledziński¹

¹Department of General, Endocrine and Transplant Surgery, Medical University of Gdansk — Invasive Medicine Centre, Gdansk, Poland

²First Department of Cardiology, Medical University of Gdansk, Gdansk, Poland

³Department of Endocrinology, Medical University of Gdansk, Poland

Przedrukowano za zgodą z: Endokrynologia Polska 2014; 65 (3): 240–249

Abstract

Complete surgical resection of hyperfunctioning parathyroid tissue is essential for the treatment of primary hyperparathyroidism. During recent years, minimally invasive surgery has been successfully applied in neck exploration, because of significant developments of guidance by intraoperative scans, the use of quick, intraoperative PTH assay, and also preoperative imaging procedures such as high-resolution ultrasonography and sestamibi scintigraphy. The results of operations which are performed with minimally invasive techniques are comparable to those of conventional surgery, and provide advantages with regard to cosmetic result, length of hospitalisation, and reduced post-operative pain. (*Endokrynol Pol* 2014; 65 (3): 240–249)

Key words: primary hyperparathyroidism; conventional neck exploration; minimally invasive parathyroidectomy

Streszczenie

Całkowite chirurgiczne usunięcie nadczynnej tkanki gruczołowej jest kluczowe dla leczenia pierwotnej nadczynności przytarczyc. Podczas ostatnich lat, techniki chirurgii małoinwazyjnej były z sukcesem wprowadzane do preparowania tkanek szyi. Było to możliwe dzięki opracowaniu śródoperacyjnych metod lokalizowania zmienionej tkanki, szybkim testom oznaczającym stężenie PTH w surowicy, jak również doskonaleniu technik obrazowania przedoperacyjnego, takich jak ultrasonografia wysokiej rozdzielczości czy scyntygrafia z wykorzystaniem sestamibi. Wyniki operacji z wykorzystaniem technik małoinwazyjnych są porównywalne z wynikami technik konwencjonalnych oraz wiążą się z zaletami, takimi jak skrócony okres hospitalizacji, zmniejszenie bólu pooperacyjnego czy lepszy efekt kosmetyczny. (*Endokrynol Pol* 2014; 65 (3): 240–249)

Słowa kluczowe: pierwotna nadczynność przytarczyc; konwencjonalne preparowanie tkanek szyi; minimalnie inwazyjna paratyroidektomia

Wstęp

Pierwszą zakończoną sukcesem operację gruczołów przytarczycznych wykonał Felix Mandel w 1925 roku w Wiedniu, u pacjenta cierpiącego na pierwotną nadczynność przytarczyc z manifestacją kostną i kalcynozą. Zabieg przeprowadzono w znieczuleniu miejscowym. Odsłonięto cztery przytarczycy, a jeden powiększony gruczoł usunięto. Od tamtego czasu diagnostyka i leczenie chorób przytarczyc, włączając

metody leczenia chirurgicznego, rozwinęły się, dając satysfakcjonujące wyniki u 95–98% operowanych pacjentów [1, 2].

Leczenie farmakologiczne chorób przytarczyc wiąże się z dużymi kosztami i daje ograniczone korzyści. Paratyroidektomia daje lepsze wyniki, a leczenie jest korzystniejsze finansowo zarówno w objawowej, jak i bezobjawowej pierwotnej nadczynności przytarczyc. Zaleca się, aby pacjenci kwalifikujący się i wyrażający chęć poddania się zabiegowi chirurgicznemu byli



skonsultowani przez chirurga doświadczonego w operowaniu przytarczyc [21].

Istnieją dwie podstawowe techniki operacyjnego leczenia pierwotnej nadczynności przytarczyc. Pierwszą z nich jest obustronna eksploracja szyi uznawana obecnie za „złoty standard”. Wymaga ona, jak w przypadku opisanym powyżej, uwidocznienia wszystkich czterech gruczołów, których morfologia decyduje o konieczności ich usunięcia. Tradycyjna eksploracja szyi z wycięciem zmienionej chorobowo tkanki przytarczyc jest skuteczna i wiąże się z niską śmiertelnością. Pacjenci są zwykle wypisywani ze szpitala po jednodniowej hospitalizacji i mogą powrócić do swojej normalnej aktywności po dwóch tygodniach od zabiegu. Odsetek wyleczeń przy stosowaniu tej techniki wynosi 90–95%, a powikłania około 1–3%. Dotyczą one głównie uszkodzeń nerwu krtaniowego wstecznego i przejściowej lub trwałej hipokalcemii [2, 3].

Mimo dobrych wyników tradycyjnych metod leczenia chirurgicznego chorób przytarczyc, wciąż poszukuje się metod alternatywnych, które umożliwiają zmniejszenie urazu chirurgicznego. W ostatnich latach rozwinięto minimalnie inwazyjne techniki operacyjne pierwotnej nadczynności przytarczyc z wykorzystaniem radionawigacji [5], metod endoskopowych i wideoskopowych bez użycia gazu [1]. Pozwoliły one na polepszenie komfortu pacjentów, skrócenie czasu rekonwalescencji, a przede wszystkim poprawiły efekt kosmetyczny [3, 4]. W przygotowaniu do minimalnie inwazyjnej paratyroidektomii konieczne jest przedoperacyjne zlokalizowanie zmienionej chorobowo tkanki. Rozwój technik obrazowych jest uważany za najważniejszy czynnik pozwalający na przeprowadzenie zabiegów tymi metodami. Chirurgię minimalnie inwazyjną przytarczyc można zdefiniować jako usunięcie chorobowo zmienionej tkanki gruczołowej bez uwidocznienia wszystkich czterech przytarczyc, gdyż w 85–90% przypadków pierwotna nadczynność przytarczyc jest spowodowana pojedynczym gruczolakiem, dzięki czemu można uniknąć niepotrzebnego odsłaniania prawidłowych przytarczyc. Jest to istotne w przypadku późniejszych operacji tego regionu — kolejne zabiegi są łatwiejsze do przeprowadzenia i mniejsze jest ryzyko powikłań.

Wyróżnia się trzy główne rodzaje paratyroidektomii minimalnie inwazyjnej. W pierwszym rodzaju wykonuje się małe nacięcie skóry w rejonie nadobojczykowym z jednostronną eksploracją. Tą metodą zabiegi można wykonywać w znieczuleniu miejscowym. Drugą grupę stanowią operacje endoskopowej paratyroidektomii z insuflacją CO₂ pod ciśnieniem mniejszym niż 4 mm Hg (ciśnienie wystarczające jedynie do uniesienia mięśnia szerokiego szyi). Trokary wprowadzamy przez skórę szyi, przedniej ściany klatki piersiowej lub pachy

(ostatnie dwa dostępy znane są również jako endoskopowa paratyroidektomia z dostępu odległego) [8]. Trzecia metoda to endoskopowa paratyroidektomia bez użycia gazu. Inną nazwą tej metody jest paratyroidektomia wideoskopowa. Pole operacyjne jest wyraźnie uwidaczniane przez kamerę z dużym powiększeniem (możliwy jest również dostęp odległy) [5, 6]. Techniki całkowicie endoskopowa i wideoskopowa (video-endoskopowa paratyroidektomia) oraz wideoskopowa i otwarta (otwarta paratyroidektomia z powiększeniem wideoskopowym) mogą być stosowane wspólnie [19]. Powyższe techniki minimalnie inwazyjnej paratyroidektomii cechują się niską śmiertelnością oraz doskonałymi odsetkami wyleczeń pacjentów z pierwotną nadczynnością przytarczyc.

Wskazania i przeciwwskazania

Najczęstsze przyczyny nadczynności przytarczyc opisywane są angielskim akronimem RHINOS [50]:

R — *renal insufficiency* (niewydolność nerek; drugo- i trzeciorzędowa nadczynność przytarczyc)

H — *hyperparathyroidism* (nadczynność przytarczyc; izolowana lub związana z zespołami MEN1 i MEN2a)

I — *immobilisation and iatrogenic* (nadmierna podaż wapnia, witaminy D, tiazydów)

N — *neoplasms* (procesy nowotworowe; przerzuty do kości, pierwotne nowotwory kości i zespoły paraneoplastyczne)

O — *other endocrinopathies* (inne endokrynopatie; tyreotoksykoza i choroba Addisona)

S — *sarcoidosis* (sarkoidoza)

Zalecenia dotyczące paratyroidektomii sformułowane przez *National Institutes of Health Consensus Conference on Hyperparathyroidism* w 1991 roku rozszerzono w latach 2002 i 2008 [22], co zaprezentowano w tabeli I.

Większość pacjentów z biochemicznie potwierdzoną pierwotną nadczynnością przytarczyc kwalifikuje się do zabiegu minimalnie inwazyjnego usunięcia gruczolaka. Przeciwwskazaniami do tej techniki są [1, 3, 4, 18]:

- choroba wielogruczołowa;
- mnoga gruczolakowatość wewnątrzwydzielnicza z cechami zezłośliwienia [48];
- towarzyszące choroby tarczycy (przeciwwskazanie względne);
- wcześniejsza operacja w zakresie szyi lub radioterapia tej okolicy;
- wole guzkowe;
- pierwotna nadczynność przytarczyc związana z podażą litu;
- brak możliwości przedoperacyjnego zlokalizowania gruczolaka;
- niekorzystna chirurgicznie anatomia regionu operowanego.

Tabela I. Rekomendacje dotyczące wycięcia przytarczyc**Table. I. Recommendations for parathyroidectomy**

Stężenie wapnia w osoczu (powyżej górnego zakresu normy)	1,0 mg/dl (0,25 mmol/l)
Wydalenie wapnia z moczem	> 400 mg/dzień (*nie jest zalecane od 2008 roku)
Klirens kreatyniny	Zredukowany o 30% w porównaniu z grupą kontrolną w podobnym wieku (*od 2008 < 60 ml/min)
Gęstość mineralna kości	T-score < -2,5 w dowolnym miejscu lub wcześniejsze złamania patologiczne
Objawy u pacjenta	Ból kostny w przebiegu przytarczyczkowej dystrofii kości Znaczące objawy nerwowo-mięśniowe
Kamica nerkowa	Stwierdzona klinicznie lub w badaniach obrazowych
Hiperkalcemia zagrażająca życiu	Jeden wcześniejszy epizod
Wiek pacjenta	Poniziej 50. roku życia
Obserwacja nie jest pożądana lub nie jest odpowiednia	

Techniki operacyjne

Przedoperacyjna lokalizacja nadczynnego gruczołu przytarczycznego

Badania służące do przedoperacyjnej lokalizacji wykonywane są przy użyciu ultrasonografii oraz scyntygrafii subtrakcyjną SPECT z użyciem ^{99m}Tc-MIBI [5, 8]. Współczesne techniki ultrasonografii nie pozwalają na zobrazowanie prawidłowych przytarczyc, podczas gdy powiększone i nadczynne gruczoły mogą zostać zidentyfikowane nie tylko na podstawie wielkości i owalnego kształtu, ale również na podstawie ich cech charakterystycznych w ultrasonografii: hipoechogeniczność, typowy przepływ krwi przez gruczoł, ruchomość oraz niską ściśliwość [10]. W porównaniu z ultrasonografią scyntygrafia MIBI charakteryzuje się wyższą czułością i swoistością z porównywalnym stopniem dokładności (odpowiednio 91% i 92% dla wymienionych metod) [3]. Metoksy-izo-butulo-izonitryl (MIBI) akumuluje się w nadczynnych przytarczycach szybko po podaniu dożylnym, ponieważ zmiany chorobowe przytarczyc są z reguły bogato unaczynione [11].

Śródoperacyjne badanie krwi, analiza stężenia PTH jako dowód biochemicznego wyleczenia w czasie minimalnie inwazyjnej paratyroidektomii

Śródoperacyjne badanie parathormonu (PTH, *parathormone*) powinno być wykonywane rutynowo. Oznaczenie stężenia PTH w trakcie zabiegu operacyjnego po raz pierwszy zaproponowano w 1990 roku, ale nadal nie zaakceptowano go jako „złotego standardu” w operacjach PHPT (*primary hyperparathyroidism*). Test ten może potencjalnie wydłużyć czas operacji [23], ale zajmuje nie więcej niż 5–10 minut [24]. Co więcej, podwójne gruczołaki opisywane są u 2–15% pacjentów poddanych

paratyroidektomii [25] i mogą zostać one przeoczone nawet u 15% pacjentów, u których w scyntygrafii MIBI wykryto tylko jeden gruczołek [26, 27]. Może to prowadzić do konieczności reoperacji, które zwiększają ryzyko powikłań, koszty leczenia i powodują zbędny stres dla pacjenta [24]. Śródoperacyjne monitorowanie stężenia PTH jest uważane na bardzo istotne w operacjach przytarczyc, będąc potwierdzeniem, że całość nadmiernie wydzielającej tkanki gruczołowej została usunięta. Zapobiega ono przeoczeniu choroby wielogruzołowej i pomaga już podczas zabiegu przewidzieć pooperacyjny stężenie wapnia [19].

Próbki krwi można analizować przy użyciu *Quick-IntraOperative Intact PTH* (Nichlas Institute Diagnostics, San Juan Capistrano, Ca, Stany Zjednoczone). Stężenie PTH jest 4-krotnie mierzone w czasie operacji:

- przed rozpoczęciem zabiegu chirurgicznego;
- w minucie „0”, natychmiast po usunięciu gruczołka;
- 5 minut po usunięciu gruczołka;
- 10 minut po usunięciu gruczołka.

Spadek stężenia PTH uważa się za istotny, kiedy wynosi więcej niż 50% najwyższego stężenia zarejestrowanego przed wycięciem gruczołka [7, 15]. Stężenie hormonu spada zazwyczaj do prawidłowego poziomu (15–50 pg/ml) [9] w czasie 10 minut od usunięcia nadczynnego gruczołu (ryc. 1).

Celowana paratyroidektomia otwarta

Zabieg chirurgiczny

Pacjent ułożony jest na stole operacyjnym w odwróconej pozycji Trendelenburga z odgiętą głową. Chirurg podaje szyjne znieczulenie przewodowe zawierające 1-procentową lidokainę w roztworze z adrenaliną 1:100 000. Zabieg wykonywany jest przez 2–3-centymetrowe nacięcie przy przyśrodkowym brzegu mięśnia mostko-

wo-obojętkowo-sutkowego (MOS), dokładnie nad miejscem, w którym powiększony gruczoł zlokalizowano we wcześniejszych badaniach obrazowych. Mięsień MOS i żyła szyjna wewnętrzna są odciągane do boku, mięśnie podgnykowe do przyśrodku, a tarczycza jest chwytna w kleszczyki Allis-Chaput i odciągana w kierunku przyśrodkowo-brzusznym. Gruczołek przytarczyc zostaje odsłonięty, naczynia doprowadzające krew podwiązane, po uwidocznieniu nerwu krtaniowego wstecznego, zaoszczędza się go i gruczołek zostaje usunięty. Rana zostaje zaszyta podczas oczekiwania na wyniki śródoperacyjnego badania PTH [2, 10].

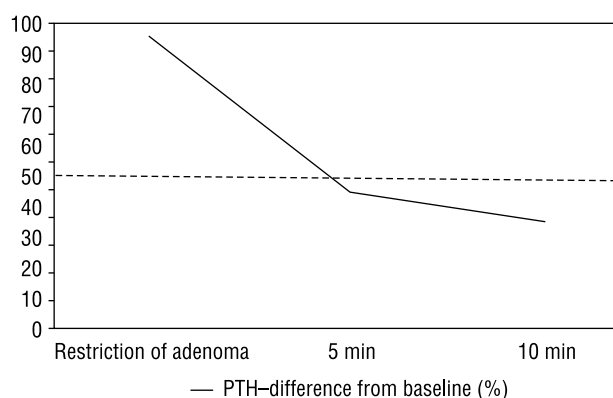
Paratyroidektomia endoskopowa

Zabieg chirurgiczny

W 1996 roku Gagner i wsp. po raz pierwszy opisali paratyroidectomię endoskopową z użyciem insuflacji CO₂ z dostępu szyjnego przez małe nacięcie (okolica nadobojczykowa) [12]. Operacja powikłana była śródoperacyjną hiperkarbią oraz rozległą odmą podskórną (z powodu wysokiego ciśnienia dwutlenku węgla) [6]. Obecnie dostępne są eksperymentalne dowody, że insuflacja przestrzeni pozaotrzewnowych, takich jak szyja, jest całkowicie nieszkodliwa pod warunkiem wytworzenia odmy o niskim ciśnieniu. Co ciekawe, przy użyciu tej techniki możliwa jest eksploracja obustronna i można ją stosować do całkowitej paratyroidectomii w leczeniu drugorzędowej nadczynności przytarczyc [5, 12].

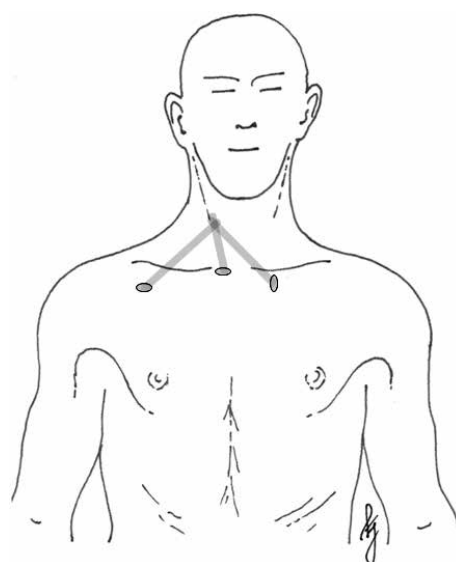
Endoskopowa paratyroidektomia z dostępu od przodu klatki piersiowej

W znieczuleniu ogólnym pacjent znajduje się w pozycji leżącej z odgiętą głową. Dostęp od przedniej ściany klatki piersiowej wymaga 5- milimetrowego nacięcia skóry klatki piersiowej (3 cm poniżej dolnego brzegu obojczyka po obu stronach klatki piersiowej). Dolna warstwa mięśnia szerokiego szyi zostaje odsłonięta ręcznie. Stosuje się trzy 5- milimetrowe trokary: jeden do wprowadzenia endoskopu, dwa dodatkowe (umieszczone pod kontrolą endoskopu: jeden poniżej wcięcia szyjnego rękonożki mostka, drugi poniżej tożstronnego obojczyka) służą do umieszczenia narzędzi. Dwutlenek węgla zostaje insuflowane do osiągnięcia ciśnienia 4 mm Hg. Aby uwidocznić przytarczycę, tarczycza zostaje obrócona ku przodowi przy użyciu haka z 5-milimetrowego trokara po przeciwnej stronie. Gruczołek zostaje wypreparowany nożyczkami endoskopowymi lub nożem harmonicznym (Johnson&Johnson Medical, Cincinnati, OH, Stany Zjednoczone). Wycięty gruczołek zostaje umieszczony w palcu rękawiczki chirurgicznej i wyciągnięty przez 5-milimetrowe nacięcie. Drugi gruczołek z tej samej strony również jest oceniany i wykonuje się jego biopsję (w przypadku niezmie-



Rycina 1. Przykładowy spadek stężenia parathormonu w badaniu śródoperacyjnym

Figure 1. Exemplary PTH drop monitored by intraoperative quick PTH assay



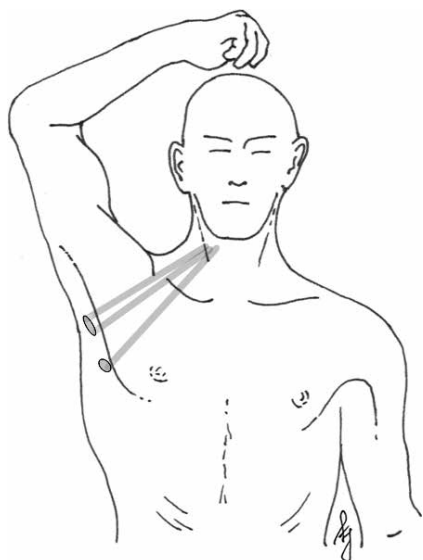
Rycina 2. Topografia paratyroidectomii endoskopowej z dostępu klatkowego przedniego

Figure 2. Topography of endoscopic parathyroidectomy by an anterior chest approach

nionego wyglądu) albo preparuje i usuwa (gdy jest powiększony) [5]. W celu szybkiej oceny skuteczności zabiegu wykonuje się śródoperacyjne badanie PTH. Topografię dostępu przedstawiono na rycinie 2.

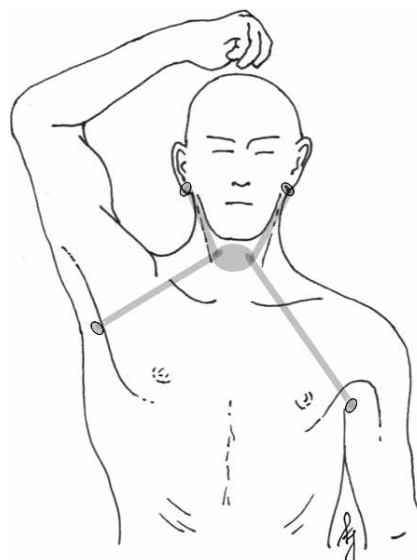
Endoskopowa paratyroidektomia z dostępu pachowego

W znieczuleniu ogólnym pacjent znajduje się w pozycji leżącej z lekko odchylną głową oraz uniesionym ramieniem w celu odsłonięcia pachy. Wykonywane jest 30-milimetrowe nacięcie. Dolna warstwa mięśnia szerokiego szyi zostaje osiągnięta przez wypreparowanie poprzez górną warstwę mię-



Rycina 3. Topografia paratyroidektomii endoskopowej z dostępu pachowego

Figure 3. Topography of endoscopic parathyroidectomy by an axillary approach



Rycina 4. Topografia paratyroidektomii endoskopowej z dostępu zauszynego

Figure 4. Topography of endoscopic parathyroidectomy by a postauricular approach

śnia piersiowego większego. Dwunastomilimetrowy i 5-milimetrowy trokar zostają umieszczone w miejscu nacięcia. Po podjęciu kroków zapobiegających uwalnianiu się gazu z odmy oraz wysunięciu się trokarów, wpompowuje się CO₂ do maksymalnego ciśnienia 4 mm Hg i giętki endoskop wprowadza się przez trokar. Dodatkowy 5-milimetrowy trokar jest umieszczany poniżej 3-centymetrowego nacięcia. Tarczycza zostaje odsłonięta przez rozdzielanie mięśnia mostkowo-tarczowego i odciągnięta ku przodowi w celu ukazania przytarczyc. Gruczołek zostaje wypreparowany nożyczkami endoskopowymi lub przy użyciu noża harmonicznego. W kwestii drugiego gruczołu przytarczycznego oraz śródoperacyjnego pomiaru PTH procedura ta jest podobna do opisanej powyżej [8]. Topografię tego dostępu przedstawiono na rycinie 3.

Endoskopowa paratyroidektomia z dostępu szyjnego

Ta procedura wykonywana jest całkowicie endoskopowo przy stałym napływie gazu. Wymaga ona znieczulenia ogólnego [19, 20]. Wykonywane są małe nacięcia na 3-, 5- i 10-milimetrowe trokary. Jeden trokar służy do wprowadzenia endoskopu, dwa pozostałe do wprowadzania narzędzi. Preparuje się najpierw poniżej mięśnia szerokiego szyi, aby uzyskać dobre pole operacyjne. Odsłonięcia przytarczyc dokonuje się po wypreparowaniu tarczycy z pokrywającej ją powięzi [12]. Obustronna eksploracja tą metodą jest możliwa, lecz czasochłonna.

Endoskopowa paratyroidektomia z dostępu zauszynego

Stosując igłę punkcyjną, wypełnia się roztworem adrenaliny (0,1 ml adrenaliny [1:1000] w 200 ml soli fizjologicznej) przestrzeń pod mięśniem szerokim szyi, przestrzeń podskórną okolicy pachy oraz przedniej ściany klatki piersiowej roztworem. Daje to możliwość płaszczynowego preparowania i zapobiega krwawieniu. Wykonuje się 12-milimetrowe nacięcie pachy, a przestrzenie pod mięśniem szerokim szyi i tkanką podskórną rozdzielane są przy użyciu tępego preparatora. Po utworzeniu odpowiedniego pola operacyjnego pod płat wpompowuje się CO₂ pod niskim ciśnieniem (5–6 mm Hg). Kolejne nacięcie jest wykonywane w przeciwstronnym regionie pachy i umieszcza się tam 5-milimetrowy trokar. Wykonywane są obustronne nacięcia zauszynne i wprowadzane są dwa 5-milimetrowe trokary. Linia pośrodkowa jest wyznaczana metodą palpacyjną i przeprowadza się w niej nacięcie zlokalizowane pomiędzy mięśniami podgnykowymi od chrząstki tarczowej do wcięcia rękoności mostka. Po rozdzielaniu mięśni podgnykowych w linii pośrodkowej, przytarczycza jest usuwana [28]. Obustronna eksploracja tą metodą jest możliwa, ale czasochłonna. Topografię tego dostępu przedstawiono na rycinie 4.

Wideoskopowa paratyroidektomia

Wideoskopowa paratyroidektomia jest zwykle przeprowadzana z dostępu pośrodkowego (Miccoli i wsp.) albo bocznego w linii mięśnia mostkowo-obończykowo-sutkowego (Henry i wsp.) [6].

Zabieg chirurgiczny

Wideoskopowa paratyroidektomia z dostępu pośrodkowego

–Aby poprawnie wykonać zabieg tą techniką operator potrzebuje dwóch asystentów. Procedurę chirurgiczną wykonuje się przez 10–15-milimetrowe nacięcia skóry w miejscu wcięcia rękojeści mostka (daje to również możliwość łatwego przejścia do procedury otwartej) [6]. Szyja zostaje otwarta w linii pośrodkowej, tarczyca zostaje całkowicie wypreparowana małymi tępyimi narzędziami pod kontrolą 30-stopniowego, 5-milimetrowego endoskopu (bez użycia trokarów i wytworzenia odmy). Małe tradycyjne haki używane są do utrzymania dobrej widoczności pola operacyjnego poprzez uniesienie skóry. Narzędzia igłoskopowe (2–3 mm), takie jak ssak, dissector, grasper, wsuwane są poprzez to samo nacięcie i używane są do preparowania. Jeżeli odnajdzie się drugi guz przytarczyc po tej samej stronie, jest on również usuwany [6, 19]. Wzrokowa identyfikacja struktur szyi jest wspomagana przez powiększenie z endoskopu, co ułatwia również na proste rozpoznanie nerwu krtaniowego wstecznego [12, 13]. Po usunięciu gruczolaka szybkie badanie stężenie parathormonu wyklucza obecność pozostałości nadczynnej tkanki gruczolowej [14]. Obustronna eksploracja tą metodą jest prosta do wykonania [12].

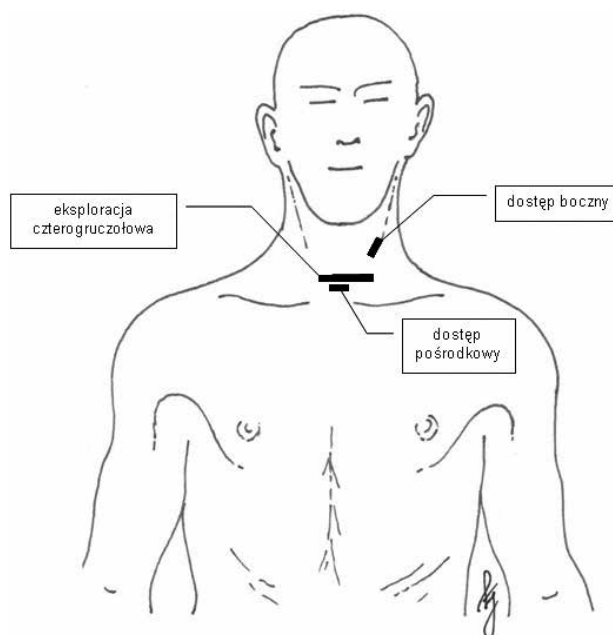
Wideoskopowa paratyroidektomia z dostępu bocznego

Ten rodzaj zabiegu wymaga doświadczonych asystentów oraz specjalnego sprzętu. Dostęp boczny charakteryzuje się 12-milimetrowym nacięciem skóry przy przyśrodkowym brzegu mięśnia mostkowo-obojczykowo-sutkowego po stronie zmienionego chorobowo gruczolą. Łączy on w sobie dwie inne metody: całkowicie endoskopową i videoskopową. Dziesięciomilimetrowy trokar zostaje umiejscowiony w tym samym miejscu co endoskop (10 mm, 0 stopni), odma ustalona zostaje na poziomie 8 mm Hg. Dwa małe trokary (3 mm) na narzędzia do preparowania umieszczone są powyżej i poniżej pierwszego trokara wzdłuż brzegu mięśnia MOS. Również w tej metodzie można zastosować szybki test stężenia parathormonu. Eksploracja obustronna tą metodą jest niemożliwa ze względu na bocznie położone cięcie [12].

Topografię obu metod videoskopowych przedstawiono na rycinie 5.

Paratyroidektomia z wykorzystaniem radionawigacji

Paratyroidektomia z radionawigacją po raz pierwszy została opisana przez Normana i Chheda w połowie



Rycina 5. Topografia paratyroidektomii w asyście videoskopii w porównaniu z eksploracją czterogruczołową

Figure 5. Topography of video-assisted parathyroidectomies compared to a four-parathyroid gland exploration

lat 90. XX wieku [16]. W technice tej przed zabiegiem wstrzykuje się znacznik MIBI, a podczas zabiegu nawigację przeprowadza się przenośnymi gamma-kamerami oraz ręcznymi detektorami promieniowania gamma. Te nowoczesne technologie pozwalają na wykonanie zabiegów na przytarczycach przez małe jednocalowe (2,5 cm) nacięcia [12].

Procedura przedoperacyjna

Przed zabiegiem pacjenci otrzymują iniekcję małej dawki MIBI z lub bez błękitu metylenowego, co ułatwia lokalizację gruczolaka [3]. Wyniki natężenia promieniowania gamma odczytywane są po 5 minutach, 1 godzinie i 2 godzinach po wstrzyknięciu. Obrazy te przydatne są do śródoperacyjnego mapowania nuklearnego [6, 49]. Metoda radionawigacyjna jest pomocna również w zmianach ektopowych zlokalizowanych w głębokich obszarach śródpiersia, które są trudne do bezpośredniej obserwacji. Śródoperacyjna nawigacja sondą gamma z łatwością nakierowuje operatora na ektopowo zlokalizowane przytarczycy. Znacznik MIBI jest zatrzymywany w zmienionej chorobowo tkance w późnej fazie badania scyntygraficznego (u ok. 85–90% pacjentów). Jeżeli aktywność zmian chorobowych w późnych obrazach jest nikła, a retencja MIBI wskazuje na wynik słabo ujemny (ok. 10–15% pacjentów), nie można wykorzystać techniki radionawigacji [11, 17].

Zabieg chirurgiczny

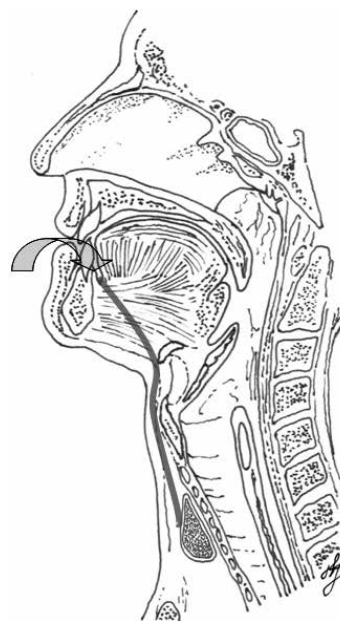
Paratyroidektomia z radionawigacją wykonywana jest w znieczuleniu miejscowym z sedacją dożylną albo płytkiego znieczulenia ogólnego (LMA, *very light general anesthesia*) [17]. Jednostronną resekcję wykonuje się poprzez poprzeczne nacięcie w linii pośrodkowej albo jednostronne nacięcie szyi, zwykle długości około 2,5 cm. Mierzone jest promieniowanie gamma, przytarczyc, co naprowadza chirurga na zmianę i pomaga w jej całkowitym wycięciu [3]. Średni czas zabiegu usunięcia nadczynnych przytarczyc techniką z wykorzystaniem radionawigacji wynosi około 25 minut [17]. Potwierdzenie usunięcia całości nadczynnej tkanki otrzymuje się poprzez śródoperacyjną scyntyografię, co pozwala uniknąć dodatkowych kosztów szybkiego testu PTH lub śródoperacyjnego badania histopatologicznego. Technika ta nie pozwala na eksplorację obustronną [12].

NOTES — chirurgia przez naturalne otwory ciała

Endoskopowe operacje przez naturalne otwory ciała pozwalają na leczenie operacyjne bez nacinania skóry, jednak nadal są w fazie badań. Umożliwiają one wykonywanie operacji tarczycy i przytarczyc przez jamę ustną.

Zabieg chirurgiczny

Dostęp uzyskiwany jest przez 20-milimetrowe nacięcie w bocznej części dna jamy ustnej. Po identyfikacji nerwu językowego i przewodu Warthona jest odnajdywany mięsień żuchwowo-gnykowy i odciągany do boku. Dalsze preparowanie w kierunku kości gnykowej wykonywane jest przy użyciu sztywnego endoskopu. Preparuje się między ślinianką podżuchwową a mięśniem gnykowo-językowym. Nerw podjęzykowy (*nervus hypoglossus*) leżący na tym mięśniu powinien zostać zidentyfikowany i zachowany. Kość gnykowa omijana jest brzusznie i po stronie bocznej, ponieważ mięśnie tarczowo-gnykowe i mostkowo-gnykowe rozpoczynają się na przedniej powierzchni kości gnykowej. Ta tępa dysekcja jest wykonywana ostrożnie ze względu na bliskość nerwu kraniowego górnego i jego wewnętrznej gałęzi. Do okolicy tarczycy dostęp uzyskuje się od strony bocznej z tyłu od mięśni podgnykowych oraz górnego bieguna tarczycy. Do naczyń górnego bieguna tarczycy dociera się, odsuwając włókna mięśnia tarczowo-gnykowego; włókna te częściowo pokrywają płat tarczycy. Następnie uwidacznia się naczynia dolnego bieguna tarczycy, tętnicę tarczową dolną, tchawicę oraz nerw kraniowy wsteczny. Lokalizuje się i usuwa przytarczycę z jednej strony ku tyłowi od nerwu kraniowego wstecznego i dogłównie w stosunku to tętnicy tarczowej dolnej (górnej), jak również ku przodowi od nerwu kraniowego wstecznego i dystalnie od



Rycina 6. Topografia dostępu NOTES

Figure 6. Topography of NOTES approach

tętnicy tarczowej (dolnej) [29]. Topografię tego dostępu przedstawiono na rycinie 6.

RATS (Robot Assisted Trans-axillary Surgery) — dostępowy w asyście robota operacyjnego

Usuwanie łagodnych guzów endokrynnych szyi techniką przezpachową z użyciem robota i jednym nacięciem jest realną możliwością. Metoda ta może stać się standardem dla prawidłowo wyselekcjonowanych pacjentów. Pomimo długiego czasu operacji (> 100 min), bardzo wysokich kosztów i wysokiego ryzyka powikłań (28,5%) zaobserwowanego w początkowych zabiegach, trójwymiarowe obrazowanie i korzyść ze stabilności narzędzi czyni RATS ciekawą możliwością w zasobach chirurga endokrynologicznego. Dalsze badania i udoskonalenia RATS są niezbędne zanim technika zostanie szeroko wykorzystana w praktyce klinicznej [30]. Metoda ta nie pozwala na eksplorację obustronną.

Zabieg chirurgiczny

Pacjent ułożony jest na stole operacyjnym w pozycji leżącej. Ramię chorego, po stronie zmienionych przytarczyc, ułożone jest w 160-stopniowym wyproście z rotacją do środka. Po upewnieniu się, że pozycja jest dla pacjenta wygodna pacjent zostaje poddany znieczuleniu ogólnemu i zaintubowany. Podłużne 5–6-centymetrowe nacięcie jest wykonane wzdłuż zewnętrznego brzegu mięśnia piersiowego większego. Preparuje się płaty skórne ponad powiezie piersiową, a następnie rozciąga je dośrodkowo i ku dołowi od obojczyka i wcię-

cia mostka. Robot zostaje ustawiony ponad pacjentem. Trzy narzędzia zostają zabezpieczone w ramionach robota, a kamera zostaje umieszczona na dolnym brzegu nacięcia. Kamera i narzędzia wprowadzane są pod kontrolą wzroku. Chirurg operujący przy stole, odsuwa naczynia szyjne ku bokowi. Chirurg asystujący utrzymuje dobrą widoczność w polu operacyjnym, stosując wedle potrzeby ssak laparoskopowy. Chirurg przy konsoli wykonuje zabieg w sposób typowy [30].

Dyskusja

Celami każdej techniki operacyjnej (z tradycyjną eksploracją szyi włącznie) mającej na celu leczenie pierwotnej nadczynności przytarczyc są:

- usunięcie całej nadczynnej tkanki gruczołowej;
- zachowanie tkanki zdrowej (przytarczyc), aby zapobiec niedoczynności przytarczyc;
- uniknięcie przetrwałej pierwotnej nadczynności przytarczyc;
- uniknięcie uszkodzenia nerwu krtaniowego wstecznego [12];
- bezpieczeństwo dla pacjentów i możliwie najmniejsze ryzyko powikłań pooperacyjnych;
- dobry stan pacjentów po operacji.

Udowodniono ponad wszelką wątpliwość, że zabiegi chirurgii minimalnie inwazyjnej wiążą się z niską śmiertelnością, dobrym efektem kosmetycznym i w niewielkim stopniu zmniejszają jakości życia pacjentów. Należy jednak pamiętać, że sumaryczna długość blizn w okolicy pachy i przedniej ściany klatki piersiowej może być dłuższa niż w zabiegach paratyroidektomii metodą otwartą. Lepszy efekt kosmetyczny polega na przesunięciu blizn w miejsca mniej widoczne. Pacjenci poddani paratyroidektomii endoskopowej byli znacząco bardziej zadowoleni ze swoich blizn w porównaniu z grupą pacjentów operowaną metodą otwartą [31, 32].

Dodatkowo istnieją pewne trudności i powikłania, o których powinno się pamiętać, decydując się na operowanie regionu szyi technikami minimalnie inwazyjnymi. Pierwszą obawą jest usuwanie gruczołka przytarczyc przez małe nacięcie, port endoskopu lub kaniulę, co stwarza ryzyko rozerwania gruczołka i może prowadzić do *parathyromatosis* [1]. *Parathyromatosis* jest rzadką przyczyną nadczynności przytarczyc. Schorzenie to po raz pierwszy opisali Palmer i wsp. w 1975 roku [35]. Literatura opisuje do tej pory około 30 przypadków choroby. *Parathyromatosis* I typu jest wywołane rozwinięciem mnogich przytarczyc w czasie życia płodowego. Typ II *parathyromatosis* jest bardziej powszechny i związany z rozlewem i rozsianiem tkanki przytarczyc podczas chirurgicznej paratyroidektomii [36]. Leczenie tego rzadkiego schorzenia jest trudne. Powtarzane zwykle eksploracje szyi są często

nieskuteczne. Ablacja alkoholem oraz zastosowanie nowoczesnych kalcymimetyków stosowane może być u pacjentów z *parathyromatosis* nieskutecznie leczonym chirurgicznie, ale doświadczenie ze stosowaniem tych terapii jest ograniczone [37]. *Parathyromatosis* może być problemem u pacjentów z wtórną nadczynnością przytarczyc (z przewlekłą niewydolnością nerek) z powodu ciągłej stymulacji rozsianej tkanki przytarczyc po pierwotnej paratyroidektomii [37, 38].

Odcięcie tkanki przytarczyc od dopływu krwi może powodować przejściową niedoczynność przytarczyc. Pacjenci po paratyroidektomii powinni otrzymać doustnie wapń i witaminę D₃ natychmiast po zabiegu (pacjenci z wtórną nadczynnością przytarczyc mogą nie mieć objawów związanych z hipokalcemią w przeciwieństwie do chorych leczonych z powodu pierwotnej nadczynności przytarczyc). Empiryczna suplementacja doustna witaminy D₃ oraz wapnia jest zwykle satysfakcjonująca. Leczenie dożylnie wapniem jest zarezerwowane dla pacjentów z poważną objawową hipokalcemią [44, 45]. Objawowa hipokalcemia występuje w okresie pooperacyjnym u około 7% pacjentów poddanych suplementacji wapnia. Nagłych interwencji z podaniem dożylnym wapnia wymaga 0,1% wszystkich pacjentów. Nagłe wizyty pacjentów są szczególnie rzadkie, kiedy pacjenci są dobrze wyedukowani, otrzymują zapas suplementów wapnia wraz z wypisem i są objęci stosowną opieką. Mrowienie rąk i parestezje z następującym mrowieniem wokół ust i zaburzeniami świadomości są najczęstszymi objawami (występują w około 82% objawowych przypadków). Skurcze rąk występują jedynie u 4% objawowych pacjentów, czyli 0,3% wszystkich operowanych chorych. Objawy pojawiają się niemal zawsze drugiego dnia od operacji lub później. Mniej niż 0,2% wszystkich operowanych pacjentów zgłasza objawy niedoboru wapnia pierwszego dnia od operacji [39]. Stężenie wapnia w osoczu powinno być monitorowane przez co najmniej 2 tygodnie od operacji lub do czasu jego ustabilizowania się. Suplementację witaminy D₃ można zredukować do niskich dawek, ale hipokalcemia, jako jeden z najsilniejszych aktywatorów w rozwoju wtórnej nadczynności przytarczyc, powinna być unikana, aby ustrzec pacjentów przed nawrotem choroby [42]. Paratyroidektomia może być powikłana tak zwanym zespołem głodnych kości [46, 47]. Zespół ten charakteryzuje się znaczącą hipofosfatemią i hipokalcemią najczęściej oporną na doustną suplementację [40–47, 51].

Eksploracja jednostronna — celowana paratyroidektomia otwarta jest wykonywana zwykle w znieczuleniu miejscowym. Dość częstym powikłaniem tego typu znieczulenia jest obrzęk szyi, ale większość pacjentów, którzy doświadczyli takiego dyskomfortu szybko po zabiegu powraca do normy z całkowitym ustąpieniem

objawów [13]. Kolejną trudnością związaną z minimalnie inwazyjną otwartą paratyroidektomią jest ograniczona widoczność pola operacyjnego — tylko jedna osoba jest w stanie patrzeć przez nacięcie.

W technice jednostronnej eksploracji jest jeszcze jeden ważny aspekt, o którym należy pamiętać — jeżeli chirurg musi obejrzeć obie strony szyi, jest to kłopotliwe, aby zamienić nacięcie boczne w dojście standardowe [12]. Najczęstszymi przyczynami konwersji zabiegu są: niemożność uwidocznienia gruczolaka, krwawienie, niewłaściwe zlokalizowanie gruczolaka w skanach MIBI [1].

Problemy dotyczą również procedur endoskopowych. Mowa tutaj o takich przypadkach, jak: pooperacyjna odma podskórna (z powodu zbyt długiego utrzymywania odmy podczas zabiegu), hiperkapnia, kwasica oddechowa, zator powietrzny, niezamierzona odma opłucnowa i tachykardia. Istnieje 2,2-procentowe ryzyko utworzenia się surowiczaka w miejscu rozległego preparowania, nawet jeśli umieszczono tam drenaż ssący [33]. Co więcej, dostęp endoskopowy może prowadzić do problemów z wizualizacją pola (z powodu krwawienia) utrzymaniem przestrzeni roboczej czy pooperacyjną niedoczulicą i parastezjami [1]. Ponadto, paratyroidektomia endoskopowa może być uznana za niepraktyczną ze względu na konieczność rozległego preparowania tkanek przedniej ściany klatki piersiowej czy z pachy do szyi oraz trudności w identyfikacji przeciwstronnych lub podobojczykowych gruczolów przytarczycznych [8].

Trzeba pamiętać, że niektóre z opisanych technik są nadal eksperymentalne lub wykonywane jedynie w wybranych ośrodkach, jako wstępne próby kliniczne. Również koszt niektórych procedur (RATS, NOTES) znacząco ogranicza możliwość wprowadzenia ich do codziennej praktyki chirurgicznej.

Obecnie techniki minimalnie inwazyjnej paratyroidektomii wykonywane są z zadowalającymi wynikami. W Polsce opisano jedynie pojedyncze eksperymentalne zabiegi minimalnie inwazyjnej paratyroidektomii i niewielką serię paratyroidektomii wideoskopowych (n = 15), ale wstępne wyniki są obiecujące. Odsetek powikłań utrzymuje się poniżej 3%, odsetek zabiegów zakończonych sukcesem jest wysoki, a efekt kosmetyczny zadowalający (w subiektywnej ocenie pacjentów po 6 miesiącach od zabiegu dobry i doskonały efekt osiągnięto u 90–96%) [52].

W porównaniu z eksploracją szyi metodą klasyczną techniki minimalnie inwazyjne oferują [1]:

- zmniejszenie bólu (ponieważ małe rany goją się szybciej);
- mniejszy odsetek powikłań;
- krótsze hospitalizacje;
- krótszy czas zabiegu (poza technikami endoskopowymi, RATS i NOTES);

- szybszy powrót do pełnej aktywności;
- lepszy efekt kosmetyczny;
- zmniejszone koszty (przy zabiegach z radionawigacją);
- niższa śmiertelność i wyższy odsetek długotrwałych wyleczeń około 97% (podczas gdy dla techniki klasycznej wynosi > 95%).

Doświadczenie chirurga ma znaczący wpływ na wynik paratyroidektomii. Techniki minimalnie inwazyjne wymagają doskonałej znajomości anatomii szyi, patologii przytarczyc oraz możliwych odstępstw od normy w obu przypadkach. Większość trudności można pokonać wiedzą zdobywaną przez trening chirurgiczny i nabywane doświadczenie. Krzywa uczenia jest bardzo stroma, ale udowodniono, że długość operacji spada wraz ze zdobywaniem doświadczenia i możliwe, że polepsza się wraz z zaawansowaniem sprzętu chirurgicznego [34].

Wnioski

Szacowana śmiertelność związana z technikami jednostronnej i obustronnej eksploracji w paratyroidektomii minimalnie inwazyjnej ukazuje korzyści obu technik. Zalety paratyroidektomii minimalnie inwazyjnej są wyraźne. Wykonywanie zabiegów minimalnie inwazyjnych, gdy tylko możliwe i ich konwersja do tradycyjnej eksploracji szyi w razie potrzeby pozwala na przeprowadzenie bezpiecznego zabiegu z minimalnym ryzykiem powikłań. Większość technik minimalnie inwazyjnych pozwala skrócić czas zabiegu (w przypadku doświadczonego operatora) i zapewnić satysfakcjonujący efekt kosmetyczny. Blizny niekoniecznie są mniejsze od „klasycznych”, ale zostają przeniesione w lepiej ukryte okolice ciała. Można oczekiwać, że chirurgia minimalnie inwazyjna przytarczyc (wideoskopowa, z radionawigacją oraz celowana otwarta paratyroidektomia) stanie się w przyszłości „złotym standardem” leczenia pierwotnej nadczynności przytarczyc.

Podziękowania

Autorzy składają podziękowania Pani Mariannie Rogowskiej za pomoc w przygotowaniu polskojęzycznej wersji manuskryptu.

Piśmiennictwo

1. Reeve TS, Babidge WJ, Parkyn RF i wsp. Minimally invasive surgery for primary hyperparathyroidism: A systematic review. *Aust N Z J Surg* 2000; 70: 244–250.
2. Udelsman R, Donovan PI. Open Minimally Invasive Parathyroid Surgery. *World J Surg* 2004; 28: 1224–1226.
3. Cordes B. Minimally-Invasive Parathyroid Surgery. 2006; Baylor College of Medicine. Bobby R. Alfred Department of Otolaryngology-Head and Neck Surgery.

4. Fuhrman GM, Bolton JS. Department of Surgery, Ochsner Clinic and Alton Ochsner Medical Foundation, New Orleans, LA. Minimally Invasive Parathyroid Surgery. *Ochsner J* 2000; 2: 168–171.
5. Ikeda Y, Takami H, Tajima G i wsp. Parathyroid Total endoscopic parathyroidectomy. *Biomed Pharmacother* 2002; 56: 22–25.
6. Suzuki S, Fukushima T, Ami H i wsp. Parathyroid Video-assisted parathyroidectomy. *Biomed Pharmacother* 2002; 56: 18–21.
7. Dillavous ED, Cohn HE, FACS. Minimally invasive parathyroidectomy: 101 Consecutive Cases from a Single Surgeon. *J Am Coll Surg* 2003; 197: 1–7.
8. Ikeda Y, Takami H. Endoscopic parathyroidectomy. *Biomed & Pharmacother* 2000; 54 (supl. 1): 52–56.
9. Watanabe T, Mochizuki H, Kohda N i wsp. Autosomal dominant familial hypoparathyroidism and sensorineural deafness without renal dysplasia. *European Journal of Endocrinology* 1998; 139: 633.
10. Smit PC, Borel Rinkes IH, van Dalen A i wsp. Minimally Invasive Adenectomy for Primary Hyperparathyroidism An Alternative to Conventional Neck Exploration? *Ann Surg* 2000; 231: 559–565.
11. Fujii H, Kubo A. Parathyroid sestamibi scintigraphy for the application of minimally invasive surgery of hyperfunctioning parathyroid lesions. *Biomed & Pharmacother* 2002; 56: 7–13.
12. Miccoli P, Berti P. Minimally invasive parathyroid surgery. *Best Practice & Research Clinical Endocrinology and Metabolism* 2001; 15: 139–147.
13. Lorenz K, Phuong N-T, Dralle H. Diversification of Minimally Invasive Parathyroidectomy for Primary Hyperparathyroidism: Minimally Invasive Video-assisted Parathyroidectomy and Minimally Invasive Open Videoscopically Magnified Parathyroidectomy with Local Anesthesia. *World J Surg* 2002; 26: 1066–1070.
14. Miccoli P, Benedinelli C, Vignali E i wsp. Endoscopic parathyroidectomy: report of an initial experience. *Surgery* 1988; 124: 1077–1080.
15. Irvin GL III, Sfakianakis G, Yeung L i wsp. Ambulatory parathyroidectomy for primary hyperparathyroidism. *Archives of Surgery* 1996; 131: 1047–1078.
16. Norman J, Chheda H. Minimally invasive parathyroidectomy facilitated by intraoperative nuclear mapping. *Surgery* 1997; 122: 998–1003.
17. University of South Florida, Norman J. Minimally invasive radio-guided parathyroidectomy. *American Surgeon* 1997; 44: 235–230.
18. Australian Safety and Efficacy Register of New Interventional Procedures- Surgical. Minimally invasive surgery for primary hyperparathyroidism 2001; (Update&Reappraisal).
19. Inabnet WB, FACS; Columbia University. New York. Endoscopic parathyroidectomy Otolaryngol Clinics North Am 2004; 37.
20. Inabnet WB, Rogula T. Endoscopic parathyroidectomy: is there a role? *Problems in General Surgery* 2003; 20: 38–43.
21. Zanooco K, Heller M, Sturgeon C. Cost-effectiveness of parathyroidectomy for primary hyperparathyroidism. *Endocr Pract* 2011; 17.
22. Bilezikian JP, Khan AA, Potts JT Jr. and on behalf of the Third International Workshop on the Management of Asymptomatic Primary Hyperparathyroidism. Guidelines for the Management of Asymptomatic Primary Hyperparathyroidism: Summary Statement from the Third International Workshop. *J Clin Endocrinol Metab* 2009; 94: 335–339.
23. Agarwal G, Barakate MS, Robinson B i wsp. Intraoperative quick parathyroid hormone versus same-day parathyroid hormone testing for minimally invasive parathyroidectomy: a cost-effectiveness study. *Surgery* 2001; 130: 963–970.
24. Charfare H, Wassif WS. Intraoperative PTH Assay during Minimally Invasive Parathyroidectomy May Be Helpful in the Detection of Double Adenomas and May Minimise the Risk of Recurrent Surgery. *Int J Endocrinol* 2010; 2010: 178671.
25. Abboud B, Sleilaty G, Helou E i wsp. Existence and anatomic distribution of double parathyroid adenoma. *Laryngoscope* 2005; 115: 1128–1131.
26. Genc H, Morita E, Perrier ND i wsp. Differing histologic findings after bilateral and focused parathyroidectomy. *Journal of the American College of Surgeons* 2003; 196: 535–540.
27. Lee NC, Norton JA, Dainko EA i wsp. Multiple-gland disease in primary hyperparathyroidism: a function of operative approach? *Archives of Surgery* 2002; 137: 896–900.
28. Lee KY, Kim HY, Park WS i wsp. Postauricular and Axillary Approach Endoscopic Neck Surgery: A New Technique. *World J Surg* 2009; 33: 767–772.
29. Karakas E, Steinfeldt T, Gockel A i wsp. Transoral thyroid and parathyroid surgery—development of a new transoral technique. *Surgery* 2011; 150: 108–115.
30. Landry CS, Grubbs EG, Morris GS i wsp. Robot assisted transaxillary surgery (RATS) for the removal of thyroid and parathyroid glands. *Surgery* 2011; 149: 549–555.
31. Ikeda Y, Takami H, Sasaki Y i wsp. Comparative study of thyroidectomies. Endoscopic surgery versus conventional open surgery. *Surg Endosc* 2002; 16: 1741–1745.
32. Ikeda Y, Takami H, Sasaki Y i wsp. Are there significant benefits of minimally invasive endoscopic thyroidectomy? *World J Surg* 2004; 28: 1075–1078.
33. Tan CT, Cheah WK, Delbridge L. “Scarless” (in the neck) endoscopic thyroidectomy (SET): an evidence-based review of published techniques. *World J Surg* 2008; 32: 1349–1357.
34. Kitano H, Fujimura M, Kinoshita T i wsp. Endoscopic thyroid resection using cutaneous elevation in lieu of insufflation. *Surg Endosc* 2002; 16: 88–91.
35. Palmer JA, Brown WA, Kerr WH i wsp. The surgical aspects of hyperparathyroidism. *Arch Surg* 1975; 110: 1004–1007.
36. Reddick RL, Costa JC, Marx SJ. Parathyroid hyperplasia and Parathyromatosis. *Lancet* 1977; 1: 549.
37. Tublin ME, Yim JH, Carty SE. Recurrent Hyperparathyroidism Secondary to Parathyromatosis — Clinical and Imaging Findings. *J Ultrasound Med* 2007; 26: 847–851.
38. Meakin JL, Milne CA, Hollomby DJ i wsp. Total parathyroidectomy: parathyroid hormone levels and supernumerary glands in hemodialysis patients. *Clin Invest Med* 1989; 7: 21–25.
39. Vasher M, Goodman A, Politz D i wsp. Postoperative calcium requirement 6,000 patients undergoing outpatient parathyroidectomy: easily avoiding symptomatic hypocalcemia. *J Am Coll Surg* 2010; 211: 49–54.
40. Pludowski P, Karczmarewicz E, Bayer M i wsp. Practical guidelines for the supplementation of vitamin D and the treatment of deficits in Central Europe — recommended vitamin D intakes in the general population and groups at risk of vitamin D deficiency. *Endokrynol Pol* 2013; 64: 319–327.
41. Szymczak J, Bohdanowicz-Pawlak A. Osteoprotegerin, RANKL, and bone turnover in primary hyperparathyroidism: the effect of parathyroidectomy and treatment with alendronate. *Horm Metab Res* 2013; 45: 759–764.
42. Kuczera P, Adamczak M, Więcek A. Safety and efficiency of treatment with cinacalcet of haemodialysed patients with chronic kidney disease and secondary hyperparathyroidism. *Endokrynol Pol* 2013; 64: 176–81.
43. Czech-Kowalska J, Pludowski P, Dobrzanska A i wsp. Impact of vitamin D supplementation on markers of bone mineral metabolism in term infants. *Bone* 2012; 51: 781–786.
44. Buła G, Koziółek H, Niemiec A i wsp. Management of patients with secondary and tertiary hyperparathyroidism referred to surgical treatment. *Endokrynol Pol* 2010; 61: 264–268.
45. Schlosser K, Zielke A, Rothmund M. Medical and surgical treatment for secondary and tertiary hyperparathyroidism. *Scand J Surg* 2004; 93: 288–297.
46. Gawrychowski J, Gabriel A, Kluczevska E i wsp. Mediastinal parathyroid carcinoma: a case report. *Endokrynol Pol* 2012; 63: 143–146.
47. Baszko-Błaszyk D, Biczysko M, Gut P i wsp. Delayed diagnosis of primary hyperparathyroidism in a patient with osteoclastoma. *Ortop Traumatol Rehabil* 2011; 13: 505–510.
48. Piecha G, Chudek J, Więcek A. Primary hyperparathyroidism in patients with multiple endocrine neoplasia type 1. *Int J Endocrinol*; Epub 2011; 17.
49. Cytawa W, Teodorczyk J, Lass P. Advantages of hybrid SPECT-CT imaging in preoperative localization of parathyroid glands in a patient with secondary hyperparathyroidism. A case report. *Pol J Radiol* 2013; 78: 81–84.
50. Myśliwiec J. Mnemonics for endocrinologists — hyperparathyroidism. *Endokrynol Pol* 2012; 63: 504–505.
51. Misiorowski W, Zgliczyński W. Prevalence of primary hyperparathyroidism among patients with low bone mass. *Adv Med Sci* 2012; 57: 308–313.
52. Barczyński M, Konturek A, Stopa M i wsp. Minimally invasive video-assisted thyroidectomy: seven-year experience with 240 cases. *Video-surgery Miniinv* 2012; 7: 175–180.