



## Injection of methylprednisolone directly into the extraocular muscles of eyes with disturbed motility secondary to Graves' ophthalmopathy. Preliminary report.

Andrzej Mikita<sup>1</sup>, Zofia Mariak<sup>1</sup>, Janusz Myśliwiec<sup>2</sup>

<sup>1</sup> Department of Ophthalmology, Medical University, Białystok

<sup>2</sup> Department of Endocrinology and Internal Medicine, Medical University, Białystok

### Summary

**Aim of the study** was to estimate the efficacy of 6- $\alpha$ -methylprednisolone injection into involved extraocular muscles in eyes with motility disturbances caused by endocrine ophthalmopathy.

**Material and methods.** For further evaluation we qualified 4 patients, 1 female and 3 males, aged: 60, 43, 42 and 64 years, with clinical activity score equal 4, with duration of Graves' ophthalmopathy of mean 2.1 years (0.16 - 5.5). Included were patients with movement restrictions in vertical plane and echographic findings of isolated extraocular muscle involvement (inferior rectus). Each of the patients received 20 mg 6- $\alpha$ -methylprednisolone into the muscle belly of inferior rectus, in one case injection was done in both eyes.

**Results.** In all cases we were able to archive lessening of the intraocular pressure in secondary position, with slight improvement in ocular motility and bigger range of duction free of diplopia.

**Conclusions.** Visual function improvement found by the patients is the best evidence for application of 6- $\alpha$ -methylprednisolone into the extraocular muscles of patients with motility disturbances secondary to endocrine ophthalmopathy.

(*Pol J Endocrinol* 2005; 2(56): 168-173)

**Key words:** Thyroid-Associated Ophthalmopathy, ocular motility disorders, diplopia, methylprednisolone



dr n. med. Andrzej Mikita  
Department of Ophthalmology, Medical University,  
Białystok  
Marii Curie-Skłodowskiej str. 24a  
15-276 Białystok  
e-mail: mikita@amb.edu.pl



# Podaż metyloprednizolonu bezpośrednio do mięśni zewnątrzgałkowych w zaburzeniach ruchomości gałek ocznych spowodowanych oftalmopatią tarczycową. Doniesienie wstępne.

Andrzej Mikita<sup>1</sup>, Zofia Mariak<sup>1</sup>, Janusz Myśliwiec<sup>2</sup>

<sup>1</sup> Klinika Okulistyki AM w Białymstoku

<sup>2</sup> Klinika Endokrynologii AM w Białymstoku

## Streszczenie

**Celem pracy** była próba oceny skuteczności podażu bursztynianu 6- $\alpha$ -metyloprednizolonu do zmienionych chorobowo mięśni okoruchowych w oczach z zaburzeniami ruchomości, spowodowanymi oftalmopatią tarczycową.

**Materiał i metody.** Do badań zakwalifikowano 4 chorych, w tym 1 kobietę i 3 mężczyzn, w wieku: 60, 43, 42 i 64 lata, ze stopniem aktywności klinicznej choroby (CAS) równym 4. Średni czas trwania oftalmopatii tarczycowej wynosił 2,1 lat (0,16 - 5,5). W doborze chorych kierowano się zakresem upośledzenia ruchomości oczu w płaszczyźnie poziomej oraz zmianami echograficznymi, ograniczonymi do izolowanych mięśni okoruchowych (prostych dolnych). Każdemu badanemu podawano do brzośca mięśnia prostego dolnego zajętego oka 20 mg 6- $\alpha$ -metyloprednizolonu, w jednym przypadku iniekcję przeprowadzono w obu oczach.

**Wyniki.** Uzyskano zmniejszenie ciśnienia wewnątrzgałkowego w pozycji wtórnej, z mierną poprawą

ruchomości gałek ocznych i zwiększeniem obszaru wodzenia, wolnego od dwojenia.

**Wnioski.** Poprawa, odczuwana przez chorych, jest najlepszym dowodem skuteczności podażu 6- $\alpha$ -metyloprednizolonu do zmienionych mięśni okoruchowych w wybranych przypadkach zaburzenia ruchomości, spowodowanych oftalmopatią tarczycową.

(*Endokrynol Pol* 2005; 2(56): 168-173)

**Słowa kluczowe:** oftalmopatia Gravesa, zaburzenia ruchomości gałek ocznych, dwojenie, metyloprednizolon



dr n. med. Andrzej Mikita  
Klinika Okulistyki AM w Białymstoku  
Ul. Marii Curie-Skłodowskiej 24a  
15-276 Białystok  
e-mail: mikita@amb.edu.pl

## Wstęp

Zaburzenia ruchomości gałek ocznych w przebiegu oftalmopatii tarczycowej mają związek ze zmianami w budowie mięśni zewnątrzgałkowych. Z badań rezonansem magnetycznym wynika, że przebieg mięśni prostych zewnątrzgałkowych w oczodole u chorych z oftalmopatią Gravesa nie różni się od topografii mięśni okoruchowych u osób zdrowych, a utrzymanie gałek ocznych w równowadze mięśniowej jest możliwe dzięki swoistemu „szkieletowi czynnościowemu”, utworzonemu przez przednią część tkanki łącznej oczodołu [1]. Jest to swoisty układ wieszadłowy, utworzony przez odgałżenia tkanki łącznej, wiążące mechanicznie mięśnie proste zewnątrzgałkowe ze ścianami oczodołu oraz między sobą. Okazuje się, że to właśnie śródmięśniowe mostki wieszadłowe odgrywają rolę stabilizacyjną przy ruchach wodzących do pozycji drugorzędowej [3].

Zaburzenia ruchomości mięśni zewnątrzgałkowych, wywodzące się z fazy czynnej, traktuje się jako jedną z manifestacji choroby i leczy dość skutecznie przy pomocy pulsów steroidowych.

Korzystny efekt terapeutyczny wlewów dożylnych metyloprednizolonu, stosowanych wg przyjętego standardu (0,5 g metyloprednizolonu i.v. przez 3 dni, następnie 40 mg prednizolonu dziennie, potem zmniejszanie dawki do docelowej =10 mg w ciągu kolejnych 4 tygodni), został m.in. potwierdzony przez Changą i wsp. u ponad połowy badanych (52%) z oftalmopatią tarczycową [2]. Wpływ ten wyrażał się poprawą funkcji gruczołów łzowych, zmniejszeniem bolesności i obrzęków w zakresie oka i aparatu ochronnego, zmniejszeniem wytrzeszczu i rozwarcia szpar powiekowych, a także lepszą ruchomością mięśni zewnątrzgałkowych. Poprawę stanu miejscowego odnotowywano zwłaszcza u chorych młodszych, z ograniczonym poszerzeniem przekroju mięśni okoruchowych. U 36% badanych doszło do nawrotu dolegliwości po zmniejszeniu dawki terapeutycznej prednizolonu [2]. Podobne obserwacje poczyniła grupa japońskich badaczy pod kierunkiem Tagami na grupie 27 chorych z oftalmopatią tarczycową [7]. Analizując całkowity wskaźnik oftalmopatii (OI – *total ophthalmopathy index*) oraz wskaźnik poszerzenia mięśni zewnątrzgałkowych (EME – *extra-*

*ocular muscle enlargement*, mierzony jako stosunek maksymalnej grubości mięśni zewnątrzgałkowych do średnicy nerwu wzrokowego w badaniu TK) przed i po steroidoterapii uderzeniowej, autorzy zanotowali największą poprawę bezpośrednio po pulsach metyloprednizolonu, a przed kontynuacją leczenia w formie steroidoterapii doustnej i/lub napromieniania oczodołów ze źródeł zewnętrznych. Według cytowanych autorów, poprawa stanu oftalmopatii wyrażała się zniesieniem dwojenia u 10 chorych i zmniejszeniem u 11; ograniczeniem wytrzeszczu osiowego u 15 chorych oraz zahamowaniem spadku ostrości wzroku u 1/3 badanych. Najkorzystniejszy efekt terapii stwierdzano u kobiet z oftalmopatią. Nie zaobserwowano zależności między efektem terapeutycznym steroidoterapii uderzeniowej a czasem trwania choroby oczu, stanem tarczycy, stosowanymi lekami przeciwtarczycowymi, paleniem lub innymi formami leczenia oftalmopatii [7].

W przewlekłej fazie choroby dochodzi do rozległego zwłóknienia śródosłonkowego, zwiększonego odkładania się mukopolisacharydów oraz okołonaczyniowego naciekania limfocytarnego i plazmocytnego. Niski stopień wysycenia tkanek mięśni związkami siarki i wielowęglanami wiąże te zmiany z aktywacją fibroblastów, a nie komórek tłuszczowych. Zaburzenia w odżywianiu włókien mięśniowych, wywołane ograniczeniem kurczliwości, widoczne są w postaci rozetkowych złogów glikogenu i lipidów przy ścianach osłonek syncytiów mięśniowych [4]. Tak opisane zmiany pozwalają lepiej zrozumieć naturę zaburzeń ruchomości gałek ocznych w przebiegu oftalmopatii tarczycowej. Z uwagi na fakt, że proces chorobowy nie ogranicza się wyłącznie do zmian w mięśniach okoruchowych, a dotyczy niemal całej tkanki łącznej oczodołów, zasadne wydaje się rozważenie podawania metyloprednizolonu do izolowanych mięśni prostych zewnątrzgałkowych oraz określenie zasad kwalifikacji pacjentów do takiej procedury. Wstępne wyniki miejscowego zastosowania bursztynianu metyloprednizolonu w leczeniu zaburzeń ruchomości oczu w oftalmopatii tarczycowej przedstawiono w niniejszym doniesieniu.

## Materiał i metody

Do badań pilotażowych włączono 4 chorych, w tym jedną kobietę i 3 mężczyzn w wieku: 60, 43, 42 i 64 lata. Czas trwania oftalmopatii tarczycowej u tych osób wynosił od 2 miesięcy do 5,5 lat (średnio 2,1). Stopień aktywności choroby podczas procedury kwalifikacyjnej oceniano, posługując się skalą CAS [6]. U wszystkich zwerbowanych wynosił on 4. Przed podaniem leku przeprowadzono badanie okulistyczne, w skład którego każdorazowo wchodziły następujące elementy: ocena ostrości wzroku do dali w najlepszej korekcji okularo-

wej; pomiar wytrzeszczu osiowego przy pomocy egzoftalmometru Hertza; ocena ruchomości i zakresu dwojenia; pomiar ciśnienia wewnątrzgałkowego w pozycji pierwotnej i wtórnej, czyli po 4 minutach patrzenia ku górze/tyłowi w pozycji leżącej; badanie w lampie szczelinowej przedniego odcinka oka oraz oftalmoskopia pośrednia tylnego bieguna. Wykonywano również, przy pomocy ultrasonografu okulistycznego firmy SONOMED A-2500, pomiary mięśni zewnątrzgałkowych w projekcji A przy osłabionym do 70% wzmocnieniu sygnału. Dodatkowo, u każdego z badanych przed podaniem 6- $\alpha$ -metyloprednizolonu, sporządzano dokumentację fotograficzną, ze szczególnym uwzględnieniem zakresu ruchomości poszczególnych grup mięśniowych.

W tydzień po zakwalifikowaniu danego chorego do eksperymentu, do mięśnia prostego dolnego jednego lub obu oczu podawano w formie iniekcji 20 mg bursztynianu 6- $\alpha$ -metyloprednizolonu (Depo-Medrol®). Po aplikacji leku każdemu choremu profilaktycznie zlecano miejscowe stosowanie 3 x dziennie antybiotyku (ofloksacyna) w kroplach. Po 14 dniach wykonywano badanie kontrolne, polegające na przeprowadzeniu dokładnego wywiadu lekarskiego, na pomiarach ciśnienia śródocznego w pozycji pierwotnej i wtórnej, na ocenie dwojenia obrazu oraz na pomiarach ultrasonograficznych poszczególnych mięśni.

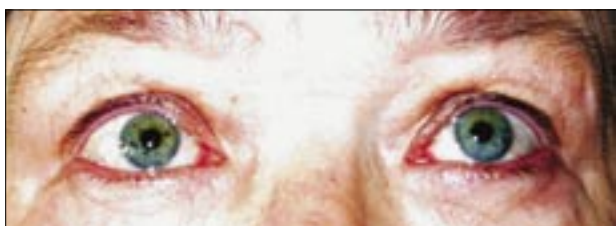## Wyniki

Dla zobrazowania efektów zastosowanej pilotażowo terapii, każdy z czterech wybranych do doświadczenia przypadków opisano osobno.

**(1) 60-letnia kobieta**, u której przed 1,5 roku rozpoznanie choroby Gravesa zbiegło się z ujawnieniem dolegliwości ocznych. Objawy były początkowo łagodne, dominowało pieczenie, łzawienie oraz wrażenie piasku pod powiekami, z czasem jednak ujawniło się dwojenie, które uległo utrwaleniu.

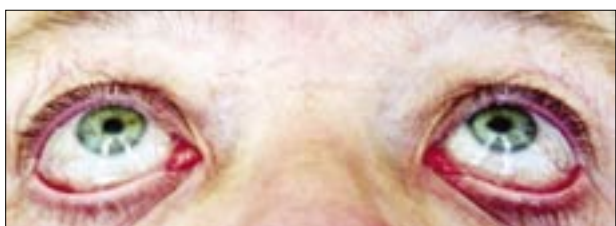Badanie wstępne: Stwierdzono obustronne upośledzenie unoszenia gałek ocznych ku górze, silniej wyrażone po stronie prawej. Dwojenie występowało przy wodzeniu powyżej 25° w lewo, 35° w prawo, 10° ku górze; do dołu – brak dwojenia. Ciśnienie wewnątrzgałkowe w pozycji pierwotnej i wtórnej wynosiło odpowiednio: OP – 27/37 mmHg; OL – 27/27 mmHg. Całkowita suma przekroju mięśni zewnątrzgałkowych: OP – 15.28 mm; OL – 16.06 mm. W mięśniu prostym dolnym obu oczu dopatrzono się cech nacieczenia śródmięśniowego (3,54 mm; ok. 30% standardu twardówkowego). Z uwagi na wczesnojąskrowe zmiany w badaniu pola widzenia, zlecono dodatkowo 0,5% betaksolol 2 x dz. do obu oczu. Do m. prostego dolnego OP podano Depo-Medrol.

Po 7 dniach: Pacjentka zgłaszała ewidentną poprawę samopoczucia. Zwiększył się zakres ruchomości gałek ocznych, ustąpiło dwojenie ku górze (do 20°) oraz w lewo (do 40°). Ciśnienie wewnątrzgałkowe wynosiło: OP – 18/23 mmHg; OL – 20/23 mmHg. W badaniu echograficznym m. prostego dolnego OP (3,28 mm) stwierdzono wzrost jednorodności przestrzeni międzostłonkowej, przy zmniejszeniu średniej echogenności do 10-15% standardu twardówkowego. Zachęteni rezultatami, podaliśmy chorej taką samą dawkę 6- $\alpha$ -metyloprednizolonu do mięśnia prostego dolnego OL, uzyskując zdecydowaną poprawę zakresu ruchomości obu gałek ocznych. Tydzień po podaniu leku do mięśnia prostego dolnego OL (a po 14 dniach od podobnego zabiegu na OP) stwierdzono obustronną pełną ruchomość ku górze oraz zniesienie dwojenia w płaszczyźnie pionowej, z utrzymującym się jedynie szczątkowym dwojeniem w płaszczyźnie poziomej przy submaksymalnych wychyleniach gałek ocznych. Ciśnienie wewnątrzgałkowe wynosiło: OP – 17/21 mmHg, OL – 18/20 mmHg.



**Ryc. 1.** Upośledzone unoszenie gałek ocznych ku górze, przy próbie forsownego spojrzenia przed podaniem 6- $\alpha$ -metyloprednizolonu.

**Fig. 1.** Disturbed supraduction before 6- $\alpha$ -methylprednisolone injection.

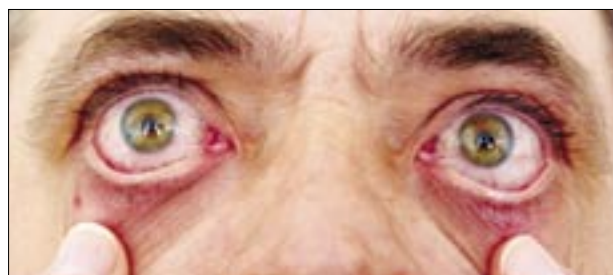

**Ryc. 2.** 2 tygodnie po aplikacji 6- $\alpha$ -metyloprednizolonu do mięśnia prostego dolnego OP i tydzień po podobnym zabiegu w OL, zdecydowanie większy zakres ruchomości obu gałek ocznych.

**Fig. 2.** 2 weeks after 6- $\alpha$ -methylprednisolone application into the inferior rectus muscle of RE, and one week after same procedure in LE, improvement in range of movement of both eyes is obvious.

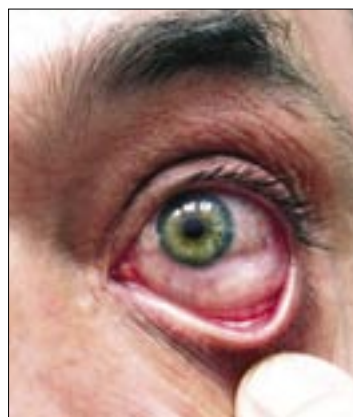**(2) 43-letni mężczyzna**, od 14 miesięcy objęty obserwacją okulistyczną z powodu oftalmopatii tarczycowej, ale z 5,5-letnim wywiadem choroby Gravesa. Dwukrotnie leczony za pomocą radiojodoterapii z powodu rzutów nadczynności tarczycy (sierpień 2000 r. – 600MBq; marzec 2001 r. – 600MBq).

Badanie wstępne: Pacjent miał dwojenie w zakresie wodzenia powyżej 35° w lewo, 45° w prawo i powyżej 10° ku górze (ryc. 3), ku dołowi brak dwojenia. Pomiar ciśnienia wewnątrzgałkowego sugerował duży opór mięśniowy w pozycji wtórnej (gałki zwrócone ku tyłowi przez co najmniej 4 minuty): OP – 19/31 mmHg; OL – 22/27 mmHg. W badaniu echograficznym całkowita grubość mięśni okoruchowych zawierała się w granicach normy, OP – 16,25 mm; OL – 17,01 mm. Stwierdzono natomiast utrwalone zmiany naciekowo-zwłóknieniowe w mięśniach okoruchowych, potwierdzone analizą morfometryczną wykresu echograficznego, ze szczególnym uwzględnieniem zapisu zmian w m. prostym dolnym OL (3,51 mm). Z uwagi na objawy nadciśnienia wewnątrzgałkowego zlecono karteolol 1% (Arteoptic). Do m. prostego dolnego OL podano Depo-Medrol (ryc. 4).



**Ryc. 3.** Próba forsownego unoszenia gałek ocznych ku górze – widoczne upośledzenie ruchomości.

**Fig. 3.** Trial of forced supraduction – restrictions in motility are evident.



**Ryc. 4.** Po podaniu 20mg 6- $\alpha$ -metyloprednizolonu (Depo-Medrol®) do mięśnia prostego dolnego OL w znieczuleniu miejscowym.

**Fig. 4.** After injection of 20 mg 6- $\alpha$ -methylprednisolone (Depo-Medrol®) into the inferior rectus muscle of LE under topical anesthesia.

Po 7 dniach: Chory podawał wprawdzie wstępne zaburzenia zborności ruchowej gałek ocznych, związane najprawdopodobniej z utrwalonym mechanizmem wymuszonego ustawienia głowy, ale przy wysiłkowym ustaleniu fiksacji obuocznej odczuwał zdecydowaną poprawę ruchomości ze strony OL (dwojenie przy patrzeniu ku górze powyżej 10° od położenia pierwotnego). Zarejestrowano wyraźnie lepszą ruchomość gałek ocznych i zwiększenie obszaru bez dwojenia do 25° ku górze, przy braku wpływu na diplopię w płaszczyźnie poziomej. Obniżeniu uległo ciśnienie wewnątrzgałkowe: OP – 14/17 mmHg; OL – 12/17 mmHg, oraz całkowita suma przekroju mięśni zewnątrzgałkowych: OP – 15,58 mm; OL – 15,84 mm.

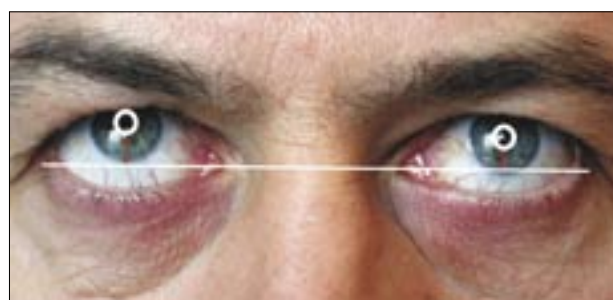W analizie morfologicznej zapisu USG stwierdzono w mięśni prostym dolnym OL (spadek do 3,36 mm) homogenizację struktury mięśniowej ze zmniejszeniem reflektywności wewnętrznej do 15% z 40% standardu twardówkowego. Ograniczeniu uległ też stopień nacieczenia osłonek mięśniowych, wysokość piku osłonkowego zmniejszyła się z 65% standardu twardówkowego do 50% tego standardu.

**(3) 42-letni mężczyzna**, z rozpoznaną od 1982 r. chorobą Graves-Basedowa, dolegliwości oczne ujawniły się u niego na dwa miesiące przed badaniem okulistycznym. Wśród zgłaszanych przez chorego objawów, najbardziej uciążliwym było dwojenie obrazów przy próbie patrzenia ku górze.

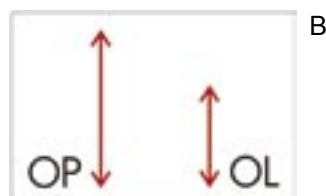
Badanie wstępne: Stwierdzono upośledzone unoszenie gałki ocznej lewej ku górze, z dwojeniem powyżej 15° od płaszczyzny pierwotnej (ryc. 5a, 5b).

Badanie wytrzeszczu osiowego nie wykazało istotnych różnic (15 – 110 – 16 mm). Pomiar ciśnienia wewnątrzgałkowego w pozycji pierwotnej i wtórnej ujawnił w OL zdecydowaną wyższą wartość przy wymuszonym ustawieniu gałek ocznych ku górze: OP – 16/16 mmHg, OL – 16/36 mmHg. Badanie echograficzne wykazało izolowane powiększenie grubości mięśnia prostego dolnego oka lewego do 5,17 mm, z wyraźnymi zmianami naciekowo-obrzękowymi na przekroju wewnętrznym. W przeciwieństwie do dwóch poprzednich chorych, u pacjenta tego upośledzenie ruchomości gałki ocznej było związane z odczynem naciekowo-obrzękowym, typowym dla fazy czynnej oftalmopatii, a nie naciekowo-zwłóknieniowym, jak w fazie przewlekłej (ryc. 6). Podano Depo-Medrol do mięśnia prostego dolnego OL.

Po 14 dniach: Zaobserwowano wyraźne zwiększenie zakresu ruchomości gałki ocznej lewej z obszarem bez dwojenia do 25-30° przy unoszeniu ku górze. Ponadto w OL nastąpił spadek ciśnienia wewnątrzgałkowego w pozycji wtórnej do 19 mmHg (15/19 mm Hg) oraz zmniejszyła się grubość brzośca mięśnia prostego dolnego OL do 3,92 mm.



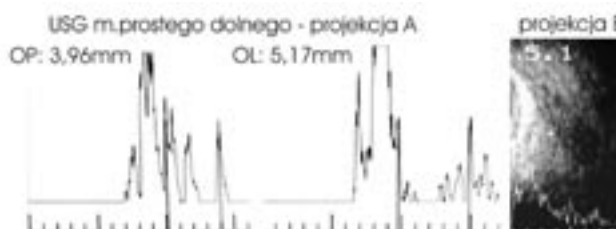A



B

**Ryc. 5.** A) Upośledzone unoszenie gałek ocznych ku górze, przy próbie forsownego spojrzenia ku górze przed podaniem 6- $\alpha$ -metyloprednizolonu. B) Wektory ruchomości gałek ocznych przy próbie forsownego spojrzenia ku górze, względem płaszczyzny pierwotnej (dla potrzeb analizy fotograficznej ustalono ją jako linię łączącą środki kątów wewnętrznych szpar powiekowych) – wyraźne upośledzenie ruchomości po stronie lewej.

**Fig. 5.** A) Disturbed supraduction, before 6- $\alpha$ -methylprednisolone injection. B) Vectors of eye movements during forced supraduction against primary plane (for photographic analysis purposes, the line intersecting medial canthus of both lid fissures was drawn) – motility disturbances of LE are prominent.



**Ryc. 6.** USG mięśnia prostego dolnego obu oczu – wyraźne poszerzenie przekroju mięśnia w badaniu oka lewego (górną granicą normy – 3,9 mm), prezentacja B mięśnia prostego dolnego OL po prawej stronie.

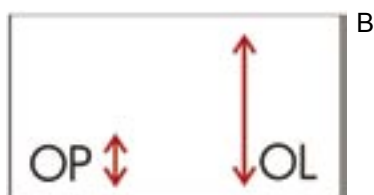
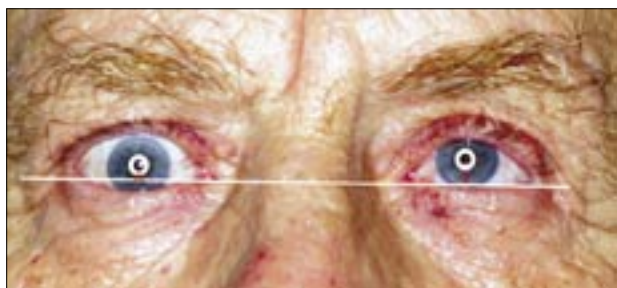
**Fig. 6.** Ultrasound of inferior rectus muscles of both eyes – thickening of the inferior rectus muscle of LE (upper normal limit – 3.9 mm), to the right – B-scan of inferior rectus muscle of LE.

**(4) 63-letni mężczyzna**, leczony z powodu choroby Gravesa od 1,5 roku. Dolegliwości oczne o typie utrwalonego dwojenia utrzymywały się od 14 miesięcy.

Badanie wstępne: Stwierdzono zniesienie ruchomości gałki ocznej prawej ku górze, z dwojeniem przy próbach wodzenia powyżej 5° od płaszczyzny pierwotnej, oraz przy próbach spojrzenia w lewo poza 25° (ryc. 7a, 7b). Różnica ciśnień wewnątrzgał-

kowych była większa w oku prawym: OP – 18/24 mmHg, OL – 14/17 mmHg. W badaniu echograficznym wykazano zmiany zwłóknieniowe, ze zlewaniem się obrysu mięśni prostych wewnętrznego i dolnego tego oka z cieniem pozagałkowym. Przekrój mięśni prostych dolnych: OP – 2,45 mm, OL – 3,22 mm. Do m. prostego dolnego OP podano Depo-Medrol.

Po 14 dniach: Chory podawał zdecydowaną poprawę komfortu widzenia oraz zmniejszenie dolegliwości bólowych karku, związanych z wymuszonym ustawieniem głowy (podbródek skierowany ku górze). Stwierdzono zwiększenie zakresu ruchomości gałek ocznych, bez dwojenia ku górze do 15°, w lewo do 35°. Różnice wartości ciśnienia wewnątrzgałkowego między pozycją pierwotną i wtórną: OP – 15/16 mmHg, OL – 12/14 mmHg. Przekrój mięśni prostych dolnych: OP – 3,39 mm, OL – 3,05 mm. Po roku od zabiegu chory ten zgłosił się ponownie, skarżąc się na nasilenie dwojenia i prosząc o powtórzenie kuracji. Do zwłókniałego mięśnia prostego dolnego OP podano ponownie metyloprednizolon, ale pacjent nie zgłosił się na badanie kontrolne.



Ryc. 7. A) Upośledzenie ruchomości gałki ocznej prawej ku górze. B) Analiza wektorów ruchomości wykazuje 2,9-krotnie większy zakres ruchomości gałki ocznej lewej w stosunku do prawej.

Fig. 7. A) Motility restrictions of RE during supraduction. B) Analysis of movement vectors shows at 2.9x greater range of movement of LE compared to RE.

## Omówienie

Dotychczasowe badania, dotyczące wpływu metyloprednizolonu na przebieg oftalmopatii tarczycowej, ograniczały się do podaży tego preparatu drogą pozajelitową. Przypadki iniekcji do mięśni zewnątrzgałkowych należą do rzadkiej i nieudokumentowanej praktyki klinicznej, a ich skuteczność nie była

dotychczas nigdzie analizowana. Uzyskane wyniki są zbliżone do efektów stosowania toksyny botulinowej A u chorych z miopatią restrykcyjną związaną z oftalmopatią tarczycową [5]. W cytowanej pracy, autorzy obserwowali u 8 chorych spadek wtórnego ciśnienia wewnątrzgałkowego po 2-6 tygodniach od podania botuliny A do mięśni prostych dolnych.

Podaż metyloprednizolonu do zmienionych mięśni wewnątrzgałkowych we wszystkich analizowanych przez nas przypadkach spowodowała zmniejszenie ucisku na gałkę oczną. Wyrazem tego był spadek ciśnienia wewnątrzgałkowego w pozycji wtórnej. W obiektywnej ocenie klinicznej zakresu ruchomości gałek ocznych odnotowano wprawdzie mierny efekt, lecz odczucia subiektywne badanych pacjentów potwierdzały odczuwalną poprawę zborności ruchowej oczu.

Podjęte próby leczenia, zaprezentowane w niniejszym doniesieniu, wychodzą naprzeciw oczekiwaniom zniecierpliwionych chorych, znajdujących się w przewlekłej fazie oftalmopatii tarczycowej z upośledzeniem ruchomości mięśni zewnątrzgałkowych. Uzyskane wyniki wstępne pozwalają żywić nadzieję, iż stosunkowo mało inwazyjne działanie terapeutyczne, sprowadzające się do podaży metyloprednizolonu bezpośrednio do zajętych mięśni zewnątrzgałkowych, stwarza szansę na przynajmniej częściową poprawę funkcjonowania aparatu widzenia oraz na poprawę komfortu pacjenta.

## Piśmiennictwo

1. Abramoff MD, Kalmann R, de Graaf ME, Stilma JS, Mourits MP. Rectus extraocular muscle paths and decompression surgery for Graves orbitopathy: mechanism of motility disturbances. *Invest Ophthalmol Vis Sci* 2002 Feb; 43(2): 300-7.
2. Chang TC, Kao SC, Hsiao YL, Lu CP, Huang KM, Tzeng SS. Therapeutic responses to corticosteroids in Graves' ophthalmopathy. *J Formos Med Assoc.* 1996 Nov; 95(11): 833-8.
3. Clark RA, Miller JM, Demer JL. Location and stability of rectus muscle pulleys. *Muscle paths as a function of gaze.* *Invest Ophthalmol Vis Sci* 1997 Jan; 38(1): 227-40.
4. Hufnagel TJ, Hickey WF, Cobbs WH, Jakobiec FA, Iwamoto T, Eagle RC. Immunohistochemical and ultrastructural studies on the exenterated orbital tissues of a patient with Graves' disease. *Ophthalmology* 1984 Nov; 91(11): 1411-9.
5. Kikkawa DO, Cruz RC, Christian WK, Rukkers S, Weinreb RN, Levi L, Granet DB. Botulinum A toxin injection for restrictive myopathy of thyroid-related orbitopathy: Effects on intraocular pressure. *Am J Ophthalmol* 2003; 135: 427-431.
6. Mourits, M.Ph. et al. Clinical activity score as a guide in the management of patients with Graves' ophthalmopathy. *Clin. Endocrinol (Oxf.)* 1997; 47: 9-14.
7. Tagami T, Tanaka K, Sugawa H, Nakamura H, Miyoshi Y, Mori T, Nakao K. High-dose intravenous steroid pulse therapy in thyroid-associated ophthalmopathy. *Endocr J* 1996 Dec; 43(6): 689-99.