



Administration of 1α -OH vitamin D₃ and calcium prevents bone mass loss in patients with advanced prostatic carcinoma after orchidectomy treated with complete androgenic blockade

Marek Tałała¹, Barbara Kapitan-Malinowska¹, Krzysztof Dębski², Robert Nowakowski², Ewa Marcinowska-Suchowierska¹, Alojzy Witeska²

¹ Department of Family and Internal Medicine, Postgraduate Medical Education Centre, Warsaw

² Department of Urology, Hospital of Ministry of Internal Affairs & Administration, Warsaw

Summary

Complete androgenic blockade used in the treatment of advanced prostatic carcinoma can be attained by administration of antiandrogens in orchidectomized patients or by combined therapy with LH-RH analogs and antiandrogens. The treatment, however, decreases the influence of both androgens and estrogens on bone tissue and may result in bone mass loss and increased propensity to fractures.

The purpose of the study was to determine the influence of complete androgenic blockade on bone mass and skeletal metabolism in men with advanced prostatic carcinoma and to assess whether 1α -OH vitamin D₃ (1α -OHD₃) together with calcium supplementation is able to prevent bone mass loss in men treated with complete androgenic blockade.

51 patients with advanced prostatic carcinoma, with skeletal metastases, aged 44 - 86, mean 68 ys were included into a 12-month prospective study. All patients were treated with orchidectomy followed by therapy with flutamide in a dose of 750 mg daily. 26 patients were additionally given 1α -OHD₃ in a dose of 0.5 μ g/d and calcium carbonate in an initial dose of 1 g daily.

It was found that the 12-month treatment with complete androgenic blockade resulted in a decrease

in bone mineral density (BMD) by 8.1% in the lumbar spine, by 6.3% in the femoral neck and by 3.5% in the total skeleton. Therapy with 1α -OHD₃ and CaCO₃ caused complete inhibition of bone tissue loss in the lumbar spine and resulted in an increase in BMD by 2.2% in femoral neck and by 1.9% in the total skeleton. None of the examined patients experienced any skeletal fractures. In both groups of patients a prompt decrease in serum alkaline phosphatase activity – a marker of osteoblast activity and an increase in fasting urine calcium creatinine ratio indicating acceleration of bone resorption were found.

Conclusions: in patients with advanced prostatic carcinoma treated with complete androgenic blockade acceleration of bone mass loss is observed; treatment with 1α -OHD₃ and CaCO₃ is able to prevent both trabecular and compact bone loss.

(*Pol J Endocrinol* 2005; 3(56): 225-232)

Key words: prostatic carcinoma, androgenic blockade, alfacalcidol, bone mineral density



Stosowanie 1α -OH witaminy D₃ i wapnia zapobiega ubytkowi masy kostnej u pacjentów z zaawansowanym rakiem stercza po orchidektomii leczonych całkowitą blokadą androgenową

Marek Tałała¹, Barbara Kapitan-Malinowska¹, Krzysztof Dębski², Robert Nowakowski², Ewa Marcinowska-Suchowierska¹, Alojzy Witeska²

¹ Klinika Medycyny Rodzinnej i Chorób Wewnętrznych, Centrum Medycznego Kształcenia Podyplomowego, Warszawa

² Klinika Urologiczna, Centralnego Szpitala Klinicznego MSWiA, Warszawa

Streszczenie

Całkowita blokada androgenowa stosowana w leczeniu zaawansowanego raka stercza osiągnięta jest przez podawanie pacjentom po orchidektomii preparatów antyandrogenowych lub łączne stosowanie analogu LH-RH wraz z lekiem antyandrogenowym. Następstwem tej terapii może być jednak przyspieszony ubytek masy kostnej oraz zwiększenie ryzyka złamań szkieletu, wynikające z ograniczenia wpływu zarówno androgenów, jak i estrogenów na tkankę kostną.

Celem pracy było określenie wpływu całkowitej blokady androgenowej na metabolizm i masę tkanki kostnej u pacjentów z zaawansowanym rakiem stercza oraz ocena czy podawanie 1α -OH witaminy D₃ (1α -OHD₃) wraz z suplementacją wapnia może zapobiec ubytkowi masy kostnej u mężczyzn leczonych całkowitą blokadą androgenową.

Trwającymi 12 miesięcy, prospektywnymi badaniami objęto 51 pacjentów z zaawansowanym rakiem stercza, z przerzutami do układu kostnego, w wieku 44 - 86 lat, średnio 68 lat. Wszyscy chorzy poddani byli orchidektomii z następową terapią flutamidem w dawce 750 mg/dobę. 26 pacjentów otrzymywało ponadto 1α -OHD₃ w dawce 0,5 µg/dobę oraz węglan wapnia w dawce początkowej 1g/dobę.

Wykazano, że 12-miesięczne leczenie całkowitą blokadą androgenową spowodowało obniżenie gęstości mineralnej kości (BMD) o 8,1% w odcinku lędźwiowym kręgosłupa, o 6,3% w szyjce kości udowej i o 3,5% sumarycznie w całym szkielecie.

Terapia 1α -OHD₃ i CaCO₃ całkowicie zahamowała ubytek tkanki kostnej w kręgosłupie lędźwiowym oraz spowodowała wzrost BMD o 2,2% w szyjce kości udowej i o 1,9% sumarycznie w całym szkielecie. U żadnego z badanych pacjentów nie stwierdzono złamań szkieletu.

W obu grupach pacjentów obserwowano szybki spadek aktywności fosfatazy zasadowej - markera aktywności osteoblastów oraz wzrost wydalania wapnia z moczem, w przeliczeniu na kreatyninę wskazujące na przyspieszenie resorpcji tkanki kostnej.

Wnioski: u pacjentów z zaawansowanym rakiem stercza leczonych całkowitą blokadą androgenową dochodzi do przyspieszonego ubytku tkanki kostnej; stosowanie 1α -OHD₃ i CaCO₃ zapobiega ubytkowi zarówno kości beleczkowej, jak i korowej.

(Endokrynol Pol 2005; 2(56): 225-232)

Słowa kluczowe: rak prostaty, blokada androgenowa, alfakalcydol, gęstość mineralna kości



M.Tałała
Klinika Medycyny Rodzinnej i Chorób Wewnętrznych
CMKP
Szpital im. Prof.W.Orłowskiego
ul. Czerniakowska 231
00-416 Warszawa

Praca wykonana w ramach projektu CMKP nr 501-1-2-06-11/97

Wstęp

Rak stercza jest jednym z najczęstszych, obok raka płuc i jelita grubego, nowotworów złośliwych u mężczyzn. Rozwija się on powoli, ale wcześnie, niekiedy jeszcze przed naciekaniem torebki gruczołu, tworzy odległe przerzuty. Zmiany przerzutowe najczęściej lokalizują się w szkielecie, zwłaszcza w kręgosłupie, miednicy i żebrach [1,2].

U pacjentów w uogólnionej fazie choroby najpowszechniej stosowane jest leczenie hormonalne. Jego celem jest spowolnienie progresji nowotworu, poprzez obniżenie poziomu testosteronu oraz blokowanie jego wpływu na komórki nowotworowe. Można to uzyskać m.in. wykonując

obustronną orchidektomię, stosując analogi luteotropiny (LH-RH) lub antyandrogeny [3,4].

Orchidektomia obniża stężenie testosteronu w surowicy krwi o 90 - 95%, ale poziom dihydrotestosteronu (DHT) - aktywnego metabolitu testosteronu - zmniejsza się w komórkach gruczołu krokowego jedynie o 40 - 50%. Jest to wynikiem konwersji do DHT dihydroepiandrosteronu i androstendionu produkowanych przez korę nadnerczy [5].

Podobne efekty przynosi zastosowanie analogów LH-RH. Leki te powodują zmniejszenie produkcji hormonu luteinizującego oraz obniżenie stężenia testosteronu w surowicy krwi do wartości stwierdzanych po orchidektomii [6].

Antyandrogeny są preparatami blokującymi kompetywnie receptory androgenowe w jądrach komórek docelowych, w tym w komórkach gruczołu krokowego.

Z badań przeprowadzonych w ostatnich latach wynika, że bardziej efektywną metodą terapii jest całkowita blokada androgenowa. Osiąga się ją przez podawanie pacjentom po orchidektomii preparatów antyandrogenowych lub łączne stosowanie analogu LH-RH wraz z lekiem antyandrogenowym. Całkowita blokada androgenowa pozwala uzyskać zwolnienie tempa progresji nowotworu i wydłużyć czas życia pacjentów o około 25% [1,6]. Przewaga skojarzonej terapii jest szczególnie wyraźna u pacjentów we wczesnej fazie choroby i w dobrym stanie ogólnym [7].

Hamowanie sekrecji testosteronu, stosowanie antyandrogenów, a zwłaszcza całkowita blokada androgenowa, mogą powodować przyspieszony ubytek tkanki kostnej - zarówno gąbczastej, jak i korowej. Do zmian tych dochodzi prawdopodobnie zarówno za pośrednictwem receptorów dla DHT obecnych w komórkach osteoblastycznych, jak i w następstwie obniżenia stężenia hormonów estrogenowych powstających drogą aromatyzacji androgenów [8].

Przyspieszenie resorpcji szkieletu, wynikające z blokowania oddziaływania DHT i estrogenów na tkankę kostną, może znacznie zwiększać ryzyko złamań kości, zwłaszcza, że nakłada się na obniżenie gęstości tkanki kostnej związane z wiekiem oraz na destrukcję utkania kostnego spowodowaną przez cytokiny generowane w tkance nowotworowej [9,10]. Proces resorpcji może być dodatkowo stymulowany przez wtórną nadczynność przytarczyc, będącą skutkiem hipokalcemii wywołanej intensywnym wbudowywaniem wapnia do osteoblastycznych zmian przerzutowych.

Witamina D ulega w organizmie dwustopniowej hydroksylacji w wątrobie i w nerkach do $1,25(\text{OH})_2$ witaminy D - kalcytriolu. Ten aktywny, pełniący rolę hormonu, metabolit nasila wchłanianie wapnia i fosforanów z przewodu pokarmowego oraz zwiększa ich reabsorpcję w nerkach. Kalcytriol redukuje także bezpośrednio sekrecję parathormonu (PTH) przez przytarczyce oraz stymuluje syntezę macierzy kostnej i zapewnia jej prawidłową mineralizację [11].

$1\alpha\text{-OH}$ witaminy D₃ ($1\alpha\text{-OHD}_3$) jest syntetycznym analogiem witaminy D nie wymagającym, upośledzonej u pacjentów w starszym wieku, hydroksylacji nerkowej. Analog ten, przy udziale, obecnej zarówno w wątrobie, jak i tkance kostnej, 25-hydroksylazy ulega przekształceniu do kalcytriolu.

Celem niniejszej pracy było:

- określenie wpływu całkowitej blokady androgenowej na metabolizm i masę tkanki kostnej

u pacjentów z zaawansowanym rakiem stercza, a przede wszystkim

- ocena skuteczności $1\alpha\text{-OHD}_3$ stosowanej wraz z suplementacją wapnia w zapobieganiu ubytkowi masy kostnej u mężczyzn leczonych całkowitą blokadą androgenową.

Materiał i metodyka

Badania przeprowadzono jako 12. miesięczną, prospektywną próbę kliniczną. Włączono do niej 51 pacjentów w wieku 44 - 86 lat, średnio 68 lat, z zaawansowanym rakiem stercza. Rozpoznanie nowotworu stawiane było na podstawie badania palpacyjnego gruczołu krokowego, badania USG sondą doodbytniczą oraz celowanej biopsji stercza. U wszystkich pacjentów wykonywano badanie scyntygraficzne szkieletu z użyciem metylenodwufosfonianu (MDP) znakowanego technetem ^{99m}Tc .

Wszyscy pacjenci leczeni byli całkowitą blokadą androgenową uzyskiwaną przez orchidektomię, połączoną z następowym podawaniem flutamidu - niesterydowego leku blokującego kompetywnie receptory androgenowe - w dawce 750 mg/dobę.

Przed włączeniem do badania ani w trakcie jego trwania żaden z mężczyzn nie otrzymywał glikokortykosteroidów, doustnych antykoagulantów, heparyny, związków glinu, kalcytoniny, bisfosfonianów ani preparatów fluoru. Pacjenci nie mieli też przewlekłych chorób wątroby, niewydolności nerek, chorób tarczycy, choroby alkoholowej.

Chorzy podzieleni zostali losowo na 2 grupy:

- pierwszą (I) stanowiło 25 mężczyzn leczonych całkowitą blokadą androgenową;
- drugą (II) tworzyło 26 pacjentów, którym ponadto podawano $1\alpha\text{-OH}$ witaminę D₃ ($1\alpha\text{-OHD}_3$) w dawce 0,5 $\mu\text{g/dobę}$ i węglan wapnia w dawce początkowej 1g/dobę; w kolejnych miesiącach terapii dawkę CaCO_3 modyfikowano w zależności od poziomu kalcemii.

Bezpośrednio przed zabiegiem operacyjnym, a następnie po 3. 6. i 12. miesiącach po orchidektomii, oznaczano w surowicy krwi stężenia: wapnia (Ca) i fosforanów nieorganicznych (P), a także aktywność fosfatazy zasadowej (ALP) oraz wydalanie wapnia w drugiej porannej porcji moczu w przeliczeniu na kreatyninę (FUCa/Kr), przy użyciu skomputeryzowanego analizatora Spectrum firmy Abbott. Przed orchidektomią, metodą immunoenzymatyczną, oznaczano również poziom specyficznego antygenu sterczowego (PSA) przy użyciu aparatu Axym firmy Abbott.

Gęstość mineralną kości (BMD) w odcinku lędźwiowym kręgosłupa ($L_1\text{-}L_4$), w bliższej nasadzie kości udowej oraz sumarycznie w całym szkielecie, określano przy użyciu dwuenergetycznej absorpcjometrii rentgenowskiej - DXA (Lunar DPX - Lunar Radiation Co. Wisconsin, USA).

W analizie statystycznej, po sprawdzeniu normalności rozkładu, porównywano pary wartości średnich za pomocą testu t-studenta dla prób nie powiązanych. Celem oceny zmian zachodzących w czasie stosowano test t-studenta dla prób powiązanych. Wyniki przedstawiono w postaci wartości średnich \pm błąd standardowy średniej (SEM). Wartość $p < 0,05$ przyjęto jako znamienne. Obliczenia wykonywane były z użyciem pakietu SAS – Statistical Analysis Software (SAS Institute Inc.).

Wyniki

Wstępne pomiary przeprowadzone u pacjentów przed wykonaniem orchidektomii i wdrożeniem terapii farmakologicznej wykazały, że mężczyźni leczeni jedynie flutamidem oraz chorzy przyjmujący dodatkowo $1\alpha\text{-OHD}_3$ i CaCO_3 nie różnili się istotnie wiekiem, odpowiednio $69,2 \pm 1,3$ i $67,8 \pm 1,2$ lat ani wskaźnikiem masy ciała, odpowiednio $25,1 \pm 0,6$ i $26,4 \pm 0,7$ kg/m^2 .

Dokonane w momencie rozpoczęcia badań oznaczenia parametrów homeostazy wapniowo-fosforanowej i metabolizmu tkanki kostnej wykazały, że średnie stężenia Ca i P w surowicy krwi były zbliżone w obu grupach pacjentów i mieściły się w zakresie norm laboratoryjnych (tab. I). Również średnie wartości ALP w surowicy krwi – będącej markerem tworzenia tkanki kostnej przez osteoblasty oraz FUCa/Kr – będącego wykładnikiem resorpcji kości nie różniły się istotnie w obu grupach pacjentów. Średnia aktywność fosfatazy zasadowej znacznie jednak przekraczała

górną granicę normy laboratoryjnej, określonej na 100 IU/l, podczas gdy wskaźnik wydalania wapnia z moczem mieścił się w zakresie typowym dla młodych zdrowych osób, t. j. poniżej 0,12.

Podczas pomiarów wstępnych nie stwierdzono istotnych różnic BMD w odcinku lędźwiowym kręgosłupa, w szyjce kości udowej oraz sumarycznie w całym szkielecie między badanymi grupami pacjentów (tab. II).

Zbliżony w obu grupach mężczyzn był stopień zaawansowania choroby nowotworowej. Zarówno liczby uwidocznionych badaniem scyntygraficznym ognisk zwiększonego wychwytu izotopu, rozpoznanych jako przerzuty raka stercza do układu kostnego, odpowiednio $4,5 \pm 0,5$ i $5,0 \pm 0,4$, jak i poziom PSA w surowicy krwi odpowiednio $66,4 \pm 12,2$ i $71,8 \pm 9,2$ ng/ml nie odbiegały od siebie w obu grupach chorych.

W okresie 12. miesięcy trwania badań, we wszystkich ocenianych obszarach szkieletu, obserwowano istotne zmiany gęstości mineralnej kości, obliczane w procentach w stosunku do wartości początkowej. U pacjentów grupy I stwierdzono obniżanie się BMD, postępujące (w zbliżonym tempie) przez cały okres obserwacji. W odcinku lędźwiowym kręgosłupa ubytek masy kostnej w pierwszych 6. miesiącach oraz łącznie w ciągu 1. roku stosowania całkowitej blokady androgenowej wyniósł odpowiednio $3,9 \pm 0,8\%$ i $8,1 \pm 1,0\%$ (ryc.1), w szyjce kości udowej odpowiednio $3,2 \pm 1,0\%$ i $6,3 \pm 1,1\%$ (ryc.2), zaś sumarycznie w całym szkielecie odpowiednio $1,4 \pm 0,2\%$ i $3,5 \pm 0,6\%$ (ryc.3).

Tabela I. Parametry homeostazy wapniowo-fosforanowej i przebudowy tkanki kostnej momencie rozpoczęcia badań.

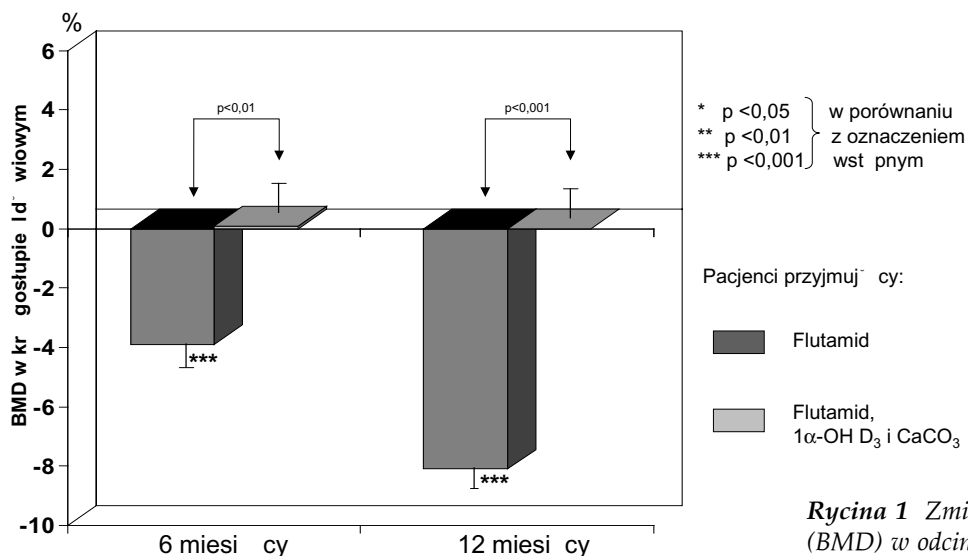
Wartości średnie \pm SEM.

Parametry	Pacjenci przyjmujący:		Istotność statystyczna (p)
	Flutamid (Grupa I)	Flutamid, $1\alpha\text{-OHD}_3$ i CaCO_3 (Grupa II)	
W surowicy krwi:			
-stężenie wapnia [mg/dl]	9,21 \pm 0,08	9,27 \pm 0,10	N.S.
-stężenie fosforanów nieorganicznych [mg/dl]	3,44 \pm 0,09	3,48 \pm 0,08	N.S.
-aktywność fosfatazy zasadowej [IU/l]	182,3 \pm 30,3	223,8 \pm 49,4	N.S.
Wydalanie wapnia z moczem (w przeliczeniu na kreatyninę) [md/dl : mg/dl]	0,089 \pm 0,009	0,093 \pm 0,009	N.S.

Tabela II. Gęstość mineralna kości w momencie rozpoczęcia badań.

Wartości średnie \pm SEM.

Wyszczególnienie	Pacjenci przyjmujący:		Istotność statystyczna (p)
	Flutamid (Grupa I)	Flutamid, $1\alpha\text{-OHD}_3$ i CaCO_3 (Grupa II)	
Odcinek lędźwiowy kręgosłupa ($L_1\text{-}L_4$) [g/cm ²]	1,118 \pm 0,039	1,216 \pm 0,052	N.S.
Szyjka kości udowej [g/cm ²]	0,897 \pm 0,024	0,971 \pm 0,045	N.S.
Cały szkielet [g/cm ²]	1,135 \pm 0,018	1,194 \pm 0,029	N.S.



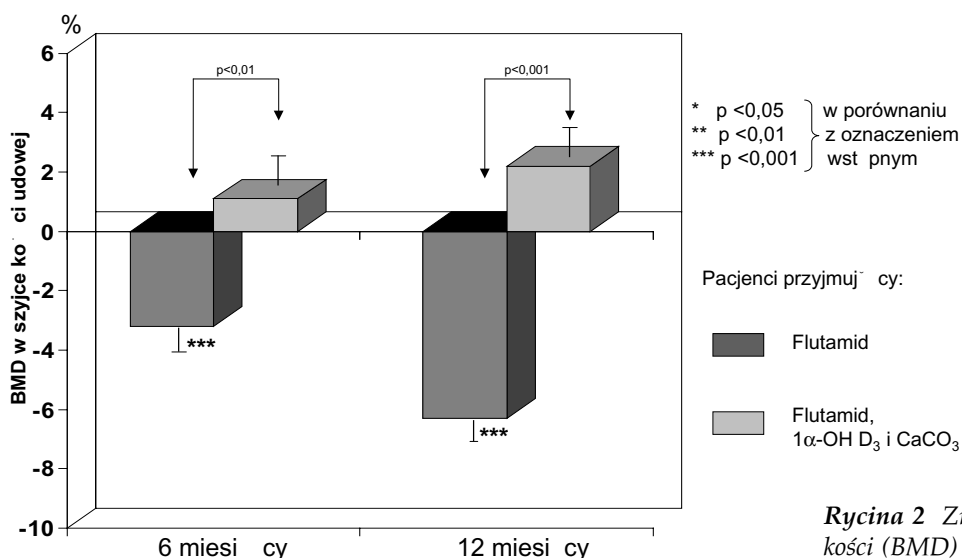
* p < 0,05 } w porównaniu
 ** p < 0,01 } z oznaczeniem
 *** p < 0,001 } wst pnym

Pacjenci przyjmuj̄cy:

- Flutamid
- Flutamid, 1α-OH D₃ i CaCO₃

Rycina 1 Zmiany gęstości mineralnej kości (BMD) w odcinku lędźwiowym kręgosłupa w okresie 6 i 12 miesięcy po orchidektomii.

Wartości średnie ±SEM



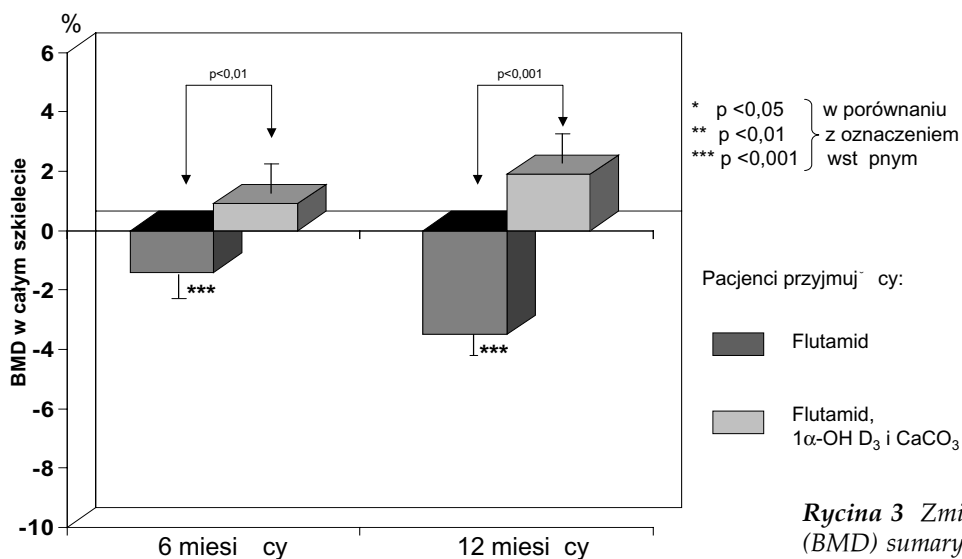
* p < 0,05 } w porównaniu
 ** p < 0,01 } z oznaczeniem
 *** p < 0,001 } wst pnym

Pacjenci przyjmuj̄cy:

- Flutamid
- Flutamid, 1α-OH D₃ i CaCO₃

Rycina 2 Zmiany gęstości mineralnej kości (BMD) w szyjce kości udowej w okresie 6 i 12 miesięcy po orchidektomii.

Wartości średnie ±SEM



* p < 0,05 } w porównaniu
 ** p < 0,01 } z oznaczeniem
 *** p < 0,001 } wst pnym

Pacjenci przyjmuj̄cy:

- Flutamid
- Flutamid, 1α-OH D₃ i CaCO₃

Rycina 3 Zmiany gęstości mineralnej kości (BMD) sumarycznie w całym szkielecie w okresie 6 i 12 miesięcy po orchidektomii.

Wartości średnie ±SEM

U pacjentów przyjmujących 1 α -OH witaminę D₃ i węglan wapnia stwierdzono istotne zahamowanie ubytku tkanki kostnej. Zmiany BMD w pierwszych 6. miesiącach badania i łącznie w okresie 12. miesięcy po orchidektomii wynosiły odpowiednio: w odcinku lędźwiowym kręgosłupa +0,1 \pm 1,0% i 0,0 \pm 1,1% (ryc.1), w szyjce kości udowej +1,1 \pm 1,1% i +2,2 \pm 0,8% (ryc.2) oraz w całym szkielecie sumarycznie +0,9 \pm 0,7% i +1,9 \pm 0,5% (ryc.3).

Żaden z pacjentów nie doznał w okresie trwania badań złamania szkieletu obwodowego ani nie zgłaszał dolegliwości nasuwających podejrzenie kompresyjnego złamania kręgu.

Wartości parametrów homeostazy wapniowo-fosforanowej i wskaźników przebudowy tkanki kostnej w okresie trwania obserwacji przedstawiono w tabeli III.

Stwierdzono, że u pacjentów grupy I stężenie Ca w surowicy krwi nie ulegało istotnym zmianom w ciągu 12. miesięcy badań. U chorych przyjmujących dodatkowo 1 α -OHD₃ i CaCO₃ kalcemia w kolejnych pomiarach wzrastała, osiągając po 12. miesiącach leczenia wartość 9,81 mg/dl – istotnie wyższą w porównaniu z pacjentami nie otrzymującymi analogu witaminy D. Hiperkalcemię (powyżej 10,5 mg/dl) stwierdzono u trzech pacjentów grupy II. U dwóch z nich podwyższone stężenie wapnia sięgające odpowiednio 10,8 mg/dl i 11,0 mg/dl stwierdzono w surowicy krwi pobranej dopiero po 12. miesiącach terapii, a u jednego pacjenta, hiperkalcemia sięgająca 11,2 mg/dl odnotowana została po raz pierwszy po 3. miesiącach terapii. Spowodowało to konieczność redukcji dawki węglanu wapnia do połowy, a następnie - wobec utrzymywania się kalcemii w granicach 10,6 – 10,8 mg/dl - do jego całkowitego odstawienia w 6. miesiącu obserwacji.

Stężenie P w surowicy krwi nie ulegało zmianom w I grupie pacjentów. Wykazano natomiast postępujący, znamieny wzrost fosfatemii u pacjentów grupy II. Poczynając od 3. miesiąca po orchidek-

tomii stężenie P w surowicy krwi było w tej grupie chorych istotnie wyższe w porównaniu z pacjentami grupy I. Stężenie fosforanów nieorganicznych w surowicy krwi mieściło się w granicach normy u wszystkich badanych mężczyzn, a wyliczany u pacjentów z hiperkalcemią iloczyn wapniowo-fosforanowy nie przekroczył 54 [mg/dl x mg/dl].

W obu grupach pacjentów obserwowano szybki spadek aktywności ALP, najwyraźniejszy w pierwszych 3. miesiącach leczenia oraz istotny wzrost FUCa/Kr, będącego markerem resorpcji tkanki kostnej, już w pierwszych 3 miesiącach po orchidektomii.

Dyskusja

Badaniami objęto mężczyzn w wieku około 70. lat, z zaawansowanym rakiem stercza. U wszystkich pacjentów badanie scyntygraficzne wykazało obecność co najmniej jednego ogniska przerzutowego w szkielecie. Dodatkowym kryterium, pośrednio potwierdzającym uogólnienie choroby nowotworowej, był wysoki poziom PSA, który u wszystkich chorych przekraczał wartość 20 ng/ml.

Paliatywnym leczeniem, najczęściej stosowanym u starszych mężczyzn w zaawansowanej fazie raka stercza jest terapia hormonalna mająca na celu obniżenie sekrecji endogennych androgenów i/lub blokowanie receptorów dla DHT. Metaanaliza opublikowana w roku 2000 przez Grupę Współdziałania Badaczy Raka Prostaty wykazała, że najkorzystniejsze efekty terapeutyczne pozwala uzyskać całkowita blokada androgenowa z wykorzystaniem niesterydowych leków antyandrogenowych, do jakich należy flutamid [12].

Przeprowadzone w ostatnich latach badania dowodzą, że testosteron odgrywa istotną rolę w utrzymaniu właściwego stanu układu kostnego oraz wskazują, że zahamowanie oddziaływania androgenów na tkankę kostną może prowadzić nie tylko do znacznego obniżenia BMD, ale i do zwiększenia ryzyka złamań szkieletu.

Tabela III. Parametry homeostazy wapniowo-fosforanowej i przebudowy tkanki kostnej w okresie 12. miesięcy po orchidektomii.

Wartości średnie \pm SEM.

Stężenia w surowicy krwi:	Pacjenci	Okres leczenia			
		Oznaczenie wstępne	3. miesiące	6. miesiące	12. miesiące
Wapń [mg/dl]	Grupa I Grupa II	9,21 \pm 0,08 9,27 \pm 0,10	9,21 \pm 0,07 9,43 \pm 0,13	9,21 \pm 0,07 9,79 \pm 0,10***/+++	9,30 \pm 0,08 9,81 \pm 0,13***/+++
Fosforany nieorganiczne [mg/dl]	Grupa I Grupa II	3,44 \pm 0,09 3,48 \pm 0,08	3,47 \pm 0,06 3,81 \pm 0,09***/++	3,52 \pm 0,06 4,12 \pm 0,11***/+++	3,54 \pm 0,07 4,20 \pm 0,12***/+++
Fosfataza zasadowa [IU/l]	Grupa I Grupa II	182,3 \pm 30,3 223,8 \pm 49,4	113,7 \pm 11,8** 134,9 \pm 24,9**	94,1 \pm 7,0** 104,6 \pm 11,6**	93,3 \pm 6,0** 106,7 \pm 10,1**
FU Ca/Kreat. [mg/dl / mg/dl]	Grupa I Grupa II	0,089 \pm 0,009 0,093 \pm 0,009	0,192 \pm 0,010*** 0,146 \pm 0,014***/+	0,189 \pm 0,015*** 0,159 \pm 0,018***	0,176 \pm 0,010*** 0,165 \pm 0,018***

* p<0,05
** p<0,01
*** p<0,001

w porównaniu z oznaczeniem wstępnym

+ p<0,05
++ p<0,01
+++ p<0,001

w porównaniu z pacjentami grupy I

W badaniach tych wykazano m.in. dodatnią korelację między poziomem testosteronu w surowicy krwi a gęstością mineralną kości [13]. Udowodniono też, że testosteron jest hormonem stymulującym osteoblasty do nawarstwiania tkanki korowej od strony okostnej, co warunkuje większą średnicę kości i wyższą wytrzymałość mechaniczną szkieletu u mężczyzn [14].

Badania przeprowadzone w grupie młodych mężczyzn pozwoliły stwierdzić, że hipogonadyzm powoduje w szkielecie efekty porównywalne ze skutkami niedoboru estrogenów u kobiet. Dochodzi wówczas do ograniczenia tworzenia tkanki kostnej, ale przede wszystkim do znacznego zwiększenia aktywności osteoklastów i nasilenia procesu niszczenia beleczek kostnych [15].

Obserwacje dokonane u pensjonariuszy domu opieki, w wieku powyżej 65 lat, wykazały, że obniżony poniżej 9 pg/ml poziom wolnego testosteronu 2-krotnie zwiększa zagrożenie złamaniem biodra w porównaniu z mężczyznami o prawidłowym poziomie tego hormonu [16].

Istotną rolę w patogenezie zmian kostnych obserwowanych u pacjentów leczonych całkowitą blokadą androgenową może odgrywać również zmniejszenie poziomu estrogenów powstających poprzez aromatyzację hormonów androgenowych, przy udziale kompleksu oksydazy P-450 (aromatazy). Badania doświadczalne wykazały, że zahamowanie aromatyzacji androgenów wywołuje wprawdzie mniejsze niż orchidektomia przyspieszenie resorpcji szkieletu i nie wpływa na grubość kości korowej, ale powoduje porównywalną utratę masy kostnej [17,18]. U mężczyzn z niedoborem aromatazy stwierdza się obniżoną gęstość mineralną kośćca i jego przyspieszoną przebudowę [19]. Wykazano ponadto, że u mężczyzn w starszym wieku wartość BMD koreluje dodatnio ze stężeniem estrogenów surowicy krwi, nie jest natomiast powiązana ze stężeniem testosteronu [20]. Wyniki tych badań wskazują, że u mężczyzn z postępującą osteoporozą, zwłaszcza w starszym wieku celowe może być oznaczanie w surowicy krwi zarówno stężeń androgenów, jak i estrogenów. W ocenianej przez nas grupie chorych z rakiem stercza oznaczenia hormonalne nie były wykonywane.

Powtarzane co 6 miesięcy badania densytometryczne szkieletu wykazały, że u pacjentów leczonych całkowitą blokadą androgenową dochodzi do szybko postępującego obniżania gęstości mineralnej kości zarówno w kręgosłupie lędźwiowym, w szyjce kości udowej, jak i sumarycznie w całym szkielecie. Stopień obniżenia BMD był znacznie większy niż fizjologiczny ubytek masy kostnej, który u mężczyzn około 70. roku życia nie przekracza 1% rocznie.

Ubytek masy kostnej wydaje się wynikać głównie ze znacznego przyspieszenia resorpcji szkieletu, czego biochemicznym wykładnikiem

był ponad dwukrotny wzrost FUCa/Kr. Uwzględniając istnienie w szkielecie mechanizmu wiążącego procesy resorpcji i tworzenia tkanki kostnej należałoby oczekiwać równoległego wzrostu aktywności fosfatazy zasadowej, będącej markerem aktywności osteoblastów. U mężczyzn z ogniskami przerzutowymi raka stercza w szkielecie, które u 95% takich pacjentów mają charakter osteoblastyczny, aktywność kostnej frakcji fosfatazy zasadowej jest zależna przede wszystkim od autonomicznej aktywności komórek kościotwórczych, stymulowanych przez cytokiny wydzielane do mikrośrodowiska guza przez komórki nowotworowe [21].

Witamina D stosowana jest od dawna w prewencji i leczeniu wielu chorób układu kostnego, w tym m.in. osteoporozy, osteomalacji, osteodystrofii nerkowej, niedoczynności przytarczyc. Korzystne efekty stosowania 1 α -hydroksylowanych analogów i metabolitów witaminy D u mężczyzn w starszym wieku wynikają w znacznej mierze z faktu, że preparaty te ograniczają nadmierną resorpcję kości korowej będącą wynikiem wtórnej nadczynności przytarczyc [22]. U chorych z rozsianym rakiem prostaty sekrecja PTH może być dodatkowo stymulowana w następstwie wbudowywanie wapnia do osteosklerotycznych ognisk przerzutowych.

Badania oceniające efektywność witaminy D i jej metabolitów w zapobieganiu i leczeniu osteoporozy u mężczyzn nie doprowadziły dotychczas do jednoznacznych wniosków.

Orwoll i wsp. – na podstawie wyników 3-letnich badań, prowadzonych metodą podwójnie ślepej próby, wykazali że podawanie mężczyznom cholekalcyferolu w dawce 25 μ g/dobę wraz z suplementacją 1 g wapnia nie wpływa w istotny sposób na gęstość mineralną szkieletu [23]. Ebeling i wsp. stwierdzili większą liczbę złamań kośćca u mężczyzn z zaawansowaną osteoporozą, leczonych przez 2 lata wyłącznie kalcytriolem, w porównaniu z pacjentami otrzymującymi suplementację wapnia [24]. Dawson-Hughes i wsp. wykazali natomiast, że codzienne podawanie mężczyznom 700 j.m. witaminy D oraz 500 mg wapnia powoduje w okresie 3 lat niewielki wzrost BMD w kręgosłupie lędźwiowym i szyjce kości udowej, odpowiednio o 0,9% i 1,2% i ogranicza istotnie liczbę złamań pozakręgosłupowych [25].

U badanych przez nas pacjentów z rakiem stercza leczonych całkowitą blokadą androgenową 1 α -OH witamina D₃, podawana wraz z suplementacją wapnia zapobiegła obniżaniu się gęstości mineralnej kości w kręgosłupie, czyli rejonie szkieletu zbudowanym w ponad 50% z kości gąbczastej. Spowodowała natomiast wzrost BMD o 2,2% w szyjce kości udowej i 1,9% w całym szkielecie, gdzie dominuje kość korowa. Wzrost gęstości mineralnej kości zbitej może wynikać ze zwolnienia szybkości przebudowy tkanki kostnej, zwiększenia

stopnia jej uwapnienia oraz zmniejszenia porowatości kości korowej, w następstwie hamowania wtórnej nadczynności przytarczyc. Nie można też wykluczyć, że podawanie analogu witaminy D korygowało współistniejącą osteomalację, która również przyczynia się do obniżenia BMD, szczególnie u osób w podeszłym wieku.

W leczeniu zaawansowanej choroby nowotworowej, z przerzutami do układu kostnego istotną rolę odgrywają bisfosfoniany. Preparaty te hamują resorpcję kości indukowaną przez komórki nowotworowe i mogą ograniczać rozprzestrzenianie się ognisk przerzutowych w szkieletcie. Kontrolowane badania kliniczne, przeprowadzone u chorych z uogólnionym rakiem stercza, wykazały, że zoledronian redukuje liczbę złamań patologicznych, objawy ucisku na rdzeń kręgowy oraz konieczność dokonywania naświetlań i interwencji ortopedycznych [26,27]. Należy jednak pamiętać, że u pacjentów, u których dominują przerzuty osteoblastyczne, bisfosfoniany mogą dodatkowo nasilać tendencję do hipokalcemii i prowadzić do rozwoju wtórnej nadczynności przytarczyc. Wydzielany w nadmiarze parathormon obniża stężenie fosforanów nieorganicznych w surowicy krwi i sprzyja rozwojowi osteomalacji. W takich przypadkach połączenie bisfosfonianu z aktywnym metabolitem lub analogiem witaminy D oraz suplementacją wapnia może być szczególnie korzystne.

Podawanie aktywnych form witaminy D, hamujące wtórną nadczynność przytarczyc u pacjentów z zaawansowanym rakiem stercza, przyczynia się ponadto do ograniczenia resorpcji w zewnętrznej, podokostnowej strefie kory i może znacznie zredukować ryzyko złamań, m.in. szyjki kości udowej. Leczona przez nas grupa pacjentów była jednak zbyt mała, aby umożliwić ocenę wpływu stosowanej terapii na wytrzymałość mechaniczną szkieletu.

W świetle prezentowanych wyników uprawiona wydaje się sugestia, że leczenie przy pomocy analogu lub aktywnego metabolitu witaminy D wraz z suplementacją wapnia powinno być rozważone u wszystkich chorych z rakiem stercza leczonych całkowitą blokadą androgenową. Terapia ta wymaga jednak precyzyjnego monitorowania kalcemii i kalciurii, zwłaszcza u pacjentów w zaawansowanej fazie choroby, u których wzrasta ryzyko hiperkalcemii.

Wnioski

1. U pacjentów z zaawansowanym rakiem stercza leczonych całkowitą blokadą androgenową dochodzi do przyspieszonego ubytku tkanki kostnej.
2. Stosowanie $1\alpha\text{-OH}$ witaminy D_3 i węgla wapnia zapobiega ubytkowi zarówno kości beleczkowej, jak i korowej.

Piśmiennictwo

1. Borkowski A. Zaawansowany rak stercza. Rozpoznawanie, leczenie, rokowanie. *Medycyna* 2000 1993; 41/42: 56-62.
2. Borówka A. Epidemiology of the prostate carcinoma in Poland. *Urologia Polska* 1999; 52 (Suppl 3A): 1-6.
3. Abi-Aad ASA. Prostate cancer - treatment of disseminate disease. *Acta Urol Belgica* 1996; 64: 67.
4. Eisenberger MA, Blumenstein BA, Crawford ED. Bilateral orchiectomy with or without flutamide for metastatic prostate cancer. *N Engl J Med* 1998; 339: 1036-1042.
5. Fleshner LE, Trachtenberg J. Postępy i kontrowersje dotyczące blokady androgenowej u chorych z zaawansowanym rakiem stercza. *AUA Update Series* 1998; 16: 74-79.
6. Altwein JE. The combination of LH-RH analogues with other treatment modalities in prostate cancer. *Cancer Res* 2000; 153: 71-81.
7. Anderson JB. Early versus deferred hormone therapy. *Eur Urol* 1999; 36 (Suppl): 9-14.
8. Daniell HW. Osteoporosis after orchiectomy for prostate cancer. *J Urol* 1997; 157: 439-444.
9. Hatano T, Oishi Y, Furuta A et al. Incidence of bone fracture in patients receiving luteinizing hormone - releasing hormone agonists for prostate cancer. *BJU Int* 2000; 86: 449-452.
10. D'Amore PA. Growth factors, angiogenesis and metastasis. In: *Cancer metastasis: experimental and clinical strategies.* (Welch DR, eds). Alan R. Liss Inc., New York, 1986: 269-283.
11. Fraser DR. Vitamin D. *Lancet* 1995; 345: 104-107.
12. Prostate Cancer Trialists Collaborative Group. Maximum androgen blockade in advanced prostate cancer: an overview of the randomised trials. *Lancet* 2000; 355: 1491-98.
13. Rudman D, Drinka PJ, Wilson CR et al. Relations of endogenous anabolic hormones and physical activity to BMD and lean body mass in elderly men. *Clin Endocrinol* 1994; 40: 653-661.
14. Turner RT, Hannon RS, Demers LM et al. Differential effects of gonadal function on bone histomorphometry in male and female rats. *J Bone Miner Res* 1989; 4: 557-562.
15. Jackson JA, Kleerekoper M, Parfitt AM. Bone histomorphometry in hypogonadal and eugonadal men with spinal osteoporosis. *J Clin Endocrinol Metab* 1987; 65: 53-58.
16. Stanley HL, Schmitt BP, Poses RM. Does hypogonadism contribute to the occurrence of a minimal trauma hip fracture in elderly men? *J Am Geriatr Soc* 1991; 39: 776-771.
17. Vanderschueren D, van Herck E, De Coster R et al. Aromatization of androgens is important for skeletal maintenance of aged male rats. *Calcif Tissue Int* 1996; 59: 179-183.
18. Vanderschueren D, van Herck E, Nijs J et al. Aromatase inhibition impairs skeletal modeling and decreases bone mineral density in growing male rats. *Endocrinology* 1997; 138: 2301-2307.
19. Carani C, Qin K, Simoni M et al. Effect of testosterone and estradiol in a man with aromatase deficiency. *N Engl J Med* 1997; 337: 91-95.
20. Slemenda CW, Longcope C, Zhou L et al. Sex steroids and bone mass in older men. *J Clin Invest* 1997; 100: 1755-1759.
21. Takeuchi S, Saitoh H. Bone turnover metabolites as clinical markers of bone metastases in patients with prostatic carcinoma. *Int J Urol* 1997; 4: 368-373.
22. Tuan V, Nguyen Eisanen JA, Kelly PJ, Sambrook PN. Risk factors of osteoporotic fractures in elderly men. *Am J Epidemiol* 1996; 144: 255-263.
23. Orwoll WES, Orian SK, McClung MR, et al. The role of bone mineral loss in normal men and the effects of calcium and cholecalciferol supplementation. *Ann Intern Med* 1990; 112: 29-34.
24. Ebeling PR, Wark JD, Young S. et al. Effects of calcitriol or calcium on bone mineral density, bone turnover and fractures in men with primary osteoporosis: a two-year randomized, double blind, double placebo study. *J Clin Endocrinol Metab* 2001; 86: 4098-4103.
25. Dawson-Hughes B, Harris SS, Krall EA, Dallal GE. Effect of calcium and vitamin D supplementation on bone density in men and women 65 years of age and older. *N Engl J Med* 1997; 337: 670-676.
26. Trump DL. A randomized, placebo-controlled trial of zoledronic acid in patients with hormone-refractory metastatic prostate carcinoma. *Urol Oncol* 2004; 21, 408.
27. Saad F, Gleason DM, Murray R et al. Long-term efficacy of zoledronic acid for the prevention of skeletal complications in patients with metastatic hormone refractory prostate cancer. *J Natl Cancer Inst* 2004; 96, 879.