



Analysis of morphology of adrenal pheochromocytoma as regards their potential malignancy

Maciej Kajor¹, Jacek Ziaja², Dariusz Lange³, Robert Król², Monika Ciupińska-Kajor¹, Maria Turska-d'Amico⁴, Bogusław Mąka⁴, Lech Cierpka²

¹ Department of Pathology, Medical University of Silesia in Katowice

² Department of General, Vascular and Transplant Surgery, Medical University of Silesia in Katowice

³ Tumour Pathology Department, Comprehensive Cancer Centre, Maria Skłodowska-Curie Memorial Institute, Branch Gliwice

⁴ Department of Oncological Surgery, Comprehensive Cancer Centre, Maria Skłodowska-Curie Memorial Institute, Branch Gliwice

Abstract

Background: Adrenal pheochromocytoma are diagnosed the most often in patients with arterial hypertension or with thyroid medullar cancer and suspicion of MEN II syndromes. The aim of the study is to analyse the morphology of pheochromocytomas on the basis of Pheochromocytoma of the Adrenal Gland Scaled Score (PASS) in order to estimate their potential malignancy.

Material and methods: Forty tumours were subjected to analysis. Mean patients age was 45.2 ± 13.4 years. The diagnosis of pheochromocytoma was establish before surgery in 87.5%. 12.5% of patients were referred to surgery on the basis of tumour diameter (range 70 to 102 mm). In 20.0% of patients MEN II syndromes were diagnosed.

Results: In pathological examination benign pheochromocytoma was diagnosed in 39 presented patients. In 1 cases malignant form of pheochromocytoma was diagnosed on the basis of lymph nodes metastases. Number of points in PASS was ≥ 4 in 9 of 40 tumours (22.5%). Among 35 patients operated on more than 12

months ago 2 patients died: 1 patient with malignant pheochromocytoma (PASS = 8 points) and 1 patient with MEN IIA syndrome (due to disseminated thyroid medullar cancer). In remaining 7 observed patients with PASS ≥ 4 points neither recurrence nor metastases were diagnosed within the period of observation (13-90 months). In 1 out of patients with PASS <4 points a local recurrence was surgically removed 82 months after primary operation.

Conclusion: Analysis of pheochromocytoma in PASS is only of rough character and does not allow for clear-cut histological diagnosis of benign and malignant tumours. The only unquestionable criterion of pheochromocytoma's malignancy remain metastases.

(*Pol J Endocrinol* 2005; 6(56): 911-916)

Key words: pheochromocytoma, malignancy, pathological examination, PASS



Analiza morfologii guzów chromochłonnych pod względem ich potencjalnej złośliwości

Maciej Kajor¹, Jacek Ziaja², Dariusz Lange³, Robert Król², Monika Ciupińska-Kajor¹, Maria Turska-d'Amico⁴, Bogusław Mąka⁴, Lech Cierpka²

¹ Katedra i Zakład Patomorfologii Śląskiej Akademii Medycznej w Katowicach

² Katedra i Klinika Chirurgii Ogólnej, Naczyniowej i Transplantacyjnej Śląskiej Akademii Medycznej w Katowicach

³ Zakład Patologii Nowotworów Centrum Onkologii Instytutu im. Marii Skłodowskiej-Curie Oddziału w Gliwicach

⁴ Klinika Chirurgii Onkologicznej Centrum Onkologii Instytutu im. Marii Skłodowskiej-Curie Oddziału w Gliwicach

Streszczenie

Wstęp: Guzy chromochłonne nadnerczy rozpoznawane są najczęściej w trakcie diagnostyki chorych z nadciśnieniem tętniczym oraz u chorych z rakiem rdzeniastym tarczycy i podejrzeniem zespołów MEN II.

Celem niniejszej pracy jest analiza morfologii guzów chromochłonnych nadnerczy w oparciu o Pheochromocytoma of the Adrenal Gland Scaled Score (PASS) celem określenia ich potencjalnej złośliwości.

Materiał i metoda: Analizie poddano 40 guzów. Średni wiek chorych w chwili zabiegu wynosił $45,2 \pm 13,4$ lat. Guza chromochłonnego rozpoznano przed operacją u 87,5% chorych. U 12,5% chorych kwalifikacja do adrenalectomii została podjęta na podstawie wielkości guza (wymiaru od 70 do 102 mm). U 20,0% chorych rozpoznano zespoły MEN II.

Wyniki: W rutynowych badaniach histopatologicznych u 39 przedstawionych pacjentów rozpoznano łagodnego guza chromochłonnego. W 1 przypadku rozpoznano jego postać złośliwą na podstawie przerzutów do węzłów chłonnych (ryc. 1.). Sumując punkty PASS ≥ 4 wystąpił w 9 z 40 guzów co stanowiło 22,5%. Spośród 35 chorych, u których od zabiegu upłynęło ponad 12 miesięcy, 2 chorych zmarło: 1 chory ze złośliwym guzem chromochłonnym zmarł 5 miesięcy po operacji i 1 chora z zespołem MEN

IIA zmarła z powodu rozsiewu nowotworowego raka rdzeniastego tarczycy. U pozostałych 7 chorych u których PASS ≥ 4 punkty w okresie od 13-90 miesięcy obserwacji nie stwierdzono wznowy lub przerzutu nowotworu. U 1 spośród chorych z PASS < 4 usunięto chirurgicznie wznowę miejscową 82 miesiące po pierwszej operacji.

Wnioski: Analiza guzów chromochłonnych w skali PASS ma charakter jedynie orientacyjny i nie pozwala na jednoznaczne histologiczne rozpoznanie łagodnych i złośliwych guzów chromochłonnych. Jedynym pewnym kryterium złośliwości guza chromochłonnego pozostają przerzuty.

(Endokrynol Pol 2005; 6(56): 911-916)

Słowa kluczowe: guz chromochłonny, złośliwość nowotworu, badanie histopatologiczne, PASS



Jacek Ziaja
ul. Francuska 20-24,
40-027 Katowice
tel. 603 680 860,
fax. 32 255 50 52
e-mail: ziacek@mp.pl

Wstęp

Guzy chromochłonne nadnerczy rozpoznawane są najczęściej w trakcie diagnostyki chorych z nadciśnieniem tętniczym (aktywność hormonalna pheochromocytoma jest przyczyną wystąpienia 0,1-0,5% przypadków nadciśnienia) [1-4] oraz chorych z rakiem rdzeniastym tarczycy i podejrzeniem zespołów MEN IIA i MEN IIB (pheochromocytoma występuje u 30-70% chorych z tymi zespołami) [5]. Występują one również w 1-5% przypadków chorób Recklinghausena, Hippel-Lindau'a i zespołu Sturge-Webera [5]. Ponadto guzy chromochłonne są rozpoznawane u chorych, u których guz nadnercza został wykryty przypadkowo [6,7].

Obecność pheochromocytoma można potwierdzić badaniami wykazującymi podwyższony poziom amin katecholowych i ich metabolitów

w moczu, co pozwala na odpowiednie przygotowanie farmakologiczne chorego do adrenalectomii [3,8,9]. Celem diagnostyki obrazowej jest określenie lokalizacji guza i jego wymiarów, dające podstawę wyboru metody zabiegu i dostępu operacyjnego [10].

W przypadku nadciśnienia tętniczego leczenie chirurgiczne stwarza szansę całkowitego wyleczenia chorego lub obniżenia wartości ciśnienia tętniczego przy zmniejszonych dawkach leków hipotensyjnych. Uwalnia ono również chorego od uciążliwych objawów klinicznych towarzyszących nadciśnieniu oraz powikłań związanych z gwałtownymi wzmocnieniami ciśnienia [11-14].

Rokowanie co do dalszego losu chorych po adrenalectomii wykonanej z powodu guza chromochłonnego jest trudne, ze względu na brak jednoznacznych kryteriów złośliwości tych nowotworów

w badaniu histopatologicznym [5,15]. W ocenie złośliwości badanych guzów stosowane są metody immunohistochemiczne, ocena indeksu proliferacyjnego oraz cytometria ploidi DNA [16,17].

Celem niniejszej pracy jest analiza morfologii guzów chromochłonnych nadnerczy w oparciu o Pheochromocytoma of the Adrenal Gland Scaled Score (PASS) celem określenia ich potencjalnej złośliwości [18].

Materiał i metody

Analizie poddano 40 guzów: 29 guzów chromochłonnych usuniętych chirurgicznie w Katedrze i Klinice Chirurgii Ogólnej, Naczyniowej i Transplantacyjnej Śląskiej Akademii Medycznej w Katowicach w latach 1995-2004 oraz 11 usuniętych w Klinice Chirurgii Onkologicznej Centrum Onkologii Instytutu im. Marii Skłodowskiej-Curie Oddziału w Gliwicach w latach 1998-2004. Pośród 40 chorych poddanych adrenalektomii było 21 mężczyzn (52,5%) i 19 kobiet (47,6%). Wiek chorych w chwili zabiegu wahał się od 25 do 72 lat i wynosił średnio $45,2 \pm 13,4$ lat.

Objawy kliniczne lub badania biochemiczne dawały podstawy do rozpoznania guza chromochłonnego u 35 chorych (87,5%). U 7 chorych (17,5%) rozpoznano zespół MEN IIA, u 1 (2,5%) - MEN IIB.

U 5 chorych (12,5%), u których guza chromochłonnego nie rozpoznano w trakcie diagnostyki przedoperacyjnej, kwalifikacja do adrenalektomii została podjęta na podstawie wielkości guza, który we wszystkich przypadkach przekraczał 40 mm (największy wymiar 70 do 102 mm). U trzech spośród tych chorych występowało nadciśnienie tętnicze.

Diagnostyka obrazowa oparta była na USG, tomografii komputerowej, arteriografii, rezonansie magnetycznym i scyntygrafii MIBG. U 36 chorych (90,0%) zmiany zlokalizowane były jednostronnie, u 4 (10,0%) – obustronnie (w tym 1 chory u którego adrenalektomia lewo i prawostronna wykonane były w odstępie 19 miesięcy oraz 1 chora u której po wykonanej odrębnie adrenalektomii całkowitej po stronie prawej i częściowej po stronie lewej z powodu guza chromochłonnego rozpoznano nawrotowego guza po stronie lewej). Średni największy wymiar guza ustalony na podstawie badań obrazowych wynosił $56,1 \pm 20,2$ mm (20 – 102 mm).

Jednoczasową adrenalektomię obustronną wykonano u 2 chorych. Adrenalektomię jednostronną wykonano w 38 przypadkach u 37 chorych, w tym u 1 chorego po 19 miesiącach od wykonanej adrenalektomii prawostronnej usunięto nadnercze lewe, oraz u 1 chorej usunięto wznówę w okolicy nadnerczowej lewej po wcześniej wykonanych adrenalektomiach częściowej lewostronnej i całkowitej prawostronnej.

Badania histopatologiczne usuniętych guzów przeprowadzono w Katedrze i Zakładzie Patomorfologii Śląskiej Akademii Medycznej w Katowicach oraz w Zakładzie Patologii Nowotworów Centrum Onkologii Instytutu im. Marii Skłodowskiej-Curie Oddziału w Gliwicach.

Histopatologicznie guzy diagnozowano z preparatów utrwalonych w formalinie i zatopionych w bloczkach parafinowych barwionych rutynowo H-E, oraz immunohistochemiczne - chromograniną, białkiem S-100 oraz synaptofizyną.

Rozpoznane guzy chromochłonne analizowano punktowo wg skali PASS, której używano w celu rozróżnienia guzów chromochłonnych o potencjalnej biologicznej agresywności od guzów z łagodnym utkaniem [18]. Jądrową hyperchromazję, różnorodność jąder, inwazję torebki i naczyń oceniano 1 punktem, natomiast gniazda komórkowe powyżej 10% objętości guza, martwicę, wysoką komórkowość, monotonię komórkową, wrzecionowatokomórkową budowę, liczbę mitoz (powyżej 3/HPF), atypowe mitozy i naciek tkanki tłuszczowej okołonadnerczowej oceniano 2 punktami. PASS ≥ 4 określał guzy o bardziej agresywnym biologicznym potencjale, natomiast PASS < 4 określał guzy łagodne.

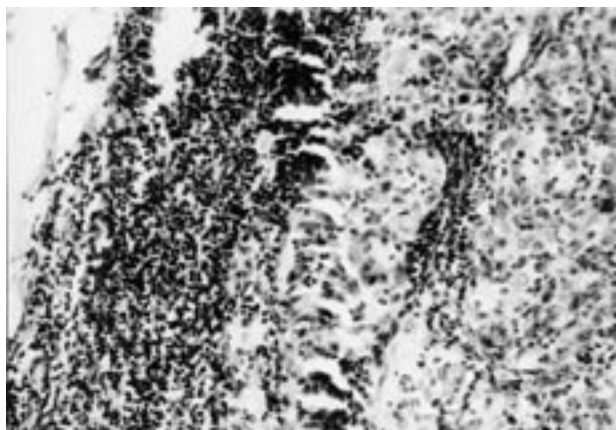
Informację na temat aktualnego stanu zdrowia uzyskano w trakcie wizyt kontrolnych w przyklinicznych poradniach chirurgicznej lub endokrynologicznej, w domu chorych, na podstawie rozmowy telefonicznej bądź listownie [19].

Analizę statystyczną przeprowadzono w oparciu o program STATISTICA® firmy StatSoft używając testów Wilcoxon, U Mann-Whitney'a oraz Spearman'a. Wyniki przedstawiono jako wartości średnie \pm odchylenie standardowe.

Wyniki

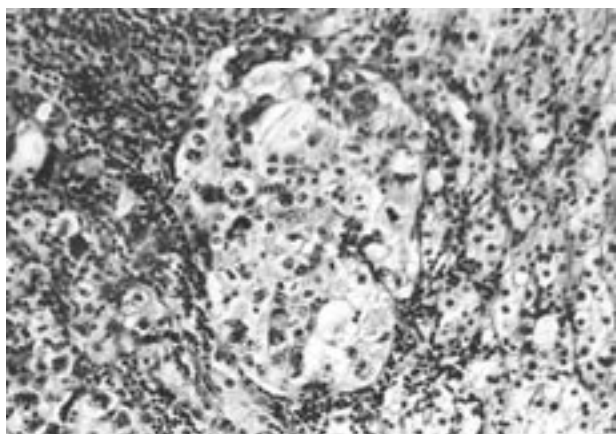
W rutynowych badaniach histopatologicznych u 39 przedstawionych pacjentów rozpoznano łagodnego guza chromochłonnego z dodatnią immunohistochemiczną reakcją na chromograninę, synaptofizynę i białko S-100. W 1 przypadku rozpoznano jego postać złośliwą na podstawie przerzutów do węzłów chłonnych (ryc. 1.). W analizie PASS duże gniazda (ryc. 2.) znaleziono w 9 guzach (22,5%), dużą komórkowość w 2 (5,0%), centralną martwicę w 3 (7,5%), monotonię komórkową w 5 (12,5%), ogniskową wrzecionowatokomórkową budowę w 17 (42,5%), mitozy powyżej 3/10 HPF w 1 (2,5%), atypowe mitozy (ryc. 3.) w 2 (5,0%), naciek tkanki tłuszczowej w 2 (5,0%), inwazję naczyń w 3 (7,5%), naciek torebki w 5 (12,5%), atypię jądrową (ryc. 4.) w 13 (32,5%), hyperchromazję w 7 (17,5%). Sumując punkty PASS ≥ 4 wystąpił w 9 z 40 guzów co stanowiło 22,5%.

Wykonana analiza statystyczna nie wykazała korelacji pomiędzy liczbą punktów w skali PASS



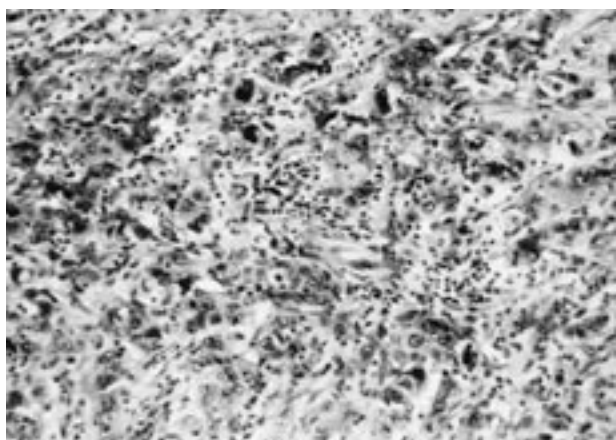
Ryc. 1. Przerzut złośliwego guza chromochłonnego do węzła chłonnego okołoaortalnego (jednoznaczne potwierdzenie złośliwego charakteru guza; H&E x 140).

Fig. 1. Metastasis of malignant pheochromocytoma to para-aortal lymph node (unambiguous confirmation of malignant character of the tumour; H&E x 140).



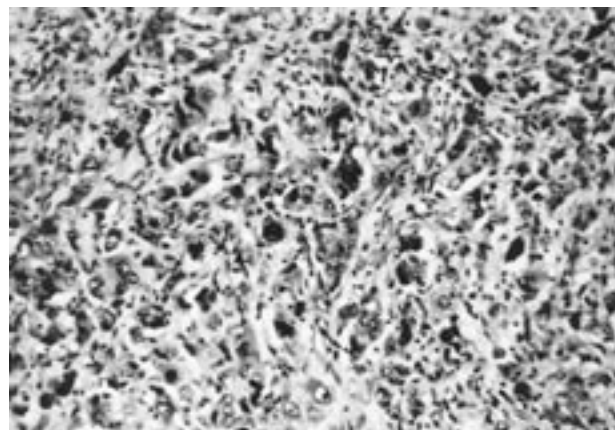
Ryc. 2. Układ komórek tworzących duże gniazdo w obrębie łagodnego guza chromochłonnego (2 punkty w skali PASS; H&E x 140).

Fig. 2. Cells layout forming large nest within benign pheochromocytoma (2 points in PASS; H&E x 140).



Ryc. 3. Nieprawidłowe mitozy w obrębie złośliwego guza chromochłonnego (2 punkty w skali PASS; H&E x 140).

Fig. 3. Atypical mitotic figures within malignant pheochromocytoma (2 points in PASS; H&E x 140).



Ryc. 4. Nasilona atypia jądrowo-komórkowa (1 punkt w skali PASS) i hyperchromazja jąder w obrębie złośliwego guza chromochłonnego (1 punkt w skali PASS; H&E x 140).

Fig. 4. Intensified nuclear pleomorphism (1 point in PASS) and nuclear hyperchromasia within malignant pheochromocytoma (1 point in PASS; H&E x 140).

a największą wielkością guza w badaniach obrazowych jak również wiekiem chorych w chwili zabiegu.

Spośród 35 chorych, u których od zabiegu upłynęło ponad 12 miesięcy, 2 chorych zmarło: 1 chory ze złośliwym guzem chromochłonnym (PASS 8 pkt.) zmarł 5 miesięcy po operacji i 1 chora z zespołem MEN IIA zmarła z powodu rozsiewu nowotworowego raka rdzeniastego tarczycy. Spośród pozostałych 33 chorych w obserwacji odległej pozostaje 31 chorych (93,9%). Czas obserwacji wynosi średnio $45,0 \pm 29,7$ miesiąca od zabiegu (12-107 miesięcy).

W wykonanych u 23 chorych kontrolnych badaniach obrazowych (USG, tomografia komputerowa, rezonans magnetyczny, arteriografia) u 1 chorej z nawrotem nadciśnienia tętniczego po około 6 latach od adrenalektomii lewostronnej (2 punkty w skali PASS) rozpoznano wznowę miejscową. Chora została poddana usunięciu guza okolicy nadnercza 82 miesiące po pierwszej operacji; wykonane badanie histopatologiczne potwierdziło obecność guza chromochłonnego. Utrzymujące się po operacji wysokie wartości chromograniny i katechoamin w moczu oraz gromadzenie radioznacznika w scyntygrafii MIBG w obrębie dolnego bieguna nerki lewej sugerują u tej chorej obecność przerzutu nowotworowego.

W przypadku chorej z guzem o wartości PASS 7 pkt. od zabiegu upłynęło 6 miesięcy. W przypadku 7 chorych z guzami o wartości PASS 4 i 5 punktów od zabiegu upłynęło od 13 do 90 miesięcy. Wszyscy oni cierpieli przed zabiegiem z powodu nadciśnienia tętniczego. Wykonane u 4 spośród nich badania obrazowe nie wykazały zmian w obrębie nadnerczy. U 3 chorych wykonana adrenalektomia

pozwołała na odstawienie leków przeciwnadciśnieniowych, a u kolejnych 3 na zmniejszenie liczby i dawek przyjmowanych leków niezbędnych dla utrzymania prawidłowych wartości ciśnienia tętniczego.

W przypadku chorej z zespołem MEN IIA po adrenalectomii całkowitej po stronie prawej i częściowej po stronie lewej, u której usunięto wznowę z nadnercza lewego (3 pkt. w skali PASS) od zabiegu upłynęło 8 miesięcy.

Dyskusja

Rozpoznanie histopatologiczne guza chromochłonnego w rutynowym barwieniu hematoksylina i eozyną przeważnie nie sprawiają trudności doświadczonym patologom. W wątpliwych przypadkach pomocne są badania immunohistochemiczne - chromogranina, synaptofizyna i białko S-100. Rozpoznanie złośliwości nowotworu jest trudne i często wątpliwe, a cechy morfologiczne charakterystyczne dla innych złośliwych nowotworów takie jak atypia i hyperchromazja jądrowa, mitozy, inwazja naczyń i torebki, ogniska martwicy – zawodne. Przerzuty do miejsc, w których nie występuje tkanka chromochłonna (najczęściej do węzłów chłonnych, kości, wątroby, płuc i nerek) pozwalają zdecydowanie rozpoznać złośliwą postać guza chromochłonnego [5,15]. Trzeba jednak pamiętać o możliwości wieloogniskowego wystąpienia tego nowotworu co może być błędnie interpretowane jako przerzut. Z klinicznego punktu widzenia kwestia ta jest niezwykle istotna ponieważ przerzuty świadczą o znacznym zaawansowaniu nowotworu oraz mniejszej szansie na wyleczenie.

Zaproponowana w 2001 roku przez Thompsona skala PASS (Pheochromocytoma of the Adrenal Gland Scales Score) była próbą zdefiniowania określonych cech guza chromochłonnego w celu wczesnego określenia jego biologicznego charakteru. W swojej pracy przebadał on 50 łagodnych i 50 złośliwych guzów chromochłonnych próbując znaleźć cechy makroskopowe, histopatologiczne i immunohistochemiczne, które pozwoliłyby rozpoznać złośliwy albo łagodny charakter guza. Dodatkowo podzielił on guzy chromochłonne uznane za złośliwe w na podstawie kryteriów histologicznych na klinicznie łagodne i złośliwe w zależności od obecności przerzutów. Cechy które były obecne zarówno w guzach łagodnych jak i złośliwych uznano jako mniejszej wagi, natomiast cechom stwierdzanym tylko lub znacznie częściej w nowotworach złośliwych przyznano wagę większą. W jego pracy w grupie złośliwych guzów chromochłonnych wszystkie zmiany miały PASS ≥ 4 , ale, co ciekawe, jedynie 3 z nich miały PASS >15 punktów. Jeden z tych pacjentów zmarł wskutek rozsiewu choroby nowotworowej, u pozostałych dwóch

żyjących odpowiednio 3 i 28 lat po adrenalectomii nie stwierdzono przerzutów i wznowy.

W naszym materiale spośród 40 rozpoznanych guzów chromochłonnych tylko 1 (8 pkt. w skali PASS) w ocenie histopatologicznej uznano za złośliwy, na podstawie obecności przerzutów w węzłach chłonnych.

Punktacja uzyskana w przypadku materiału uzyskanego z wyciętej wznowy w okolicy nadnerczowej (3 pkt. w skali PASS) nie jest miarodajna, ponieważ materiał nie został uzyskany z guza pierwotnego; z drugiej strony wznowy są zwykle mniej zróżnicowane niż guz pierwotny. U pozostałych 7 pacjentów u których PASS ≥ 4 pkt. w okresie od 13-90 miesięcy obserwacji nie stwierdzono wznowy lub przerzutu nowotworu. Jedyną wznowę miejscową, potwierdzoną badaniami obrazowymi i badaniem histopatologicznym usuniętego guza, stwierdzono u chorej z PASS <4 pkt. Niewielka liczba wznów i brak przerzutów w naszym materiale wynika przynajmniej częściowo z faktu, że czas obserwacji jedynie u 14 chorych przekroczył 3 lata [5].

W naszym materiale nie obserwowaliśmy wysokiej punktacji guzów. Wspomniany chory ze złośliwym guzem chromochłonnym potwierdzonym przerzutami do węzłów chłonnych uzyskał 8 punktów; jeden chory bez histologicznych cech złośliwości uzyskał 7 punktów.

Z analizy naszych danych wynika, że skala PASS nie jest miarodajna i nie może rozstrzygać o złośliwości nowotworu. Również Thompson podkreśla, że nie można wykluczyć przerzutów w nowotworach z PASS <4 pkt. Można zgodzić się z autorem, że w przypadku guzów zdiagnozowanych jako łagodne w badaniu histopatologicznym ale z punktacją w skali PASS ≥ 4 powinno się zwrócić szczególną uwagę jeśli chodzi o pooperacyjną diagnostykę obrazową w celu wczesnego wykrycia wznowy miejscowej lub przerzutów z powodu potencjalnej złośliwości takiego guza.

Wnioski

Analiza guzów chromochłonnych w skali PASS ma charakter jedynie orientacyjny i nie pozwala na jednoznaczne histologiczne rozpoznanie łagodnych i złośliwych guzów chromochłonnych. Jedynym pewnym kryterium złośliwości guza chromochłonnego pozostają przerzuty.

Piśmiennictwo

1. Januszewicz W: Postępy w diagnostyce i leczeniu nadciśnienia tętniczego wtórnego. *Terapia* 199;9: 11-16.
2. Januszewicz W, Sznajderman M, Wocial B: Guz chromochłonny. W: Januszewicz W, Sznajderman M, Januszewicz A: Nadciśnienie hormonalne. PWN, Warszawa 1997, 137-160.
3. Januszewicz W, Chodakowska J, Jakubowski W et al.: Zalecenia Polskiego Towarzystwa Nadciśnienia Tętniczego

dotyczące diagnostyki i leczenia pheochromocytoma. *Nadciśnienie tętnicze* 1997; 1, 2: 76-78.

4. Januszewicz W, Wocial B, Sznajderman M et al.: Guz chromochłonny, Wydawnictwo Lekarskie PZWL, Warszawa 2000, 64-72.
5. Lloyd RV: Adrenal Medulla and Paraganglia. In: Lechago J, Gould VE (ed.): *Bloodworth's Endocrine Pathology*. Williams and Wilkins, 1997: 417-461.
6. Kasperlik-Zaluska AA, Rosłonowska E, Słowińska-Srzednicka J et al.: Incidentally discovered adrenal mass (incidentaloma): investigation and management of 208 patients. *Clin Endocrinol* 1997; 46: 29-37.
7. Rotkegel S, Więcek A, Nieszporek T et al.: Charakterystyka kliniczna, biochemiczna i hormonalna 84 chorych z przypadkowo wykrytym guzem nadnerczy (incidentaloma). *Pol Arch Med Wewn* 2004, T. 112, 6(12): 1451-1457
8. Russell WJ, Metcalfe IR, Tonkin AL et al.: The preoperative management of pheochromocytoma. *Anesth Intens Care* 1998; 26: 196-200.
9. Colson P, Ryckwaert F, Ribstein J et al.: Haemodynamic heterogeneity and treatment with the calcium channel blocker nicardipine during pheochromocytoma surgery. *Acta Anesthesiol Scand* 1998; 42: 1114-1119.
10. Ziaja J, Pencak P, Konopka M et al.: Przedoperacyjna diagnostyka obrazowa chorych z guzem chromochłonnym nadnerczy. *Pol J Radiol* 2003; 68 (4): 9-17
11. Sapienza P, Cavallaro A: Persistent hypertension after removal of adrenal Tumours. *Eur J Surg* 1999; 165: 187-192.
12. Simon D, Goretzki PE, Lollert A et al.: Persistent hypertension after successful adrenal operation. *Surgery* 1993; 114: 1189-95.
13. Ziaja J, Cierpka L, Król R et al.: Wpływ adrenalectomii na leczenie nadciśnienia tętniczego u chorych z łagodnymi guzami rdzenia i kory nadnerczy. *Wiadomości Lekarskie* 2003; 56, 11-12: 545-551
14. Ziaja J, Cierpka L, Król R et al.: Analiza czynników uczestniczących w patogenezie przetrwałego nadciśnienia tętniczego u chorych z guzem chromochłonnym poddanych jednostronnej adrenalectomii. *Nadciśnienie Tętnicze* 2005; 9, 1: 22-30
15. Keiser HR: Pheochromocytoma and Related Tumors. In: deGroot LJ, Jameson JL (ed): *Endocrinology*. WB Saunders Company 2001:1862-1883
16. Maryniak RK, Szczałuba K, Ignatowska-Świtalska M et al.: Immunomorphological studies and cytometric DNA ploidy in diagnostics of pheochromocytoma. *Pol J Pathol* 2000; 51, 2: 83-86
17. Van der Harst E, Bruining HA, Bonjer HJ et al.: Proliferative index in pheochromocytomas: does it predict the occurrence of metastases? *J Pathol* 2000; 191: 175-180.
18. Thomson D.R: Pheochromocytoma of the adrenal gland scale score (PASS) to separate benign from malignant neoplasm. *American J Surg Pathol* 2002; 26: 551-566.
19. Obara T, Ito Y, Okamoto T et al.: Risk factors associated with postoperative persistent hypertension in patients with primary aldosteronism. *Surgery* 1992; 112: 987-93.