



## Contemporary methods of diagnosis and treatment of neuroendocrine gastrointestinal tumors

Beata Kos-Kudła, Anna Zemczak

Division of Endocrinology, Department of Pathophysiology and Endocrinology, Zabrze, Medical University of Silesia, Katowice

### Abstract

Neuroendocrine tumors of digestive tract (GEP NET) occur rather rarely, causing many problems with both diagnosis and treatment. Thanks to the extreme devotion of specialists, a great leap has been made in the field development. Clinicians and scientists gathered in The European Neuroendocrine Tumour Society publish current proposals for diagnosis solutions, together with the most up-to-date methods of treatment, which we have attempted to present in this general overview. It describes general methods of treating patients with GEP NET, as well as discusses ways of dealing with cases of tumours type foregut, midgut and hindgut.

(Pol J Endocrinol 2006; 2 (57): 174-186)

**Key words:** gastroenteropancreatic neuroendocrine tumors, diagnostics, biochemical tumor markers, surgery, somatostatin-analogs, interferon  $\alpha$ , radionuclide therapy, chemotherapy



Beata Kos-Kudła, M.D., Ph.D.

Division of Endocrinology, Department of Pathophysiology and Endocrinology, Zabrze, Medical University of Silesia, Katowice  
ul. 3 Maja 15, 41-800 Zabrze  
tel./fax: 032 370 44 02  
e-mail: endoklin@slam.katowice.pl

## Współczesne metody rozpoznawania i leczenia guzów neuroendokrynych układu pokarmowego

Beata Kos-Kudła, Anna Zemczak

Klinika Endokrynologii Katedry Patofizjologii i Endokrynologii, Zabrze, Śląska Akademia Medyczna, Katowice

### Streszczenie

Guzy neuroendokryne układu pokarmowego (GEP NET, *gastroenteropancreatic neuroendocrine tumors*) występują rzadko, sprawiając niejednokrotnie wiele trudności w postępowaniu diagnostycznym i leczniczym. Dzięki zintegrowaniu wysiłków wielu badaczy nastąpił olbrzymi postęp w tej dziedzinie. Klinicyści i badacze skupieni w Europejskim Towarzystwie Guzów Neuroendokrynych publikują aktualne propozycje nowoczesnej diagnostyki i leczenia chorych z guzami GEP, które starano się zwięźle omówić w niniejszej pracy. Przedstawiono tu ogólne zasady postępowania u chorych z GEP NET oraz metody diagnostyczno-terapeutyczne w poszczególnych przypadkach guzów neuroendokrynych typu *foregut*, *midgut* i *hindgut*.

(Endokrymol Pol 2006; 2 (57): 174-186)

**Słowa kluczowe:** żołądkowo-jelitowo-trzustkowe guzy neuroendokryne, diagnostyka, biochemiczne markery guza, leczenie chirurgiczne, analogi somatostatyny, interferon  $\alpha$ , terapia radioizotopowa, chemioterapia



Prof. dr hab. med. Beata Kos-Kudła  
Klinika Endokrynologii Katedry Patofizjologii i Endokrynologii, Zabrze  
Śląska Akademia Medyczna, Katowice  
ul. 3 Maja 15, 41-800 Zabrze  
tel./faks: 032 370 44 02  
e-mail: endoklin@slam.katowice.pl

## Wstęp

Guzy neuroendokrynne (NET, *neuroendocrine tumors*) tworzą heterogenną grupę nowotworów wywodzących się z komórek endokrynych rozproszonych w całym organizmie człowieka i tworzących rozlany system endokryny (DES, *diffuse endocrine system*) [1].

Aż 70% wszystkich NET stanowią guzy żołądkowo-jelitowo-trzustkowe (GEP NET, *gastroenteropancreatic neuroendocrine tumors*) [2]. Nowotwory te powstają z komórek

nabłonkowych pochodzenia endodermalnego tworzących DES przewodu pokarmowego, składający się z 15 wysoko wyspecjalizowanych komórek, mających zdolność do produkcji, magazynowania i wydzielania hormonów peptydowych i amin biogennych. Funkcja tego układu obejmuje ponadto modulację proliferacji komórek, sekrecji, absorpcji i motoryki poszczególnych odcinków przewodu pokarmowego i trzustki [1].

## Część I

# Ogólne zasady postępowania u chorych z guzami neuroendokrynnymi GEP

## Epidemiologia

W ostatnich latach wzrasta wykrywalność guzów NET. Aktualnie wskaźnik występowania tych nowotworów wynosi średnio 3 przypadki/100 000/rok z niewielką przewagą wśród kobiet, podczas gdy wcześniej były to mniej niż 2 przypadki/100 000/rok. Prawdopodobnie wynika to z coraz szerszego rozpowszechnienia nowoczesnych metod diagnostycznych [3].

W praktyce klinicznej więcej niż 50% guzów NET stanowią rakowiaki, które najczęściej znajduje się przypadkowo podczas zabiegu operacyjnego w jelicie cienkim i w wyrostku robaczkowym oraz wtedy, gdy stwierdza się przerzuty odległe, głównie do wątroby [4]. Częstość występowania rakowiaków szacuje się na około 1,5 przypadku/100 000/rok [5]. Częstość występowania NET trzustki przedstawiono w tabeli I [3].

W badaniach przeprowadzonych wśród 13 000 pacjentów z guzami NET wykazano, że średnio u 20% chorych współwystępują inne nowotwory, z których

1/3 wywodzi się z przewodu pokarmowego [3, 6]. W związku z tym grupa brytyjskich badaczy [3] w 2005 roku w Gut opublikowała następujące zalecenia:

- we wszystkich przypadkach NET na podstawie badań klinicznych należy wykluczyć występowanie innych zespołów nowotworowych (np. MEN 1) i dokładnie przeprowadzić wywiad rodzinny;
- we wszystkich przypadkach występowania w rodzinie guza typu NET lub innego wtórnego guza endokrynnego należy rozważyć obecność zespołów rodzinnych nowotworów;
- chorzy ze sporadycznym lub rodzinnym rakowiakiem oskrzeli lub żołądka powinni być zbadani pod kątem germinalnych mutacji MEN 1 (postępowanie w rodzinnym MEN 1 obejmuje ocenę przytarczyc, obecności guzów GEP w późnym dzieciństwie, głównie u krewnych I stopnia);
- wszyscy chorzy z guzami NET powinni być zdiagnozowani pod kątem występowania wtórnych guzów endokrynych i innych nowotworów jelit [3].

Dzięki wprowadzeniu nowych metod leczenia notuje się wzrost przeżywalności chorych z NET. Pięcioletnie przeżycie pacjentów z guzami neuroendokrynnymi wynosi średnio 67,2% [3, 6]. Rokowanie dotyczące przeżycia chorych z NET trzustki przedstawiono w tabeli II [3].

Tabela I

Lokalizacja i częstość występowania guzów neuroendokrynych trzustki

Table I

Location and incidence pancreatic neuroendocrine tumors

Typ guza	Częstość występowania/ /rok	Obecność przerzutów (%)
<i>Insulinoma</i>	1–2/mln	10
<i>Gastrinoma</i>	1–2/mln	60
<i>Glukagonoma</i>	0,1/mln	50–80
<i>VIPoma</i>	0,1/mln	40–70
<i>Somatostatinoma</i>	< 0,1/mln	70
Nieczynne hormonalnie	1–2/mln	60

Opracowano na podstawie: Ramage JK i wsp. [3]

## Manifestacja kliniczna

GEP NET mogą być hormonalnie czynne bądź nieczynne. Od substancji wydzielanych przez guzy GEP zależy występowanie charakterystycznych objawów klinicznych. Są to najczęściej objawy zespołu rakowiaka zależne od wydzielania głównie serotoniny, takie jak: zaczerwienienie skóry (*flush*), biegunka, zmiany zastawkowe w prawej części serca, skurcze mięśni, teleangiektazje, obrzęki, sinica, objawy bronchospastyczne,

**Tabela II**  
Objawy kliniczne guzów neuroendokrynych trzustki

**Table II**  
Clinical features of pancreatic neuroendocrine tumors

Rodzaj guza	Objawy kliniczne	Przeżycie
<i>Insulinoma</i>	Zaburzenia koncentracji i pamięci, nadmierna potliwość, zawroty głowy, osłabienie, omdlenia, uczucie głodu, kołatanie serca; ustąpienie objawów po posiłku węglowodanowym	Całkowita resekcja — wyleczenie większości pacjentów
<i>Gastrinoma</i>	Zespół Zollinger-Ellisona z licznymi nawrotowymi owrzodzeniami trawiennymi i biegunką	Całkowita resekcja — 10-letnie przeżycie w 90% (mniej prawdopodobne przy dużym ognisku pierwotnym)
<i>Glukagonoma</i>	Nekrolityczny rumień wędrujący, zmniejszenie masy ciała, łagodna cukrzyca, zapalenie jamy ustnej, biegunka	Rokowanie bardziej korzystne przy całkowitej resekcji guza; przeżycie przedłużone nawet przy przerzutach do wątroby
<i>VIPoma</i>	Zespół Werner-Morrisona z ciężką wodnistą biegunką, hipokaliemią i achlorhydią	Całkowita resekcja — 5-letnie przeżycie 95%; z przerzutami 60%
<i>Somatostatinoma</i>	Kamica żółciowa, zmniejszenie masy ciała, biegunka, stolce tłuszczowe, cukrzyca	Całkowita resekcja — 5-letnie przeżycie 95%; z przerzutami 60%
Guzy nieczynne hormonalnie	Objawy związane z masą guza i/lub obecnością przerzutów w wątrobie	Całkowita resekcja — 5-letnie przeżycie 50%

Opracowano na podstawie: Ramage JK i wsp. [3]

bóle brzucha, miopatia oraz rzadziej występujące objawy stawowe [2, 7, 8].

Objawy kliniczne NET trzustki, zależne od produkowanych przez poszczególne nowotwory substancji, takich jak: insulina, gastryna, glukagon, wazoaktywny peptyd jelitowy (VIP, *vasoactive intestinal peptide*) czy somatostatyna, przedstawiono w tabeli II [3].

## Diagnostyka biochemiczna

Ocena czynności hormonalnej guzów neuroendokrynych jest ważnym etapem w diagnozowaniu tych nowotworów, ponieważ większość z nich wykazuje aktywność endokrynną.

Bezpośredni pomiar stężeń specyficznych peptydów, amin biogennych i hormonów produkowanych przez komórki NET pozwala ustalić diagnozę i jest potrzebny w kontrolowaniu leczenia GEPNET. Niejednokrotnie jednak diagnostyka jest znacznie utrudniona, bowiem wiele guzów może produkować jednocześnie kilka hormonów, a ich stężenia w przebiegu choroby mogą się zmieniać [9, 10].

Zaleca się, aby u chorych z objawami klinicznymi sugerującymi występowanie guzów neuroendokrynych wykonać:

- podstawowe badania obejmujące oznaczenie stężeń chromograniny A (CgA, *chromogranin A*) oraz kwasu 5-hydroksyindoloocetowego (5-HIAA, *5-hydroksyindole acetic acid*);
- badanie stężeń hormonów specyficznych dla danego zespołu uzależnione od prezentowanych przez pacjenta objawów klinicznych;

- oznaczenia stężeń parathormonu (PTH, *parathyroid hormone*), wapnia, kalcytoniny, prolaktyny,  $\alpha$ -feto-proteiny, antygenu karcynoembrionalnego (CEA, *carcinoembryonic antigen*) i ludzkiej gonadotropiny kosmówkowej  $\beta$  ( $\beta$ -HCG, *human chorionic gonadotrophin  $\beta$* ) [3].

W tabeli III przedstawiono zmiany stężeń najczęściej oznaczanych wskaźników biochemicznych w poszczególnych guzach GEP [3].

## Diagnostyka histopatologiczna

Jak już wcześniej wspomniano, GEP NET najczęściej rozpoznaje się na podstawie badania histologicznych cech tkanki guza usuniętego podczas zabiegu operacyjnego lub biopsji przerzutów w wątrobie. W związku z tym bardzo duże znaczenie przypisuje się właściwemu postawieniu rozpoznania histopatologicznego, które determinuje dalsze postępowanie u chorych z guzami GEP. W 2000 roku Światowa Organizacja Zdrowia (WHO, *World Health Organization*) przyjęła obowiązującą dzisiaj klasyfikację, która łączy cechy anatomiczne, kliniczno-patologiczne i czynnościowe tych guzów. Nowotwory tego typu dzieli na:

- wysoko zróżnicowane guzy endokryne (łagodne lub o niskim stopniu złośliwości);
- wysoko zróżnicowane raki endokryne;
- słabo zróżnicowane raki endokryne;
- mieszane raki egzokryno-endokryne [11].

Zaleca się wykonanie badania immunohistochemicznego z najczęściej stosowanym markerem cytozo-

**Tabela III**  
Wybrane specyficzne i niespecyficzne markery biochemiczne guzów NET

**Table III**  
Additional specific and nonspecific biochemical markers NET tumors

Rodzaj guza	Badania biochemiczne
<b>Rakowiak</b>	
<i>Foregut</i>	↑ 5-HIAA w DZM — czasami
<i>Midgut</i>	↑ 5-HIAA w DZM — u 70% pacjentów ↑ tachykininy (neurokinina A i B)
<i>Hindgut</i>	Brak ↑ 5-HIAA w DZM
<b>Inne NET</b>	
<i>Insulinoma</i>	↑ insulina/glukoza; proinsuliny, peptydu C
<i>Gastrinoma</i>	↑ gastryny, wydzielania kwasu żołądkowego
<i>Glukagonoma</i>	↑ glukagonu i enteroglukagonu
<i>VIPoma</i>	↑ VIP
<i>Somatostatinoma</i>	↑ somatostatyny
NET wszystkie	↑ CgA w większości przypadków

↑ (elevated concentration) — podwyższone stężenie; CgA (chromogranin A) — chromogranina A, DZM (24-hour urine collection) — dobowa zbiórka moczu; 5-HIAA (5-hydroksyindole acetic acid) — kwas 5-hydroksyindolooctowy; VIP (vasoactive intestinal poly peptide) — wazoaktywny peptyd jelitowy; Opracowano na podstawie: Ramage JK i wsp. [3]

lowym: neuroono-specyficzną enolazą (NSE, *neuron-specific enolase*) i markerami granularnymi: chromograniną A (CgA) i synaptofizyną [12].

## Diagnostyka obrazowa

W diagnostyce lokalizacyjnej ogniska pierwotnego NET zastosowanie znalazły tomografia komputerowa (CT, *computed tomography*), magnetyczny rezonans jądrowy

**Tabela IV**  
Czułość różnych metod obrazowych w diagnostyce specyficznych NET

**Table IV**  
Sensitivities of the various imaging modalities in the diagnosis of NET tumors

Rodzaj NET	Czułość wybranych metod obrazowania (%)					
	USG	CT	MRI	SRS	EUS	Angiografia + stymulacja wapniem
Rakowiak — ognisko pierwotne	46	64	56	80	80 (dotyczy żołądka)	
Rakowiak z przerzutami w wątrobie	83	88	85	90		
<i>Insulinoma</i>	27	30	10	25	88	95
<i>Gastrinoma</i> — ognisko pierwotne	23	38–75	22–90	72	90–100	93
<i>Gastrinoma</i> z przerzutami w wątrobie	50	54–88	63–90	97		

USG (*ultrasonography*) — ultrasonografia, CT (*computed tomography*) — tomografia komputerowa, MRI (*magnetic resonance imaging*) — magnetyczny rezonans jądrowy, SRS (*somatostatin receptor scintigraphy*) — scyntygrafia receptorów somatostatynowych, EUS (*endoscopic ultrasonography*) — endoskopowa ultrasonografia; Opracowano na podstawie: Ramage JK i wsp. [3]

(MRI, *magnetic resonance imaging*), scyntyografię receptorów somatostatynowych (SRS, *somatostatin receptor scintigraphy*), endoskopową ultrasonografię (EUS, *endoscopic ultrasonography*), endoskopię oraz cewnikowanie naczyń żylnych [3].

W diagnostyce obrazowej guzów GEP podstawowe znaczenie odgrywa SRS, gdyż około 80% tych guzów wykazuje ekspresję receptora typu 2 dla somatostatyny i dlatego mogą być zobrazowane jej analogiem — najczęściej oktreotydem, znakowanym indem 111. Metoda ta jest szczególnie skuteczna w obrazowaniu guzów typu *gastrinoma*, *glukagonoma*, nieczynnych guzów trzustki i rakowiaka [13, 14].

Klinicznymi wskazaniem do zastosowania SRS (OctreoScanu) są: lokalizacja ogniska pierwotnego, określenie stopnia zaawansowania choroby, monitorowanie przebiegu choroby po radykalnym leczeniu chirurgicznym, ocena skutków leczenia farmakologicznego, selekcja najlepszych kandydatów do przeszczepu wątroby, ponowne określenie stopnia zaawansowania choroby w przypadku nawrotu oraz kwalifikacja pacjentów do leczenia „zimnymi” i „gorącymi” analogami somatostatyny [13]. Czułość różnych metod obrazowych w diagnostyce specyficznych NET przedstawiono w tabeli IV [3].

## Leczenie

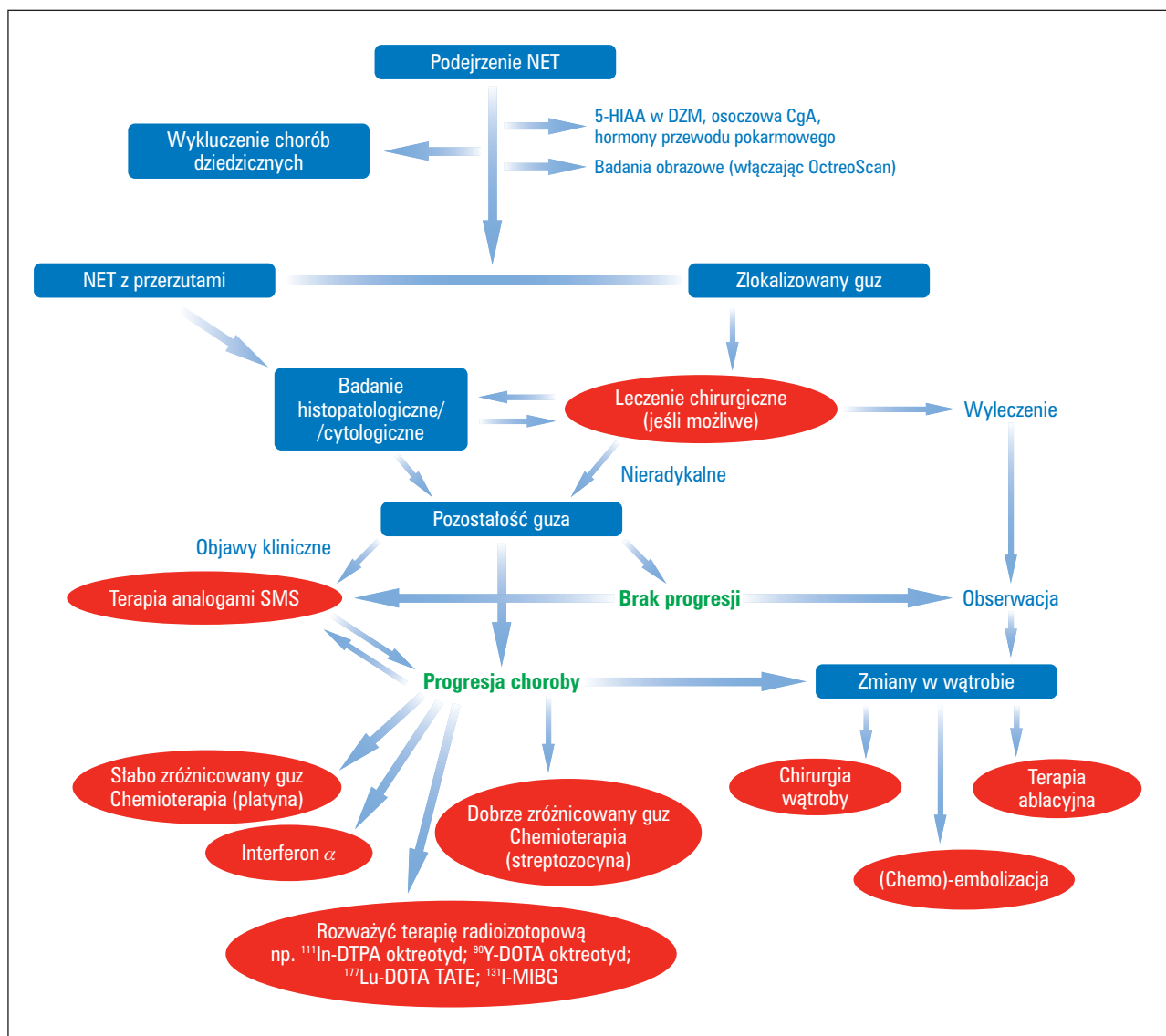
Przystępując do wyboru metod leczenia chorych z guzami GEP, należy wziąć pod uwagę następujące zalecenia:

- przed rozpoczęciem terapii powinno się określić rozmiary guza, obecność przerzutów oraz czynność wydzielniczą guza;
- leczeniem z wyboru pacjentów z NET jest **leczenie chirurgiczne**. Do tego rodzaju postępowania kwalifikowani są chorzy w dobrym stanie ogólnym, z procesem chorobowym ograniczonym do ogniska

- pierwotnego i regionalnych węzłów chłonnych, z potencjalnie resekcyjnymi przerzutami do wątroby;
- w przypadku, gdy brane jest pod uwagę leczenie operacyjne i farmakoterapia długodziałającymi analogami somatostatyny, należy rozważyć cholecystektomię;
  - w większości przypadków całkowite chirurgiczne usunięcie zmiany nowotworowej jest jednak niemożliwe ze względu na zaawansowanie zmian w momencie postawienia diagnozy. U chorych niekwalifikujących się do leczenia chirurgicznego postępowanie medyczne polega na poprawie jakości ich życia; sposób leczenia zależy od manifestowanych objawów, zaawansowania choroby, stopnia wychwytu radioznaczników oraz histologicznych cech guza;

- leczenie to obejmuje zastosowanie **analogów somatostatyny** jako leków pierwszego rzutu, a w przypadkach zaawansowanej lub postępującej choroby stosowanie **interferonu  $\alpha$** , **terapii radioizotopowej**, **terapii ablacyjnej** oraz **chemioterapii**;
- w przypadku obecności przerzutów w kościach, w celu złagodzenia dolegliwości bólowych, stosuje się radioterapię ze źródeł zewnętrznych;
- **chemioterapia** powinna być zarezerwowana dla nieoperacyjnych lub przerzutowych guzów trzustki i oskrzeli oraz słabo zróżnicowanych NET [3].

Schemat postępowania diagnostycznego i leczniczego w guzach GEP przedstawiono na rycinie 1 [3].



**Rycina 1.** Proponowany schemat postępowania diagnostycznego i leczniczego w guzach neuroendokrynych układu pokarmowego (opracowano na podstawie: Ramage JK i wsp.) [3]

**Rycina 1.** Diagnostic and therapeutic scheme of gastroenteropancreatic neuroendocrine tumors

## Część II

## Metody postępowania w poszczególnych przypadkach guzów neuroendokrynych typu *foregut*, *midgut* i *hindgut*

W 2004 roku Europejskie Towarzystwo Guzów Neuroendokrynych (ENETS, *European Neuroendocrine Tumor Society*), skupiające najwybitniejszych na świecie specjalistów z tej dziedziny, opublikowało w *Neuroendocrinology* zasady rozpoznawania i leczenia guzów neuroendokrynych układu pokarmowego. Konsensus ten szczegółowo opisuje metody postępowania dla poszczególnych guzów endokrynych typu *foregut*, *midgut* i *hindgut* [15].

### A. Guzy endokryne pochodzące z początkowego odcinka prajelita (*endocrine foregut tumors*)

Obejmują one guzy endokryne: żołądka, dwunastnicy, trzustki, płuc i grasicy.

#### Guzy endokryne żołądka

##### *Epidemiologia:*

2 przypadki na 1 000 000 mieszkańców [6].

##### *Rokowanie:*

Typ 1 — nie stwierdzono przypadków zgonów spowodowanych istnieniem NET (w czasie 53-miesięcznej obserwacji); średni czas przeżycia: typ 2 — 84 miesiące, typ 3 — 28 miesięcy [15, 16].

##### *Diagnostyka lokalizacyjna:*

Gastroskopia z biopsją/EUS, USG, CT, MRI, SRS (OctreoScan) [15].

##### *Diagnostyka biochemiczna:*

- CgA, jako najbardziej użyteczny wskaźnik guzów endokrynych żołądka typu 3;
- specyficzne markery: gastryna, 5-HIAA (stężenia podwyższone w 33% w typie 1 i w 80% w typie 3) [4, 15].

W tabeli V przedstawiono cechy charakterystyczne guzów endokrynych żołądka [17, 18].

##### *Leczenie*

#### 1. Chirurgiczne:

##### Typ 1 i 2:

- polip o wymiarach < 1cm — kontrola raz w roku;
- 1–6 polipów o wymiarach > 1 cm — resekcja endoskopowa;

- więcej niż 6 polipów i o wymiarach > 1cm — usunięcie chirurgiczne i/lub antrektomia;
- w przypadku nawrotów lub cech złośliwienia: częściowa lub całkowita gastrektomia z usunięciem węzłów chłonnych.

##### Typ 3:

- częściowa lub całkowita gastrektomia z usunięciem węzłów chłonnych;
- leczenie cytoredukcyjne [15].

#### 2. Farmakoterapia:

##### Bioterapia

- Analogi somatostatyny** w typie 1 i 2 mogą indukować regresję;
- Interferon  $\alpha$ :** próby stosowania w postaci zaawansowanej w typie 1 i 3 (jednak doświadczenie ograniczone).

**Systemowa chemioterapia:** typ 3 i nisko zróżnicowane guzy: streptozocyna i 5-fluorouracyl/doksorubicyna [15, 19, 20].

#### Guzy endokryne dwunastnicy

Dobrze zróżnicowane guzy z komórek:

- G — produkujących gastrynę,
- D — produkujących somatostatynę,
- EC — produkujących serotoninę.

##### *Epidemiologia:*

Mniej niż 1 przypadek na 1 000 000 mieszkańców na rok.

##### *Rokowanie:*

5-letnie przeżycie — 51% chorych [6, 15].

##### *Diagnostyka lokalizacyjna:*

Endoskopia z biopsją, EUS, CT, MRI, SRS (OctreoScan).

##### *Diagnostyka biochemiczna:*

- CgA, jako najbardziej użyteczny wskaźnik guzów endokrynych dwunastnicy;
- specyficzne markery: **gastryna, kalcytonina, somatostatyna, 5-HIAA** [15].

##### *Leczenie*

#### 1. Chirurgiczne:

Małe guzy dwunastnicy — resekcja endoskopowa. Większe guzy dwunastnicy — operacja Whippla [15].

**Tabela V**  
Cechy charakterystyczne guzów neuroendokrynych żołądka

**Table V**  
Characteristic features of gastric neuroendocrine tumors

	Guzy endokryne żołądka		
	Typ 1	Typ 2	Typ 3
Skojarzony z	przewlekłym zanikowym zapaleniem błony śluzowej żołądka	zespołem Zollinger-Ellisona w MEN-1	Sporadyczny
Lokalizacja	Dno żołądka	Dno żołądka	Odźwiernik/dno żołądka
Charakterystyka guza	Mnogie, polipowate guzy	Mnogie, polipowate guzy	Pojedynczy, lity guz
Rozmiary guza	< 1–2 cm	< 1–2 cm	2–5 cm
Histopatologia	Proliferacja komórek ECL, hiperplazja, dysplazja do neoplazji	Proliferacja komórek ECL, hiperplazja, dysplazja do neoplazji	Zmiany komórek ECL, EC bez stanu przednowotworowego, bez patologii błony śluzowej żołądka, głębokie naciekanie jego ściany
Dynamika nowotworu	Rośnie powoli, rzadko daje przerzuty	Rośnie powoli, ale może dawać przerzuty	Agresywny, daje przerzuty do węzłów chłonnych i wątroby
Stężenie gastryny w osoczu	Podwyższone	Podwyższone	Prawidłowe
Przeciwciiała przeciwko komórkom okładzinowym żołądka	Obecne	Nieobecne	Nieobecne
Wydzielanie soku żołądkowego ( <i>gastric acid output</i> )	Obniżone lub nieobecne	Podwyższone	Prawidłowe lub obniżone
Test sekretynowy	Negatywny	Pozytywny	Negatywny

Opracowano na podstawie: Rindi G i wsp. [17, 18]; EC (*serotonin-producing cell*) — komórka produkująca serotoninę; ECL (*enterochromaffin-like cell*) — komórka podobna do komórek srebrochłonnych; Opracowano na podstawie Ramage JK i wsp. [3]

## 2. Farmakoterapia:

### Bioterapia

- Analogi somatostatyny** — wskazane, gdy występują objawy zespołów hormonalnych;
- Interferon  $\alpha$** : próby stosowania w postaci zaawansowanej z przerzutami (doświadczenie ograniczone).

**Systemowa chemioterapia:** znajduje zastosowanie w postaci zaawansowanej z przerzutami:

- streptozocyna i 5-fluorouracyl/doksorubicyna,
- cis/carboplatyna i etopozyd.

Inne leki: inhibitory pompy protonowej [15].

## Guzy endokryne trzustki

Guzy nieczynne hormonalnie stanowią około 50% wszystkich guzów endokrynych trzustki; guzy czynne hormonalnie: *insulinoma* około 25%; *gastrinoma* około 15% NET trzustki, pozostałe to *VIPoma*, *glukagonoma*, *somatostatinoma* [15, 21].

Około 15–30% tych nowotworów jest skojarzonych z zespołem MEN 1 [22].

### Epidemiologia:

Informacje dotyczące występowania najczęstszych NET trzustki zawiera tabela I.

### Rokowanie:

5-letnie przeżycie: 60–100% (w przypadku zlokalizowanych guzów); 40% (z regionalnymi przerzutami); 29% (z odległymi przerzutami) [6, 15].

### Diagnostyka lokalizacyjna:

- EUS z biopsją w doświadczonych rękach — najbardziej czuła metoda dla guzów trzustkowo-dwunastniczych [23];
- USG śródoperacyjne dla małych guzów (*insulinoma*) jest nadal metodą o największej czułości; CT, MRI, MRI-angiografia, SRS (OctreoScan) [15].

### Diagnostyka biochemiczna:

- stężenie chromograniny CgA — wzrasta w większości guzów endokrynych trzustki;
- stężenie polipeptydu trzustkowego (PP, *pancreatic polipeptide*) — może być podwyższone w guzach czynnych i nieczynnych hormonalnie;

Tabela VI

Kryteria diagnostyczne insulinoma [14, 21]

Table VI

Diagnostic standard of insulinoma [14, 21]

Próba głodowa (72 h) — kryteria diagnostyczne	
Glikemia	< 40 mg/dl (2,2 mmol/l) — podczas objawów klinicznych
Insulina	≥ 6 μIU/ml (≥ 43 pmol/l) lub stężenie nieadekwatne w stosunku do glikemii
C-peptyd (przy braku sulfonilomocznika i jego metabolitów w surowicy i w moczu)	≥ 0,2 pmol/l

- oznaczanie stężeń specyficznych markerów, takich jak: gastryna, insulina, C-peptyd, VIP, glukagon czy somatostatyna, potwierdza występowanie charakterystycznych objawów klinicznych [14, 15, 21, 24].

Kryteria diagnostyczne guzów typu *insulinoma* przedstawiono w tabeli VI [15].

W *insulinoma* pewnych informacji może również dostarczyć test z glukagonem [15, 21].

W *gastrinoma*: pomiar podstawowego i maksymalnego wydzielania soku żołądkowego (BAO, *basal acid output*, MAO, *maximal acid output*) zaleca się w celu wykluczenia wtórnej hipergastrynmii. W niektórych przypadkach może być pomocny test sekretynowy. Powinno się również wykluczyć zespół MEN 1 [15].

## Leczenie

### 1. Chirurgiczne:

#### a. Radykalne leczenie chirurgiczne

- *insulinoma*: adenektomia lub resekcja trzustki;
- *gastrinoma* (większość jest zlokalizowana w głowie trzustki lub dwunastnicy): operacja Whippla;
- inne guzy trzustki: operacja radykalna jest często niemożliwa z powodu rozsiewu choroby w momencie diagnozy.

Leczenie chirurgiczne należy zastosować również w chorobie z istniejącymi już przerzutami [15].

#### b. Leczenie chirurgiczne przerzutów do wątroby

(powinno być zastosowane, gdy istnieje możliwość usunięcia 90% przerzutów): enukleacja, resekcja jednego lub więcej segmentów, hemihepatektomia [15].

#### c. Paliatywne leczenie chirurgiczne:

znajduje zastosowanie, jeśli objawy zespołów hormonalnych nie są kontrolowane farmakoterapią (wskazania dla poszczególnych chorych są indywidualizowane) [22].

### d. Terapia cytoredukcyjna:

*Selektywna embolizacja* tętnic obwodowych, ewentualnie połączona z systemową chemioterapią (chemoembolizacją):

- preferowana jest embolizacja tętnic obwodowych, indukująca czasowe niedotlenienie; może być powtarzana (uzyskuje się 30–70% obiektywnych odpowiedzi);
- w chemoembolizacji stosuje się 5-FU, dokso-rubicynę, mitomycynę C.

Należy brać pod uwagę powikłania tego leczenia:

- śmiertelność: 5–10%;
- zespół poembolizacyjny z ciężkimi objawami ubocznymi, takimi jak: martwica pęcherzyka żółciowego, zespół wątrobowo-nerkowy, zapalenie trzustki, ropień wątroby (w prewencji stosuje się dożylnie infuzje analogów somatostatyny oraz diurezę wymuszoną w zapobieganiu zespołowi wątrobowo-nerkowemu) [15].

### 2. Transplantacja wątroby

Zarezerwowana jest dla chorych bez przerzutów pozawątrobowych, nieodpowiadających na inne formy terapii [15, 26].

### 3. Radioterapia ablacyjna

Zaleca się ją, gdy chory ma nie więcej niż 8–10 przerzutów w wątrobie i może być przeprowadzona w połączeniu z leczeniem chirurgicznym [15].

### 4. Farmakoterapia:

#### Bioterapia

##### a. Analogi somatostatyny:

- są lekami pierwszego rzutu u chorych z objawami zespołów hormonalnych [27];
- w 80–90% *VIPoma* i *glukagonoma* — dają szybkie opanowanie objawów (*uwaga: ustępowaniu objawów klinicznych nie zawsze towarzyszy redukcja stężeń hormonów*);
- mogą być stosowane w złośliwych przypadkach *gastrinoma* i *insulinoma*;
- powodują zmniejszenie masy guza w < 10%, natomiast stabilizację wzrostu guza w 30–50% przypadków [28] (*uwaga: w indywidualnych przypadkach zaleca się test tolerancji analogów SS: oktreotydu 100 μg s.c. 2–3 x dziennie przez 1–2 dni, potem zastosowanie preparatów długodziałających*).

Efektywność oktreotydu i lanreotydu jest porównywalna [29].

##### b. Interferon α:

- 3–5 mln j./3–5 x w tygodniu (ostatnio zastosowane znajdują również preparaty długodziałające);



- zmniejszenie objawów klinicznych w 30–60% przypadków [15];
- zmniejszenie masy guza w 10–15%, stabilizacja wzrostu guza w 40–60% przypadków (należy zwrócić uwagę na zależne od dawki upośledzenie czynności nerek, depresje i zespoły autoimmunologiczne, takie jak: SLE, *myositis*, *vasculitis*) [15, 30].

### 5. Systemowa chemioterapia

W postaciach zaawansowanych z przerzutami zastosowanie znajduje:

- streptozocyna (STZ) i 5-fluorouracyl/dokсорубиcyna — jako pierwsza linia terapii;
- etopozyd;
- uzyskiwana odpowiedź biochemiczna w 50%, zmniejszenie masy guza: w 20–30% przypadków

(uwaga: rozpoczęcie leczenia STZ z 5 FU/dokсорубиcyną może wywołać przełom hormonalny — zaleca się więc prewencyjne podanie analogów SS; główne działania niepożądane tej formy chemioterapii: alopecia, uszkodzenie szpiku kostnego, nefrotoksyczność, neuropatie) [15, 31].

## B. Guzy endokryne pochodzące ze środkowego odcinka prajelita (*neuroendocrine midgut tumors*)

Są to guzy wywodzące się z dystalnej części jelita czczego, krętego, wyrostka robaczkowego i prawej części okrężnicy.

### Epidemiologia:

2,8–8 przypadków na 1 000 000 mieszkańców/rok z podobną częstością u obu płci, szczyt zapadalności w 6.–7. dekadzie życia.

### Rokowanie:

5-letnie przeżycie w przypadku choroby bez lub z regionalnymi przerzutami — 65%, z przerzutami odległymi — 36% [6, 15].

### Diagnostyka lokalizacyjna:

USG, CT, MRI, SRS (OctreoScan), endoskopia, echokardiografia.

Ograniczenia: gdy guzy o wymiarach poniżej 0,5 cm → kolonoskopia → CT, MRI, enteroklyza [15].

Pozytronowa tomografia emisyjna (<sup>18</sup>F-dopa PET) nie jest rutynową procedurą [32].

### Diagnostyka biochemiczna:

- stężenie CgA > 1,000 pg/ml jest niekorzystnym czynnikiem prognostycznym [33]; jest nieznacznie podwyższone u osób stosujących inhibitory pompy protonowej, natomiast znacznie podwyższone w zapaleniu błony śluzowej żołądka typu A [15];

- kwas 5-hydroksyindoloocetowy (5-HIAA) — czuły marker w diagnostyce i w monitorowaniu chorych z objawami zespołu rakowiaka [34].

## Leczenie

### 1. Chirurgiczne:

#### a. Radykalne leczenie chirurgiczne:

- rakowiaków *midgut* u pacjentów z chorobą zlokalizowaną oraz z miejscowym rozsiewem choroby;
- rakowiaków wyrostka robaczkowego (appendektomia — gdy zmiana jest zlokalizowana w dystalnej części wyrostka i o wymiarach poniżej 1 cm; prawostronna hemikolektomia — w pozostałych przypadkach);
- rakowiaków *midgut* z przerzutami do wątroby (wskaźnik pooperacyjnego 5-letniego przeżycia — 61%, bez leczenia — 30%) [15].

#### b. Paliatywne leczenie chirurgiczne:

- endokrynych guzów typu *midgut* z przerzutami do wątroby — leczenie cytoredukcyjne celowe u pacjentów, u których można usunąć bezpiecznie około 90% guza;
- resekcja guza pierwotnego bez operacji wątroby z przerzutami — złagodzenie objawów u 70–100% pacjentów, wydłużenie czasu przeżycia z 69–139 miesięcy [15, 35].

#### c. Leczenie chirurgiczne przerzutów do wątroby

Zalecane u chorych, u których nie jest możliwe opanowanie objawów zespołu rakowiaka leczeniem farmakologicznym.

*Uwaga:* Leczenie to można zastosować, gdy jest możliwe usunięcie przynajmniej 90% masy guza [15, 36]. Wskazana jest równoczesna cholecystektomia, jako prewencja kamicy żółciowej w trakcie terapii analogami somatostatyny i powikłań niedokrwienych pęcherzyka żółciowego w chemoembolizacji. Zaleca się okołoperacyjne infuzje z analogów SS w celu zapobiegania przełomowi rakowiaka u chorych z guzami hormonalnie czynnymi [15, 37].

### 2. Transplantacja wątroby

Wiąże się z wysoką okołoperacyjną śmiertelnością i nawrotowością choroby. W chwili obecnej nie jest to rutynowe postępowanie terapeutyczne. Przeciwwskazaniem są agresywne, szybko rosnące raki [15, 38].

### 3. Terapia ablacyjna

Okluzję tętnicy wątrobowej zaleca się w celu przerwania ukrwienia dobrze unaczynionych neuroendokrynych przerzutów w wątrobie.

*Selektywna (chemo) embolizacja* obwodowych tętniczek powoduje czasowe całkowite niedokrwienie. Jest to procedura powtarzalna [15].

Za pomocą tej metody można uzyskać całkowite lub częściowe złagodzenie objawów w 73–100%, odpowiedź biochemiczną w 57–91% i odpowiedź w badaniach obrazowych w 33–35% przypadków. Czas przeżycia chorych — 24–32 miesiące. Śmiertelność zabiegu waha się w granicach 0–3,3%, w zależności od doświadczeń ośrodka [15, 39].

#### 4. Lokalna radioterapia ablacyjna

Może być stosowana laparoskopowo lub przezskórnie i powtarzana wewnątrz jednego przrzutu.

Czynnikami ograniczającymi są: objętość guza oraz liczba ognisk patologicznych. Uzyskuje się: złagodzenie objawów klinicznych do 95%, obniżenie stężeń markerów guza w 65% przypadków. Średni czas przeżycia wynosi 1,6 roku [15, 40].

#### 5. Krioterapia

Aktualnie zastępowana jest przez radioterapię.

Połączenie radioterapii i kriochirurgii może zmniejszać częste powikłania, takie jak koagulopatia i trombocytopenia. W zmianach o wymiarach powyżej 3 cm krioterapia jest nadal skuteczniejsza [15, 41].

#### 6. Radioembolizacja przrzutów wątrobie:

Jest metodą w fazie eksperymentalnej. Wykorzystywane są tu znakowane radioaktywnymi izotopami mikrosfery, powodujące wątrobową embolizację oraz jednocześnie lokalne napromienianie (brachyradioterapia) [15, 42].

#### 7. Iniekcje alkoholu:

Stosowane są w przypadku przrzutów różnych guzów. Doświadczenia z guzami typu *midgut* są jednak niewielkie [15, 43].

#### 8. Farmakoterapia:

##### Bioterapia

a. **Analogi somatostatyny**, stosowane jako leczenie farmakologiczne z wyboru w guzach hormonalnie czynnych, powodują:

- obniżenie stężeń biochemicznych markerów w ponad 40% przypadków;
- opanowanie objawów klinicznych — 40–80% przypadków;
- regresję guza w 10% przypadków, stabilizację jego wzrostu — w 24–57% [12, 15, 28, 44–46].

Główne wskazania do tego leczenia: wydzielające rakowiaki typu *midgut* i przełom rakowiaka.

Najczęściej stosowanymi preparatami o długim okresie działania są: oktreotyd-LAR, lanreotyd-SR *i.m.* i lanreotyd autogel *s.c.* [15].

b. **Interferon  $\alpha$** : stosowany z tych samych wskazań co analogi SS, z wyjątkiem przełomu rako-

wiaka. Łagodzenie objawów jest jednak opóźnione [15, 47].

Powoduje on:

- obniżenie stężeń biochemicznych markerów i złagodzenie objawów klinicznych w ponad 50% przypadków;
- regresję guza w 10% przypadków;
- średnie przeżycie wynosi 44–80 miesięcy.

Interferon jest lekiem drugiego rzutu w kontroli objawów klinicznych rakowiaka typu *midgut* [15].

**Systemowa chemioterapia:** daje odpowiedź w mniej niż w 10% leczonych przypadków [28]. Nie zaleca się jej u chorych z dobrze zróżnicowanymi przrzutowymi guzami endokrynnymi typu *midgut* [48].

Polichemioterapia (5-FU, dakarbazyna i epiadriamycyna) powoduje częściową remisję w 50%, stabilizację w 25% i progresję choroby w 3% przypadków [49]. Skuteczność systemowej chemioterapii jest dobra w przypadku szybko rosnących i słabo zróżnicowanych guzów [50].

#### 9. Leczenie radioizotopowe

Z zastosowaniem radionuklidów:  $^{90}\text{Y}$ -DOTA-Tyr3-oktreotydu i  $^{177}\text{Lu}$ -DOTA-Tyr3-oktreotydu, daje najlepsze efekty w terapii przrzutowych rakowiaków *midgut* posiadających ekspresję receptorów somatostatynowych typu 2 [51].

Częściową odpowiedź uzyskuje się w 12–34% przypadków, a stabilizację w 28–56% przypadków. Średnie przeżycie przy zastosowaniu wymienionych radionuklidów wynosi odpowiednio: powyżej 59 i powyżej 30 miesięcy [15].

Główne działania niepożądane stosowanego leczenia to nefrotoksyczność i mielotoksyczność. Uszkodzeniu nerek zapobiega się poprzez iniekcje aminokwasów (np. lizyny, argininy) [52].

#### 10. Leczenie schorzeń serca

##### w przebiegu zespołu rakowiaka

Leczenie farmakologiczne lub chirurgiczne w przypadku powstałych wad zastawkowych powinno być zastosowane przed leczeniem operacyjnym przrzutów do wątroby [15, 53].

#### C. Guzy endokryne pochodzące z końcowego odcinka prajelita (*neuroendocrine hindgut tumors*)

##### Epidemiologia:

W analizie ponad 13 700 rakowiaków przeprowadzonej przez Modlina i wsp. [6], uwzględniającej jeszcze stare nazewnictwo NET, guzy odbyticy stanowiły 18,54% wszystkich rakowiaków i 27,44% rakowiaków

żołądkowo-jelitowo-trzustkowych, natomiast guzy okrężnicy — 7,84% wszystkich rakowiaków.

### Rokowanie:

Guzy odbytnicy — średni wskaźnik 5-letniego przeżycia wynosi 75,2–88,3% (w momencie diagnozy 75–80% guzów jest umiejscowionych, przerzuty odległe występują w 1,7–8,1% przypadków).

Guzy okrężnicy — średni wskaźnik 5-letniego przeżycia wynosi 33–60%, w zależności od lokalizacji ogniska pierwotnego (ponad 40% guzów kątnicy daje przerzuty odległe w momencie diagnozy) [6, 15].

### Diagnostyka biochemiczna:

- CgA — jej stężenia mogą być w zakresie normy lub podwyższone (wtedy często korelują z masą guza);
- polipeptyd trzustkowy i enteroglukagon;
- 5-HIAA (często w zakresie normy);
- $\beta$  hCG (stężenia często podwyższone) [15].

### Diagnostyka obrazowa:

- endoskopia (główna metoda diagnostyczna i lecznicza zmian w obrębie odbytnicy i okrężnicy), wlew kontrastowy jelita, EUS doodbytnicza;
- USG jamy brzusznej (diagnostyka przerzutów do wątroby), CT, MRI;
- SRS (OctreoScan) — użyteczny do oceny rozsiewu procesu chorobowego (wykrycie ogniska pierwotnego w obrębie odbytnicy jest trudne);
- PET — rzadko stosowana;
- scyntygrafia kośćca — służy do oceny przerzutów do kości [15, 54–56].

### Leczenie

#### 1. Chirurgiczne:

- guzów odbytnicy o wymiarach poniżej 1 cm i 1–2 cm — radykalna resekcja metodami endoskopowymi; powyżej 2 cm — często zalecane agresywne leczenie chirurgiczne (ryzyko zezłośliwienia — 60–80%);
- guzów okrężnicy o wymiarach powyżej 2 cm (z inwazją *muscularis propria*) — lokalna kolektomia z resekcją węzłów chłonnych [15, 57].

#### 2. Farmakoterapia:

**Bioterapia** — nie ma wskazań do stosowania analogów SS jako leków przeciwnowotworowych w nieczynnych guzach typu *hindgut*.

Interferon  $\alpha$  można stosować w przypadku guzów z niskim indeksem proliferacyjnym [15].

**Systemowa chemioterapia** — stosowana rzadko. W przypadku progresji choroby zastosowanie strepto-

zocyny w połączeniu z 5-FU lub doksorubicyną daje odpowiedź w mniej niż 25% przypadków.

Skuteczność systemowej chemioterapii (cisplatyna + etopozyd) jest lepsza w szybko rosnących lub słabo zróżnicowanych guzach [15, 57].

### Monitorowanie chorych z GEP/NET w czasie i po leczeniu:

Słabo zróżnicowane guzy: USG/CT/MRI co 2–3 miesiące; w pozostałych przypadkach raz w roku: oznaczenia stężeń markerów biochemicznych z CgA i badania obrazowe [15, 58].

### Podsumowanie

Guzy neuroendokryne układu pokarmowego występują rzadko, sprawiając niejednokrotnie wiele trudności w postępowaniu diagnostycznym i leczniczym. Jednak dzięki zintegrowaniu wysiłków wielu badaczy dokonał się olbrzymi postęp w tej dziedzinie. Klinicyści i badacze skupieni w Europejskim Towarzystwie Guzów Neuroendokrynych na bieżąco publikują propozycje nowoczesnej diagnostyki i leczenia chorych z guzami GEP, które w skompensowany sposób autorzy starali się zawrzeć w tym artykule. Wkrótce ukaże się skorygowany konsensus postępowania w diagnostyce i leczeniu żołądkowo-jelitowo-trzustkowych guzów neuroendokrynych, ze specjalnym odwołaniem się do nowej klasyfikacji TNM tych nowotworów, który powstał w listopadzie 2005 roku w Rzymie (Frascati).

W dalszym ciągu pozostaje wiele problemów, które muszą być rozwiązane na podstawie rzetelnie zaplanowanych, prospektywnych badań randomizowanych. Obecnie są prowadzone również intensywne badania nad nowymi lekami, włączając w to między innymi nowe analogi somatostatyny, ich połączenia w skoniugowanych analogach cytotoksycznych, jako model selektywnej chemioterapii czy celowanej genetycznej terapii radioizotopowej [21, 59]. W przyszłości z pewnością poprawią one efekty leczenia chorych z guzami neuroendokrynymi.

### Piśmiennictwo

1. Bordi C, D'Adda T, Azzoni C i wsp. Biological and molecular aspects of gastroenteropancreatic neuroendocrine tumors. W: Update in Neuroendocrinology. Baldelli R, Casanueva FF, Tamburrano G (red.). Udine Centro UD 2004; 65–96.
2. Perri P, Cavaliere F, Botti C i wsp. Epidemiology of gastroenteropancreatic neuroendocrine tumors. W: Update in Neuroendocrinology. Baldelli R, Casanueva FF, Tamburrano G (red.). Udine Centro UD 2004; 483–512.
3. Ramage JK, Davies AHG, Ardill J i wsp. Guidelines for the management of gastroenteropancreatic neuroendocrine (including carcinoid) tumours. Gut 2005; 54: iv1–iv16.

4. Vinik A. Carcinoid tumors. W: Endocrinology. De Groot LJ, Jameson JL (red.). Wyd. 4, Philadelphia, WB Saunders 2001; 2533–2546.
5. Vinik A. Carcinoid tumors. Diffuse Hormonal System. Endotext.com 2004.
6. Modlin IM, Lye KD, Kidd M. A 5-decade analysis of 13,715 carcinoid tumors. *Cancer* 2003; 97: 934–959.
7. Caplin M, Wiedenmann B. The management of patients with neuroendocrine tumours. *Endocr Relat Cancer* 2003; 10 (4): 425–426.
8. Bolanowski M, Kos-Kudła B. Możliwości rozpoznawania i leczenia guzów neuroendokrynych. *Postępy Hig Med Dośw* 2005; 59: 48–55.
9. Eriksson B, Oberg K, Stridsberg M. Tumor markers in neuroendocrine tumours. *Digestion* 2000; 62 (supl. 1): 33–38.
10. Kos-Kudła B. Diagnostyka biochemiczna — markery guzów neuroendokrynych przewodu pokarmowego. *Onkologia po Dyplomie* 2005; wydanie specjalne (sierpień): 19–24.
11. Klöppel G, Perren A, Heitz PU. The gastroenteropancreatic neuroendocrine cell system and its tumors: The WHO classification. *Ann NY Acad Sci* 2004; 1014: 13–27.
12. Kaltsas GA, Besser GM, Grossman AB. The diagnosis and medical management of advanced neuroendocrine tumors. *Endocr Rev* 2004; 25 (3): 458–511.
13. Maini CL, Sciuto R, Festa A i wsp. The role of nuclear medicine in GEP-NET diagnosis and therapy. W: Update in Neuroendocrinology. Baldelli R, Casanueva FF, Tamburrano G (red.). Udine Centro UD. 2004; 529–544.
14. Kos-Kudła B. Guzy neuroendokryne. *Endokrynol Pol* 2004; 55: 492–499.
15. Plockinger U, Rindi G, Arnold R i wsp. Guidelines for the diagnosis and treatment of neuroendocrine gastrointestinal tumors. *Neuroendocrinology* 2004; 80 (6): 394–424.
16. Rindi G, Bordi C, Rappel S i wsp. Gastric carcinoids and neuroendocrine carcinomas: pathogenesis, pathology and behavior. *World J Surg* 1996; 27: 168–172.
17. Rindi G, Luinetti O, Cornaggia M i wsp. Three subtypes of gastric argyrophil carcinoid and the gastric neuroendocrine carcinoma: a clinicopathologic study. *Gastroenterol* 1993; 104 (4): 994–1006.
18. Modlin IM, Lye KD, Kidd M. Carcinoid tumors of the stomach. *Surg Oncol* 2003; 12 (2): 153–172.
19. Tomassetti P, Migliori M, Gullo L. Slow-release lanreotide treatment in endocrine gastrointestinal tumors. *Am J Gastroenterol* 1998; 93: 1468–1471.
20. Granberg D, Wilander E, Stridsberg M i wsp. Clinical symptoms, hormone profiles, treatment, and prognosis in patients with gastric carcinoids. *Gut* 1998; 43: 223–228.
21. Grant CS. Gastrointestinal endocrine tumours. Insulinoma. *Baillieres Clin Gastroenterol* 1996; 10: 645–671.
22. Skogseid B, Eriksson B, Lundqvist G i wsp. Multiple endocrine neoplasia type 1: A 10-year prospective screening study in four kindreds. *J Clin Endocrinol Metab* 1991; 73: 281–287.
23. Anderson MA, Carpenter S, Thompson NW i wsp. Endoscopic ultrasound is highly accurate and directs management in patients with neuroendocrine tumors of the pancreas. *Am J Gastroenterol* 2000; 95: 2271–2277.
24. Eriksson B, Arnberg H, Lindgren PG i wsp. Neuroendocrine pancreatic tumours: clinical presentation, biochemical and histopathological findings in 84 patients. *J Intern Med* 1990; 228 (2): 103–113.
25. Norton JA, Warren RS, Kelly MG i wsp. Aggressive surgery for metastatic liver neuroendocrine tumors. *Surgery* 2003; 134: 1057–1063.
26. Dousset B, Saint-Marc O, Pitre J i wsp. Metastatic endocrine tumors: medical treatment, surgical resection, or liver transplantation. *World J Surg* 1996; 20: 908–915.
27. Eriksson B, Oberg K. Summing up 15 years of somatostatin analog therapy in neuroendocrine tumors: future outlook. *Ann Oncol* 1999; 10 (supl. 2): 31–38.
28. Aparicio T, Ducreux M, Baudin E i wsp. Antitumour activity of somatostatin analogues in progressive metastatic neuroendocrine tumours. *Eur J Cancer* 2001; 37: 1014–1019.
29. Wymenga AN, Eriksson B, Salmela PI i wsp. Efficacy and safety of prolonged-release lanreotide in patients with gastrointestinal neuroendocrine tumors and hormone-related symptoms. *J Clin Oncol* 1999; 17: 1111–1117.
30. Faiss S, Pape UF, Bohmig M i wsp. Prospective, randomized, multicenter trial on the antiproliferative effect of lanreotide, interferon alfa, and their combination for therapy of metastatic neuroendocrine gastroenteropancreatic tumors — the International Lanreotide and Interferon Alfa Study Group. *J Clin Oncol* 2003; 21: 2689–2696.
31. Oberg K. Chemotherapy and biotherapy in the treatment of neuroendocrine tumours. *Ann Oncol* 2001; 12 (supl. 2): 111–114.
32. Hoegerle S, Althoefer C, Ghanem N i wsp. Whole-body <sup>18</sup>F dopa PET for detection of gastrointestinal carcinoid tumors. *Radiology* 2001; 220: 373–380.
33. Oberg K, Stridsberg M. Chromogranins as diagnostic and prognostic markers in neuroendocrine tumours. *Adv Exp Med Biol* 2000; 482: 329–337.
34. Ardill JE, Eriksson B. The importance of the measurement of circulating markers in patients with neuroendocrine tumours of the pancreas and gut. *Endocr Relat Cancer* 2003; 10: 459–462.
35. Soreide O, Berstad T, Bakka A i wsp. Surgical treatment as a principle in patients with advanced abdominal carcinoid tumors. *Surgery* 1992; 111: 48–54.
36. Sarmiento JM, Heywood G, Rubin J i wsp. Surgical treatment of neuroendocrine metastases to the liver: a plea for resection to increase survival. *J Am Coll Surg* 2003; 197: 29–37.
37. Sarmiento JM, Que FG. Hepatic surgery for metastases from neuroendocrine tumors. *Surg Oncol Clin N Am* 2003; 12: 231–242.
38. Cahlin C, Friman S, Ahlman H i wsp. Liver transplantation for metastatic neuroendocrine tumor disease. *Transplant Proc* 2003; 35: 809–810.
39. Roche A, Girish BV, de Baere T i wsp. Trans-catheter arterial chemoembolization as first-line treatment for hepatic metastases from endocrine tumors. *Eur Radiol* 2003; 13: 136–140.
40. Hellman P, Ladjevardi S, Skogseid B i wsp. Radiofrequency tissue ablation using cooled tip for liver metastases of endocrine tumors. *World J Surg* 2002; 26: 1052–1056.
41. Bilchik AJ, Wood TF, Allegra D i wsp. Cryosurgical ablation and radiofrequency ablation for unresectable hepatic malignant neoplasms: a proposed algorithm. *Arch Surg* 2000; 135: 657–664.
42. Andrews JC, Walker SC, Ackermann RJ i wsp. Hepatic radioembolization with yttrium-90 containing glass microspheres: preliminary results and clinical follow-up. *J Nucl Med* 1994; 35: 1637–1644.
43. Siperstein AE, Berber E. Cryoablation, percutaneous alcohol injection, and radiofrequency ablation for treatment of neuroendocrine liver metastases. *World J Surg* 2001; 25: 693–696.
44. Ducreux M, Ruzsiewicz P, Chayvialle JA i wsp. The antitumoral effect of the long-acting somatostatin analog lanreotide in neuroendocrine tumors. *Am J Gastroenterol* 2000; 95: 3276–3281.
45. O'Toole D, Ducreux M, Bommelaer G i wsp. Treatment of carcinoid syndrome: a prospective crossover evaluation of lanreotide versus octreotide in terms of efficacy, patient acceptability, and tolerance. *Cancer* 2000; 88: 770–776.
46. Rubin J, Ajani J, Schirmer W i wsp. Octreotide acetate long-acting formulation versus open-label subcutaneous octreotide acetate in malignant carcinoid syndrome. *J Clin Oncol* 1999; 17: 600–606.
47. Oberg K, Eriksson B. The role of interferons in the management of carcinoid tumors. *Acta Oncol* 1991; 30: 519–522.
48. Moertel CG. Karnofsky memorial lecture. An odyssey in the land of small tumors. *J Clin Oncol* 1987; 5: 1503–1522.
49. Bajetta E, Ferrari L, Procopio G i wsp. Efficacy of a chemotherapy combination for the treatment of metastatic neuroendocrine tumours. *Ann Oncol* 2002; 13: 614–621.

50. Fjallskog ML, Granberg DP, Welin SL i wsp. Treatment with cisplatin and etoposide in patients with neuroendocrine tumors. *Cancer* 2001; 92: 1101–1107.
51. Reubi JC, Schar JC, Waser B. Affinity profiles for human somatostatin receptor subtypes SST1-SST5 of somatostatin radiotracers selected for scintigraphic and radiotherapeutic use. *Eur J Nucl Med* 2000; 27: 273–282.
52. Rolleman EJ, Valkema R, de Jong M i wsp. Safe and effective inhibition of renal uptake of radiolabelled octreotide by a combination of lysine and arginine. *Eur J Nucl Med Mol Imaging* 2003; 30: 9–15.
53. Connolly HM, Schaff HV, Mullany CJ i wsp. Surgical management of left-sided carcinoid heart disease. *Circulation* 2001; 104 (supl. 1): 136–140.
54. Kwekkeboom DJ, Krenning EP. Somatostatin receptor imaging. *Semin Nucl Med* 2002; 32: 84–91.
55. Berkelhammer C, Jasper I, Kirvaitis E i wsp. 'Band-snare' resection of small rectal carcinoid tumors. *Gastrointest Endosc* 1999; 50: 582–585.
56. Meijer WG, van der Veer E, Jager PL i wsp. Bone metastases in carcinoid tumors: Clinical features, imaging characteristics and markers of bone metabolism. *J Nucl Med* 2003; 44: 184–191.
57. McStay MK, Caplin ME. Carcinoid tumour. *Minerva Med* 2002; 93: 389–401.
58. Kos-Kudła B, Bolanowski M. Farmakoterapia guzów GEP. *Onkologia po Dyplomie* 2005; wydanie specjalne (sierpień): 47–51.
59. Kos-Kudła B. Guzy neuroendokryne. *Endokrynol Pol* 2004; 55: 492–499.