
Konferencja Naukowo-Szkoleniowa „Medycyna Nuklearna w Endokrynologii”

Bydgoszcz
27 października 2007 roku

Organizatorzy

SEKCJA MEDYCZYNY NUKLEARNEJ POLSKIEGO TOWARZYSTWA ENDOKRYNOLOGICZNEGO
Katedra i Klinika Endokrynologii i Diabetologii z Pracownią Medycyny Nuklearnej, *Collegium Medicum*
im. Ludwika Rydygiera w Bydgoszczy Uniwersytetu Mikołaja Kopernika w Toruniu

PROGRAM

Sobota, 27 października 2007 roku

- 9.00–9.10 **Otwarcie Konferencji**
Przewodniczący Komitetu Organizacyjnego Konferencji — Prof. dr hab. med. Roman Junik
- 9.10–11.30 **SESJA I — prezentacja ustna**
- 9.10–9.50 **Metody obrazowe z uwzględnieniem medycyny nuklearnej w gruczołach
wydzielania wewnętrznego**
Leszek Królicki
- 9.50–10.30 **Zastosowanie izotopów promieniotwórczych w diagnostyce i leczeniu
łagodnych chorób tarczycy**
Jerzy Sowiński
- 10.30–10.50 **Zastosowanie radiopeptydów w scyntygrafii raka rdzeniastego tarczycy
i guzów neuroendokrynych**
Jerzy Kosowicz
- 10.50–11.10 **Scyntygrafie receptorowe raków neuroendokrynych i ich znaczenie w wykrywaniu
rozszewu i kwalifikacji do leczenia**
Daria Handkiewicz-Junak, Beata Jurecka-Lubieniecka, Kornelia Hasse-Lazar, Andrea d’Amico
- 11.10–11.30 **Ocena przydatności badania PET w diagnostyce mikrorozszewu raka tarczycy**
Zbigniew Wygoda, Andrea D’Amico, Aleksandra Kukulska, Barbara Jarzab
- 11.30–12.00 *Przerwa na kawę*
- 12.00–13.50 **SESJA II — prezentacja ustna**
- 12.00–12.30 **Diagnostyka radioizotopowa guzów przytarczyc**
Maria H. Listewnik, Bożena Birkenfeld
- 12.30–13.00 **Diagnostyka przed- i śródoperacyjna guzów neuroendokrynych przewodu pokarmowego**
Alicja Hubalewska-Dydejczyk
- 13.00–13.15 **Terapia Zevalinem — przykład dobrej współpracy między medykiem nuklearnym
a hematologiem**
Diana Jędrzejuk, Tomasz Wróbel, Grzegorz Mazur, Andrzej Milewicz, Kazimierz Kuliczkowski

13.15–13.30	Wybór aktywności ^{131}I do powtórnego leczenia pacjentów z chorobą Gravesa i Basedowa w przypadkach nieskuteczności pierwszej dawki radiojodu Małgorzata Knapska-Kucharska, Jacek Makarewicz, Lidia Oszukowska, Anna Gonerska-Szadkowska, Andrzej Lewiński
13.30–13.40	Przypadek fałszywie dodatniego scyntygramu całego ciała po podaniu ^{131}I u pacjentki ze zróżnicowanym rakiem tarczycy po operacji zmniejszenia żołądka z powodu otyłości Małgorzata Knapska-Kucharska, Jacek Makarewicz, Sławomir Mikosiński, Andrzej Lewiński
13.40–13.50	Przydatność oznaczenia wychwyty I-131 i Tc-99m przez tarczycę w obliczeniu dawki terapeutycznej radiojodu Jarosław Pleśniak, Stanisław Urbański
13.50–15.00	<i>Lunch</i>
15.00–16.10	SESJA III — prezentacja ustna
15.00–15.10	Scyntygrafie z użyciem znakowanych analogów somatostatyny w diagnostyce raka rdzeniowego tarczycy Rafał Czepczyński
15.10–15.25	Możliwość wykonywania małoinwazyjnych operacji przytarczyc z wykorzystaniem ręcznego detektora promieniowania gamma (Navigator) — doniesienie wstępne Aldona Kowalska, Janusz Słuszniak, Iwona Pałysa, Danuta Gąsior-Perczak, Jakub Perdeus, Jacek Lesiak, Stanisław Gózdź
15.25–15.50	Diagnostyka PET i PET/CT w endokrynologii Bogdan Małkowski
15.50–16.10	Zastosowanie metod medycyny nuklearnej w diagnostyce cukrzycy Roman Junik, Przemysław Drobik
16.10–16.45	SESJA IV — prezentacja plakatowa
	<ol style="list-style-type: none"> 1. Zależność między objętością guzka autonomicznego tarczycy a wychwytem technetu $^{99\text{m}}\text{Tc}$ Małgorzata Śliwińska-Puto, Jacek Makarewicz, Małgorzata Knapska-Kucharska, Zbigniew Adamczewski, Andrzej Lewiński 2. Gromadzenie $^{99\text{m}}\text{Tc}$ w śliniankach podżuchwowych podczas scyntygrafii tarczycy Stanisław Pilecki, Marcin Gierach, Przemysław Drobik, Roman Junik 3. Ocena objętości wola za pomocą badania ultrasonograficznego oraz badania scyntygraficznego (SPECT) z zastosowaniem ^{131}I Marcin Gierach, Joanna Gierach, Stanisław Pilecki, Roman Junik 4. Unikalny przypadek chorej na raka brodawkowatego tarczycy z przerzutem do skóry zlokalizowanym w rzucie żołądka Roman Junik, Joanna Kłubo-Gwiedzzińska, Zdzisław Zuchora, Wiesław Zmysłowski 5. Podaż jodu a wyniki leczenia nadczynności tarczycy jodem ^{131}I Anna Nowicka, Danuta Zalewska-Rydzkowska, Roman Junik 6. Wpływ leczenia ^{131}I pacjentów z nadczynnością tarczycy na zmianę objętości gruczołu tarczowego Anna Nowicka, Danuta Zalewska-Rydzkowska, Roman Junik 7. Wpływ wieku chorych z nadczynnością tarczycy na efekty leczenia ^{131}I Anna Nowicka, Danuta Zalewska-Rydzkowska, Roman Junik
17.00	Zakończenie Konferencji

Streszczenia

Zastosowanie izotopów promieniotwórczych w diagnostyce i leczeniu łagodnych chorób tarczycy

Jerzy Sowiński

Katedra i Klinika Endokrynologii, Przemiany Materii i Chorób Wewnętrznych, Uniwersytet Medyczny im. K. Marcinkowskiego, Poznań

Diagnostyka izotopowa w medycynie zapoczątkowana została w 1937 roku pomiarem wychwytu jodu promieniotwórczego przez tarczycę. Z biegiem lat rozszerzono paletę badań z zastosowaniem radionuklidów, do czego przyczyniło się odkrycie i zastosowanie nowych pierwiastków promieniotwórczych, charakteryzujących się niską radiotoksycznością oraz skonstruowanie odpowiednio czulej aparatury detekcyjnej.

Ponieważ większość badań medycyny nuklearnej pozwala, w odróżnieniu od innych metod obrazowania, na ocenę zarówno ilościową, jak również czynnościową badanego narządu, medycyna nuklearna stała się odrębną specjalnością medyczną.

Podstawowym badaniem diagnostycznym w medycynie nuklearnej jest scyntygrafia. Badaniem tym można określić nie tylko wielkość, położenie i strukturę badanego narządu, ale również jego czynność. Tym różni się od powszechnie dostępnej metody ultrasonograficznej i w wielu przypadkach jest nadal niezbędna. W diagnostyce tyreologicznej scyntygrafia pozwala wyodrębnić zimne lub chłodne guzki oraz obszary w obrębie guzka kwalifikowane do biopsji cienkoigłowej, a także określić czynność i położenie resztkowej tkanki po operacji tarczycy lub terapii ablacyjnej.

Szeroko stosowane są również metody izotopowe w leczeniu łagodnych schorzeń tarczycy. Podstawą skutecznego leczenia radionuklidem jest uzyskanie dostatecznie dużej dawki promieniowania zaabsorbowanego w tkance zmienionej patologicznie, którą chcemy poddać naświetlaniu, przy możliwie najmniejszej ekspozycji innych tkanek i narządów. Stąd najkorzystniej stosować w celach terapeutycznych radioizotopy emitujące promieniowanie β . Obok właściwości emitowanego promieniowania ważne jest również, aby stosowana substancja radioaktywna zapewniała szybki i wyższy niż otaczający tkanki wychwyty radioizotopu oraz odpowiednio długie jego zaleganie w tkance docelowej.

W leczeniu izotop promieniotwórczy zastosowano po raz pierwszy w Stanach Zjednoczonych w 1941 roku, a w Polsce w 1956 roku. Podano wówczas chorem z nadczynnością tarczycy jod promieniotwórczy (^{131}I), uzyskując zadowalający efekt terapeutyczny. Udokumentowane, na ogromnym materiale, bezpieczne stosowanie radiojodu spowodowało, że metoda ta jest powszechnie stosowana na całym świecie, a wskazania stopniowo ulegają poszerzeniu.

Największe doświadczenie w terapii izotopowej radiojodem osiągnęliśmy w leczeniu nadczynności tarczycy dorosłych. W ostatnich latach jednakże coraz częściej izotop ten stosowany jest w leczeniu nadczynności tarczycy u dzieci, a także w redukcji masy wola obojętnego olbrzymiego.

Niestety nadal istotnym ograniczeniem stosowania radiojodu jest niska jodochwytność tkanki tarczycowej spowodowana jodem nasytnym, szeroko stosowanym w diagnostyce i leczeniu chorób pozataarczycowych.

Nowe możliwości w terapii izotopowej leżą, jak się obecnie wydaje, w zastosowaniu nowych radionuklidów emitujących promieniowanie α (^{211}At , ^{225}Ac , ^{212}Bi , ^{213}Bi , ^{227}Th , ^{223}Ra , ^{224}Ra) i być może w zastosowaniu DNA związanego z radionuklidem w terapii oligonukleotydami antysensownymi.

Zastosowanie radiopeptydów w scyntygrafii raka rdzeniastego tarczycy i guzów neuroendokrynnych

Jerzy Kosowicz

Katedra i Klinika Endokrynologii, Przemiany Materii i Chorób Wewnętrznych, Uniwersytet Medyczny im. K. Marcinkowskiego, Poznań

Wstęp: Rak rdzeniasty tarczycy i guzy neuroendokrynne wykazują zwiększoną ekspresję receptorów peptydowych, zwłaszcza receptorów somatostatyny i cholecystokiny 2/gastryny. Stąd oba te peptydy i ich analogi w ostatnich latach zastosowano w celowanej radiopeptydowej scyntygrafii i terapii.

Celem wykonanych w Klinice Endokrynologii UM w Poznaniu badań była ocena przydatności 2 nowych radiopeptydów: znakowanego technetem HYNIC-oktreotydu (Tektrotyd produkcji OBRI POLATOM) oraz nowego 8-aminokwasowego analogu gastryny — oktagastryny, dotąd nie stosowanego u chorych. W badaniach eksperymentalnych wykazano, że znakowana 111-indem oktagastryna posiada zdolność wiązania z komórkami przeszczepialnego ludzkiego raka rdzeniastego u zwierząt, natomiast ma mniejszą retencję w nerkach niż inne analogi gastryny.

Grupa chorych: Badania objęły 30 chorych na raka rdzeniastego tarczycy (RRT) w różnych stadiach rozwoju choroby, w okresie przedoperacyjnym, pooperacyjnym usunięciu RRT w okresie remisji, nawrotu oraz przerzutów. Ponadto badania objęły 12 chorych z rakowiakiem. Rozpoznanie RRT było potwierdzone wysokim poziomem kalcytoniny w surowicy i badaniem histopatologicznym usuniętych guzów. Diagnostyka rakowiaka opierała się na wykazaniu wysokiego poziomu chromograniny A w surowicy i 5-HIAA w moczu oraz na badaniu histopatologicznym.

Materiał i metody: Kompleks HYNIC-Glu-oktagastryny zakupiono w firmie piCHEM, Graz (Austria). Peptyd ten znakowano ^{99m}Tc -technetem, używając koligandy (EDDA i trycynę) oraz SnCl_2 , następnie oczyszczono na minikolumnie SepPaku. ^{99m}Tc -Tektrotyd uzyskano z OBRI POLATOM w Świerku. Scyntyografię całego ciała wykonywano 2 i 4 godziny po podaniu 20 mCi znacznika długowicową gammakamerą Varicam (Elscont).

Wyniki: Scyntygrafia z użyciem Tektrotydu w 22 przypadkach ujawniła nadmierne gromadzenie znacznika w guzach RRT w okresie przedoperacyjnym, a w okresie pooperacyjnym ujawniła patologiczną akumulację radiopeptydu w węzłach chłonnych, łożysku pooperacyjnym lub odległych przerzutach. Szczegółowe wyniki zostały opublikowane w pracy R. Czepczyńskiego i wsp. [1]. Scyntygrafia z użyciem Tektrotydu u chorych wyleczonych wykazała fizjologiczne gromadzenie znacznika w żołądku, dwunastnicy oraz w mniejszym stopniu w nerkach, śródpiersiu i stawach barkowych. U 11 chorych scyntygrafia ujawniła patologiczne gromadzenie znacznika w RRT i przerzutach, jednak jakość tych scyntygramów w porównaniu z wynikami uzyskanymi Tektrotydem była niższa. **Wnioski:** Scyntygrafia z użyciem ^{99m}Tc -oktagastryny jest wysoce użyteczna w wykrywaniu nawrotu i przerzutów RRT u chorych w okresie pooperacyjnym z wysokim poziomem kalcytoniny. Zastosowanie scyntygrafii z użyciem ^{99m}Tc -oktagastryny w niektórych przypadkach RRT pozwala ujawnić dodatkowe ogniska patologiczne. Znacznik wykazuje niską retencję w nerkach, jednak przed szerszym zastosowaniem tego radiopeptydu w klinicznej diagnostyce RRT potrzebna jest poprawa jakości tego radiopeptydu.

Piśmiennictwo

1. Czepczyński R, Parisella MG, Kosowicz J i wsp. Somatostatin receptor scintigraphy using ^{99m}Tc -HYNIC ^{99m}Tc -EDDA/HYNIC-TOC in patients with medullary thyroid carcinoma. Eur J Nucl Med Mol Imaging DOI 10.1007/s00259-007-0479-1

Scyntygrafie receptorowe raków neuroendokrynnych i ich znaczenie w wykrywaniu rozsiewu i kwalifikacji do leczenia

Daria Handkiewicz-Junak, Beata Jurecka-Lubieniecka, Kornelia Hasse-Lazar, Andrea d'Amico

Zakład Medycyny Nuklearnej i Endokrynologii Onkologicznej, Centrum Onkologii — Instytut im. M. Skłodowskiej-Curie, Oddział w Gliwicach

Leczenie analogami somatostatyny znakowanymi itrem i/lub lutetem stało się w ostatnich latach dostępną alternatywą w leczeniu zaawansowanych nieoperacyjnych złośliwych guzów neuroendokrynnych. W miarę rozwoju tego leczenia pojawia się jednak pytanie o optymalne wskazania do terapii. Scyntygrafia receptora stanowi podstawę kryteriów kwalifikacyjnych do tego leczenia i przy jednoznacznym wyniku, wskazującym na obecność wysokiej ekspresji receptorów somatostatyny we wszystkich ogniskach raka, stanowi silne wskazanie do leczenia. Znacznie trudniejsza sytuacja dotyczy chorych, u których gęstość receptorów jest niewielka lub nie wszystkie ogniska wykazują taką ekspresję. W naszym doświadczeniu, obejmującym ponad 250 wykonanych scyntygrafii receptorowych u chorych z guzem neuroendokrynym, tylko co 5. chory jednoznacznie kwalifikował się do leczenia izotopowego. Trudności w kwalifikacji do leczenia izotopowego wynikają również z różnego stopnia zaawansowania klinicznego chorych. Duże ogniska nowotworowe, z towarzyszącą martwicą i hipoksją, wymagają zdeponowania wysokiej dawki promienio-

wania. Z drugiej jednak strony tolerancja zdrowych tkanek (głównie szpiku kostnego i nerek), nie pozwala na eskalowanie stosowanych aktywności izotopu. Niemniej, staranna selekcja pozwala na wyodrębnienie grupy chorych, u których można uzyskać regresję choroby nowotworowej.

Algorytm kwalifikacji do leczenia analogami somatostatyny znakowanymi itrem i/lub lutetem w naszym ośrodku obejmuje:

1. Ocenę zróżnicowania nowotworu i jego progresji (ponowna ocena histopatologiczna, Ki-67, badania obrazujące, PET) — pod kątem wskazań do alternatywnych metod leczenia (np. chemioterapii).
2. Wstępną scyntyografię tektrotydem znakowanym ^{99m}Tc dla określenia obecności receptorów somatostatynowych we wszystkich znanych ogniskach raka.
3. Scyntyografię pentreotydem znakowanym ^{111}In dla kwalifikacji do terapii.
4. Analizę morfologii krwi i ocenę czynności nerek pod kątem istniejących przeciwwskazań do terapii.

Ocena przydatności badania PET w diagnostyce mikro-rozsiewu raka tarczycy

Zbigniew Wygoda, Andrea d'Amico, Aleksandra Kukulska, Barbara Jarzab

Zakład Medycyny Nuklearnej i Endokrynologii Onkologicznej, Centrum Onkologii — Instytut im. M. Skłodowskiej-Curie, Oddział w Gliwicach

Wstęp: Ocena przydatności badania PET-CT w diagnostyce mikro-rozsiewu zróżnicowanego raka tarczycy.

Materiał i metody: Badaniem objęto pacjentów z rozpoznaniem zróżnicowanego raka tarczycy (ZRT) z utrzymującą się hiperkalcytoninemią, u których wykonane badania obrazowe oraz scyntygrafia przy użyciu radiojodu nie pozwoliły na lokalizację ogniska nawrotu oraz chorych z rozpoznaniem raka rdzeniastego tarczycy (RRT) z bezobjawową hiperkalcytoninemią, u których pomimo podwyższonego stężenia kalcytoniny nie stwierdzano jawnych klinicznie cech nawrotu. Badanie wykonywano przy użyciu skanera PET-CT Gemini GXL16 firmy Philips w godzinę po dożylnym podaniu fluorodeoksyglukozy (^{18}F FDG).

Wyniki: Badaniu poddano 25 chorych z rozpoznaniem zróżnicowanego raka tarczycy z bezobjawową hipertyreoglobulinemią oraz 30 chorych z rozpoznaniem raka rdzeniastego tarczycy z bezobjawową hiperkalcytoninemią. U 56% chorych z rozpoznaniem ZRT badanie PET-CT umożliwiło lokalizację ognisk nawrotu choroby, zarówno lokoregionalnego, jak i przerzutów odległych. U 30% chorych z rozpoznaniem RRT udało się w badaniu PET-CT stwierdzić ogniska raka, w większości w postaci wznowy węzłowej na szyi.

Wnioski: Badanie PET-CT jest cennym uzupełnieniem diagnostyki chorych z rozpoznaniem ZRT i RRT, u których stosowane dotychczas metody badań obrazowych nie pozwalają na lokalizację nawrotu choroby w przypadku jej biochemicznego podejrzenia nawrotu.

Diagnostyka radioizotopowa guzów przytarczyc

Maria H. Listewnik, Bożena Birkenfeld

Zakład Medycyny Nuklearnej, Pomorska Akademia Medyczna, Szczecin

Chorzy z guzami przytarczyc z reguły długo oczekują na właściwe rozpoznanie z uwagi na niezbyt częste występowanie tej patologii i prawdopodobne trudności diagnostyczne. W większości przypadków badaniem pierwszego wyboru do lokalizacji położenia przytarczyc w zdiagnozowanej nadczynności przytarczyc jest badanie ultrasonograficzne i badanie scyntygraficzne.

Powszechnie stosowana jest scyntygrafia z ^{99m}Tc -MIBI. Radiofarmaceutyk ten należy do grupy znaczników onkofilnych, tak jak ^{99m}Tc -Tetrofosmina i ^{201}Tl -chlorek talu. ^{99m}Tc -MIBI zastosowano do diagnostyki przytarczyc po raz pierwszy w 1989 roku i jest stosowane do dzisiaj. Stosuje się różne protokoły badania. Metoda dwufazowa polega na dożylnym podaniu tylko ^{99m}Tc -MIBI i obserwacji szybkości wymywania znacznika w badaniu wczesnym — 10 minut od iniekcji — i opóźnionym — do 4 godzin od podania znacznika. Wymywanie jest wolniejsze z patologicznie zmienionych struktur (gruczolak, rak) niż z prawidłowego miększu. Metoda subtrakcji wprowadzona dla zwiększenia czułości i specyficzności oparta jest na podaniu dwóch radiofarmaceutyków, jeden gromadzi się w tarczycy (^{99m}Tc lub ^{123}I), a drugim jest znacznik onkofilny.

Dobrze jest, jeśli w tym samym czasie chory ma wykonane badanie ultrasonograficzne i oba rezultaty mogą być porównane.

Ocena tomograficzna SPECT nieco zwiększa czułość badania. Czułość scyntygrafii podawana w piśmiennictwie waha się od 55–100%. Połączenie tomografii komputerowej i badania izotopowego metodą SPECT (SPECT/CT) będzie miało zalety obu tych badań i precyzyjniej łączyło badanie anatomiczne z sygnałem metabolicznym. Są doniesienia o 100-procentowej czułości metody SPECT/CT w lokalizacji patologicznie zmienionych gruczolów przytarczycznych. W diagnostyce rolę odgrywa tomografia komputerowa i tomografia rezonansu magnetycznego, głównie jako uzupełnienie w przypadku niepowodzeń diagnostycznych.

Ostatnie lata przyniosły istotny postęp — użycie sondy scyntylicyjnej w czasie operacji. Po podaniu radiofarmaceutyku sonda ma zastosowanie w poszukiwaniu pojedynczych gruczolaków o typowej i nietypowej lokalizacji.

Diagnostyka przed- i śródoperacyjna guzów neuroendokrynych przewodu pokarmowego

Alicja Hubalewska-Dydejczyk

Katedra i Klinika Endokrynologii, Collegium Medicum
Uniwersytetu Jagiellońskiego, Kraków

Guzy neuroendokryne przewodu pokarmowego (GEP-NET) należą najczęściej do wysoko zróżnicowanych nowotworów charakteryzujących się produkcją różnego rodzaju peptydów i amin biogennych. Są to zazwyczaj guzy małe, wolno rosnące, ale wszystkie są potencjalnie złośliwe. Pomimo wprowadzania szerokiego spektrum nowych metod obrazowania, GEP-NET często stwarzają duże problemy w diagnostyce lokalizacyjnej we wszystkich fazach choroby.

GEP-NET najczęściej diagnozowane są przypadkowo w badaniu endoskopowym lub przy appendectomii, a w przypadku guzów jelita cienkiego głównie dopiero po pojawieniu się objawów klinicznych, w fazie przerzutów, kiedy odsetek 5-letnich przeżyć wynosi 50%. Radykalne leczenie chirurgiczne jest jak na razie jedyną w pełni skuteczną metodą uwalniającą od choroby, a jego efektywność zależy od prawidłowej przed- i śródoperacyjnej lokalizacji guza. W diagnostyce przedoperacyjnej guzów endokrynych podjęto próby zastosowania niemal wszystkich możliwych metod obrazowania. Ich czułość różni się znacznie w zależności od ośrodka.

Przy rozpoznawaniu guzów GEP-NET poza rutynowym badaniem przedmiotowym i podmiotowym zaleca się wykonanie testów określających czynność hormonalną guza oraz oznaczeń niespecyficznych markerów guzów neuroendokrynych, wśród których najpowszechniej stosowane jest oznaczenie poziomu chromograniny A. Badania endoskopowe i endoskopowa ultrasonografia jest najczęściej wystarczająca w diagnostyce lokalizacyjnej zmian pierwot-

nych zlokalizowanych w żołądku, dwunastnicy i odbytnicy. W przypadku GEP-NET żołądka typu 1, który charakteryzuje się wieloletnim indolentnym przebiegiem, badanie endoskopowe jest wręcz metodą z wyboru w diagnostyce zmian pierwotnych, wznowy i umożliwia monitorowanie pacjentów. Scyntygrafia (SRS) i konwencjonalne metody obrazowania (CT, MRI) są natomiast dobrym narzędziem do oceny stopnia zaawansowania choroby, zwłaszcza w przypadku GEP-NET żołądka typu 2 i 3, dwunastnicy i odbytnicy. Niemniej jednak należy zwrócić uwagę, że wśród małych (< 1 cm) zmian podśluzówkowych zlokalizowanych w odbytnicy coraz częściej obserwuje się przerzuty choroby i należałoby rozważyć przedoperacyjne badanie SRS zwłaszcza w przypadkach z trudnością określenia zasięgu zmiany w badaniu EUS. GEP-NET zlokalizowane w jelicie cienkim, często są małe i stanowią największą trudność w diagnostyce lokalizacyjnej. Często rozpoznawane są dopiero w stadium rozsiewu. SRS odgrywa istotną rolę zarówno w detekcji ogniska pierwotnego, jak i zmian przerzutowych, a zastosowanie izotopowej sondy śródoperacyjnej (RGS) ułatwia radykalizację leczenia operacyjnego. Na podstawie doświadczeń wielu ośrodków wiadomo, że pomimo istniejących przerzutów do wątroby usunięcie ogniska pierwotnego i możliwie wszystkich przerzutowych węzłów chłonnych ma istotne znaczenie w przeżywalności chorych.

W przypadku guzów GEP-NET trzustki największe trudności sprawiają guzy małe, do których należy przede wszystkim *insulinoma* i *gastrinoma*. Tak zwanym „złotym środkiem” wydaje się być endoskopowa ultrasonografia. SRS znajduje swoje miejsce w przypadku niewidocznego zmiany w EUS, najczęściej w przypadku zmian małych i zlokalizowanych w obrębie ogona trzustki oraz w detekcji zmian przerzutowych lub wznowy miejscowej. Natomiast śródoperacyjna detekcja z użyciem sondy izotopowej (RGS) jest cennym uzupełnieniem badania IOUS. Wiele doniesień wykazało także większą czułość RGS w stosunku do śródoperacyjnej palpacji.

SRS z zastosowaniem analogów somatostatynowych znakowanych ^{99m}Tc (1-dniowe badanie) stwarzają szersze możliwości aplikacji SRS i RGS w onkologii. Rozwój diagnostyki z zastosowaniem fuzji obrazów metabolicznych (SRS) z obrazami strukturalnymi (CT, MRI) oraz większa dostępność badań PET powinna znacznie poprawić możliwości wczesnej diagnostyki lokalizacyjnej GEP-NET.

Terapia Zevalinem — przykład dobrej współpracy między medykiem nuklearnym a hematologiem

**Diana Jędrzejuk¹, Tomasz Wróbel², Grzegorz Mazur²,
Andrzej Milewicz¹, Kazimierz Kuliczkowski²**

¹Katedra i Klinika Endokrynologii, Diabetologii i Leczenia Izotopami,
Akademia Medyczna, Wrocław

²Katedra i Klinika Hematologii, Nowotworów Krwi i Transplantacji Szpiku,
Akademia Medyczna, Wrocław

Chłoniaki o powolnym przebiegu należą do schorzeń limfoproliferacyjnych o relatywnie dobrym rokowaniu i wieloletnim przebiegu naturalnym. Znaczna podatność na chemio- i radioterapię pozwala na trwałe wyleczenie przypadków jedynie we wczesnych stadiach zaawansowania klinicznego.

Stosowanie przeciwciał monoklonalnych przeciwko antygenom obecnym na powierzchni komórek chłoniakowych, np. anty CD20 (rituximab) spowodowało uzyskanie 40–60% odpowiedzi klinicznych w monoterapii rituximabem w leczeniu chłoniaków opornych i nawrotowych.

Komórki chłoniakowe są promieniowrażliwe. Radioterapia zewnętrzna zarezerwowana jest do leczenia chłoniaków o niskim stopniu zaawansowania, ze zlokalizowaną masą guza lub jako terapia paliatywna.

Stosując przeciwciało monoklonalne sprzężone z izotopem radioaktywnym, łączymy dwie metody leczenia (radioimmunoterapia). Przeciwciało monoklonalne zapewnia więc leczenie celowane na konkretne komórki (CD20+), a dzięki temu, że promieniowanie emitowane przez izotop nie jest ograniczone do komórek CD20+, ale rozszerza się na komórki sąsiednie, efekt działania preparatu dotyczy też komórek trudno dostępnych lub z niewystarczającą ekspresją antygenu (*cross fire effect*). Emitowane przez ^{90}Y promieniowanie β o zasięgu 5 mm nie powoduje uszkodzenia tkanek prawidłowych otaczających guz nowotworowy. Ten niewielki zasięg promieniowania, okres półtrwania 64 godz. oraz minimalne wydalanie z moczem pozwalają na ambulatoryjne podanie leku. Szczególnie ważna jest dużo niższa toksyczność pojedynczego podania preparatu niż klasycznej chemioterapii.

Udowodniono, że radioimmunoterapia daje statystycznie wyższy odsetek odpowiedzi klinicznej w nawrotowych lub opornych chłoniakach. *Ibritumomab tiuxetan* znakowany radioizotopem itru (^{90}Y) — Zevalin stosowany jest w leczeniu dorosłych pacjentów z oporną na leczenie CD20+ postacią grudkowego B-komórkowego chłoniaka niezziarnicznego lub pacjentów z nawrotem choroby po leczeniu rituximabem.

W wystąpieniu zaprezentuję kilka przypadków pacjentów leczonych w ośrodku wrocławskim (jednym z kilku prowadzących tę terapię w Polsce) z nawrotową postacią chłoniaka grudkowego, leczonych ibritumomabem. Terapia Zevalinem wymaga dobrej współpracy medyka nuklearnego i hematologa. Efektem jej może być lepsza organizacja pracy, poszerzenie wiedzy, różnorodność spojrzenia na dany problem, a co za tym idzie, większa korzyść dla pacjenta.

Wybór aktywności ^{131}I do powtórnego leczenia pacjentów z chorobą Gravesa i Basedowa w przypadkach nieskuteczności pierwszej dawki radiojodu

Małgorzata Knapska-Kucharska, Jacek Makarewicz, Lidia Oszukowska, Anna Gonerska-Szadkowska, Andrzej Lewiński

Oddział Kliniczny Medycyny Nuklearnej i Endokrynologii Onkologicznej, Katedra Endokrynologii i Chorób Metabolicznych, Uniwersytet Medyczny, Łódź

Wstęp: Nawrót lub utrzymywanie się nadczynności tarczycy po pojedynczej dawce jodu promieniotwórczego zdarza się u około 25% pacjentów leczonych tą metodą w przebiegu choroby Graves-Basedowa. W przypadku nieskuteczności jednej dawki z reguły podaje się kolejną aktywność ^{131}I . Brak jednak konsensusu co do wielkości kolejnej dawki jodu promieniotwórczego — czy należy podać większą czy może mniejszą aktywność. Przedstawiana analiza ma na celu ocenę wyniku leczenia nadczynności tarczycy, w zależności od wielkości powtórnie podanej aktywności ^{131}I u pacjentów z chorobą Gravesa-Basedowa.

Materiał i metody: Retrospektywnej analizie poddano grupę 90 pacjentów (18 >, 72 +, wiek 21–74 lata) leczonych co najmniej dwukrotnie za pomocą ^{131}I z powodu choroby Gravesa-Basedowa. Rozpoznanie choroby Gravesa-Basedowa oparto na badaniu klinicznym, scyntygrafii tarczycy, badaniu ultrasonograficznym i badaniu przeciwciał przeciw-tarczycowych. Nawrót lub utrzymywanie się nadczynności tarczycy rozpoznawano, kiedy w 6 miesięcy po pierwotnym leczeniu stwierdzano zwiększone stężenie wolnych hormonów i/lub supresję TSH. Niedoczynność tarczycy rozpoznawano w przypadkach zwiększonego stężenia TSH w 6 miesięcy po leczeniu lub, kiedy wcześniej pacjenci mieli włączone leczenie substytucyjne lewotyroksyną. Pozostałych pacjentów uznawano za pozostających w eutyreozie. Przed każdym leczeniem oceniano

wielkość tarczycy za pomocą badania ultrasonograficznego i wykonywano badanie jodochwytności po 24 h od podania testowej aktywności ^{131}I . Retrospektywnie określano zgromadzoną w graminie tkanki aktywność terapeutyczną na podstawie wzoru: aktywność podana \times wychwyty tarczycowy ^{131}I /masa tarczycy.

Wyniki:

Wynik powtórnego leczenia	Liczba pacjentów	Aktywność na gram tkanki — mediana [$\mu\text{Ci/g}$]		p
		Pierwsze leczenie	Drugie leczenie	
Niedoczynność tarczycy	69	185	332	0,00005
Eutyreozą	13	153	283	0,05
Nadczynność tarczycy	8	199	201	0,95

Wnioski: Powtórna aktywność ^{131}I , określana jako aktywność na gram tkanki tarczycy, powinna być, u pacjentów z nadczynnością tarczycy w przebiegu choroby Gravesa-Basedowa, leczonych po 6 miesiącach, większa od aktywności podanej podczas pierwszego leczenia.

Przypadek fałszywie dodatniego scyntygramu całego ciała po podaniu ^{131}I u pacjentki ze zróżnicowanym rakiem tarczycy po operacji zmniejszenia żołądka z powodu otyłości

Małgorzata Knapska-Kucharska, Jacek Makarewicz, Sławomir Mikosiński, Andrzej Lewiński

Oddział Kliniczny Medycyny Nuklearnej i Endokrynologii Onkologicznej, Katedra Endokrynologii i Chorób Metabolicznych, Uniwersytet Medyczny, Łódź

Wstęp: Scyntygrafia całego ciała wykonana po podaniu ^{131}I (^{131}I -WBS) jest rutynową metodą stosowaną w diagnostyce pacjentów po tyreoidektomii wykonanej z powodu zróżnicowanego raka tarczycy (DTC). Choć ^{131}I -WBS jest metodą względnie swoistą, istnieją doniesienia o fałszywie dodatnich wynikach badania. Przedstawiono przypadek retencji ^{131}I w przełyku, naśladującej zmiany nowotworowe w śródpiersiu, a wykrytej podczas kontrolnego badania u pacjentki po tyreoidektomii i operacji opasania przewiązką żołądka metodą laparoskopową (LAGB).

Materiał: 54-letnia pacjentka, bez nawrotu raka tarczycy w wywiadzie, zgłosiła się do kontroli 18 lat po całkowitej tyreoidektomii i ablacji kikutów tarczycy za pomocą ^{131}I . Jeden rok przed obecnym badaniem pacjentka przeżyła LAGB z powodu otyłości. Na ^{131}I -WBS, wykonanych po doustnym podaniu radiojodu, wykryto ognisko wzmożonego gromadzenia znacznika po lewej stronie szyi, sięgające dolnej części śródpiersia, bez innych obszarów nieprawidłowego gromadzenia znacznika. Badanie powtórzono po wypiciu przez pacjentkę płynu, obserwując całkowite ustąpienie opisanych zmian. Na scyntygramach przełyku wykonanych po doustnym podaniu $^{99\text{m}}\text{Tc}$ -DTPA wykryto retencję radiofarmaceutyku w tej samej okolicy co na scyntygramach wykonanych po podaniu ^{131}I . W obrazie ultrasonograficznym szyi nie wykryto tkanki tarczycy, stwierdzono natomiast, nieco po lewej stronie szyi, walcowatą strukturę, z wyraźną falą perystaltyczną, odpowiadającą przełykowi. Podczas badania RTG potwierdzono poszerzenie przełyku, z upośledzeniem pasaży kontrastu w miejscu opaski. Stężenie tyreoglobuliny, stymulowanej za pomocą TSH, było niskie.

Wobec powyższego, za przyczynę obserwowanej ^{131}I -WBS aktywności w obrębie szyi i śródpiersia uznano retencję ^{131}I w poszerzonym przełyku.

Wnioski: Identyfikacja na ^{131}I -WBS zmian, mogących odpowiadać za fałszywie dodatni wynik badania, jest ważnym elementem diagnostyki różnicowej pozwalającym uniknąć nieuzasadnionego leczenia pacjentów z DTC.

Przydatność oznaczenia wychwytu I-131 i Tc-99m przez tarczycę w obliczeniu dawki terapeutycznej radiojodu

Jarosław Pleśniak, Stanisław Urbański

Oddział Endokrynologii i Terapii Izotopowej z Zakładem Medycyny Nuklearnej, 109 Szpital Wojskowy, Szczecin

Cel pracy:

- Ocena przydatności wychwytu Tc-99 jako parametru do obliczenia dawki terapeutycznej I-131 (parametru zamiennego do I-131) w leczeniu nadczynności tarczycy u chorych na Gravesa-Basedowa.
- Zbadanie zależności między technetochwytnością a jodochwytnością.
- Wyznaczenie współczynnika korelacji między technetochwytnością a jodochwytnością.
- Wyznaczenie współczynnika, jaki należałoby zastosować, aby jodochwytność zamienić na technetochwytność we wzorze na dawkę radiojodu leczniczego.

Materiał i metody: Badaniem objęto 13 kobiet chorych na nadczynność tarczycy. U wszystkich osób stwierdzono rozpoznanie Gravesa-Basedowa. Pomiar jodochwytności przeprowadzono w procedurze 2-dniowej. Poza pomiarem jodochwytności, przy użyciu tej samej aparatury pomiarowej, wykonano badanie technetochwytności po podaniu dożylnym izotopu Tc-99m o aktywności 120 MBq.

Wyniki:

Tabela I.

Wyniki Ts i Js.

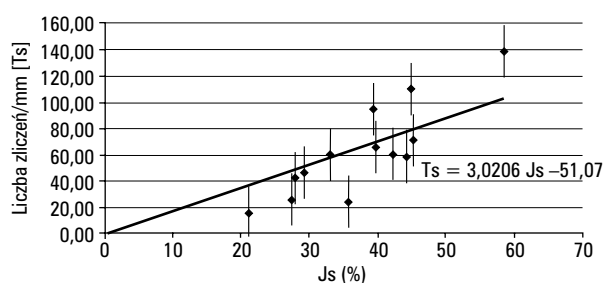
Ts (max lz/mm ²)	u (Ts)	Js (%)
24,33	0,10	35,81
94,77	0,32	39,44
65,98	0,18	39,73
58,62	0,25	44,36
46,20	0,18	29,35
60,55	0,15	42,27
15,83	0,09	21,19
25,97	0,18	27,54
42,46	0,22	27,89
138,47	0,22	58,67
60,15	0,19	33,07
110,10	0,24	44,91
71,14	0,21	45,23

Współczynnik korelacji między Ts i Js równy 0,85; poziom istotności $p = 0,001$.

Współczynnik proporcjonalności Ts do Js odczytany z wykresu 1 wynosi 3,02 (55).

Wzór na dawkę radiojodu $D_{I-131} = \frac{V \cdot 10}{Js}$ po użyciu parametru technetochwytności przybiera postać $D_{I-131} = \frac{30,2 \cdot V}{Ts}$, gdzie: V — objętość tarczycy, Js — jodochwytność, Ts — technetochwytność.

Zależność między technetochwytnością a jodochwytnością



Rycina 1. Zależność Ts od Js.

Wnioski:

- Występuje liniowa zależność między Js a Ts; współ. proporcjonalności 3,02 (55), współ. Korelacji 0,85.
- Zastępując badanie jodochwytności badaniem technetochwytności:
 - zmniejszamy dawkę dla pacjenta ok. 60 razy;
 - zmniejszamy koszt badania;
 - zmniejszamy czas badania z 24 h do 1 h.

Scyntygrafia z użyciem znakowanych analogów somatostatyny w diagnostyce raka rdzeniastego tarczycy

Rafał Czepczyński

Katedra i Klinika Endokrynologii, Przemiany Materii i Chorób Wewnętrznych, Uniwersytet Medyczny im. K. Marcinkowskiego, Poznań

Wstęp: Rak rdzeniasty tarczycy (RRT) stanowi około 5–10% nowotworów złośliwych tarczycy. Metody izotopowe odgrywają ważną rolę w diagnostyce RRT jako uzupełnienie radiologicznych metod obrazowania. Duże znaczenie mają badania z użyciem peptydów swoiście wiążących się z receptorem somatostatyny. Od kilku lat dostępny jest nowy analog somatostatyny, znakowany technetem-99m, ^{99m}Tc -HYNIC-TOC (Tektrotyd), który wykazuje korzystne właściwości farmakokinetyczne i wysoką czułość w wykrywaniu guzów neuroendokrynych. W referacie przedstawiamy nasze doświadczenia z użyciem ^{99m}Tc -HYNIC-TOC w diagnostyce obrazowej u chorych z RRT w różnych stadiach choroby.

Materiał i metody: Badaniem objęto 32 pacjentów, u których scyntyografię z użyciem ^{99m}Tc -HYNIC-TOC wykonano przed operacją, w fazie remisji po leczeniu operacyjnym lub w przypadku pooperacyjnej hiperkalcytoninemii, wskazującej na wznowę lub obecność przerzutów RRT. W badaniu uczestniczyło 19 kobiet i 13 mężczyzn w wieku od 14 do 83 lat. Scyntyografię wykonywano 2 i 4 h po podaniu ^{99m}Tc -HYNIC-TOC o aktywności 740 MBq (20 mCi). U niektórych pacjentów wykonano też akwizycje późne, czyli po 24 h.

Wyniki: W powiązaniu z danymi klinicznymi i wynikami innych badań obrazowych, scyntygrafia z użyciem ^{99m}Tc -HYNIC-TOC wykazała 20 wyników prawdziwie dodatnich, 4 wyniki prawdziwie ujemne, 1 wynik fałszywie dodatni i 7 wyników fałszywie ujemnych. Czułość metody wyniosła 74,1%, a swoistość — 80%.

Wnioski: Wyniki te były lepsze niż uzyskane za pomocą scyntygrafii z użyciem ^{99m}Tc (V)-DMSA. W prezentacji omówionych zostanie kilka przypadków. Przeprowadzone badania wykazały dużą przydatność preparatu Tektrotyd w diagnostyce scyntygraficznej RRT. Jego wartość diagnostyczna pozwala na stosowanie go w rutynowej diagnostyce i planowaniu leczenia.

Możliwość wykonywania małoinwazyjnych operacji przytarczyc z wykorzystaniem ręcznego detektora promieniowania gamma (Navigator) — doniesienie wstępne

Aldona Kowalska, Janusz Słusznia, Iwona Pałysa, Danuta Gąsior-Perczak, Jakub Perdeus, Jacek Lesiak, Stanisław Góźdz

Świętokrzyskie Centrum Onkologii, Kielce

Wstęp: Klasyczna operacja pierwotnej nadczynności przytarczyc (PNP) obejmuje obustronną eksplorację szyi. W przypadku pojedynczego gruczolaka przytarczyc alternatywną metodą może być mało inwazyjna operacja z użyciem śródoperacyjnej sondy promieniowania gamma (SSPG).

Celem pracy jest prezentacja pierwszych własnych doświadczeń z operacji pierwotnej nadczynności przytarczyc z wykorzystaniem SSPG.

Materiał i metody: W pracy przedstawiono trzech chorych z pierwotną nadczynnością przytarczyc PNP operowanych z użyciem SSPG:

- chora BJ lat 62 z PNP w przebiegu pojedynczego gruczolaka dolnej lewej przytarczycy, u której wykorzystanie nowej techniki operacyjnej umożliwiło wykonanie małoinwazyjnej operacji;
- chory BSz lat 23 z ektopową lokalizacją gruczolaka przytarczyc w śródpierściu, u którego SSPG umożliwiło zlokalizowanie i usunięcie gruczolaka;
- chora JJ lat 54 z PNP, u której badania lokalizacyjne przedoperacyjne nie wykazały umiejscowienia gruczolaka przytarczyc. W tym przypadku zastosowanie sondy śródoperacyjnej również nie ułatwiło zlokalizowania przyczyny choroby.

Wnioski:

1. SSPG umożliwiła przeprowadzenie małoinwazyjnej operacji pojedynczego gruczolaka przytarczyc.
2. SSPG ułatwiła śródoperacyjną lokalizację ektopowo położonego gruczolaka w śródpierściu.
3. SSPG nie ułatwiła śródoperacyjnego poszukiwania gruczolaka przytarczyc w przypadku, gdy badania lokalizacyjne przedoperacyjne wypadły ujemnie.

Diagnostyka PET i PET/CT w endokrynologii

Bogdan Małkowski

Zakład Medycyny Nuklearnej, Centrum Onkologii im. prof. F. Łukaszczyka, Bydgoszcz

Zastosowanie radioaktywnych izotopów oraz wyznaczenie nimi wielu substancji będących elementami szlaków przemian endokrynnych uczyniło medycynę nuklearną jednym z ważniejszych narzędzi współczesnej endokrynologii. Włączenie do arsenału technik ultrakrótkożyjących izotopów ulegających przemianom promieniotwórczym z emisją pozytonu poprawiło rozdzielczość obrazu w MN oraz umożliwiło zsyntetyzowanie wielu nowych znaczników. W przeglądzie omówiono podstawy diagnostyki PET i aparaturę stosowaną we współczesnej MN. Omówiono zasady badań PET, zastosowanie poszczególnych znaczników pozytonowych do diagnostyki endokrynologicznej. Przedstawiono diagnostykę innych niż tarczycza gruczolów endokrynnych ze szczególnym uwzględnieniem profilu onkologicznego. Zaprezentowano możliwości diagnostyki, oceny agresywności procesu rozrostowego, oceny skuteczności leczenia oraz prognozowania, bazując na diagnostyce PET.

Zastosowanie metod medycyny nuklearnej w diagnostyce cukrzycy

Roman Junik, Przemysław Drobik

Katedra i Klinika Endokrynologii i Diabetologii z Pracownią Medycyny Nuklearnej, Collegium Medicum im. L. Rydygiera Uniwersytetu Mikołaja Kopernika, Bydgoszcz

Zastosowanie metod medycyny nuklearnej w diagnostyce cukrzycy pozwala na nieinwazyjną ocenę progresji oraz efektów leczenia najczęstszych powikłań występujących w przebiegu cukrzycy: mikroangiopatii, neuropatii, nefropatii oraz stanów zapalnych tkanek miękkich i kości.

Metody scyntygraficzne umożliwiają ocenę perfuzji mózgu w przypadku mikroangiopatii cukrzycowej. Badanie SPECT z użyciem ^{99m}Tc-HMPAO daje możliwość oceny regionalnego ukrwienia mózgu. Diagnostykę choroby niedokrwiennej mięśnia sercowego ze współistniejącą angiopatią i neuropatią cukrzycową umożliwia badanie perfuzyjne mięśnia sercowego z użyciem ^{99m}Tc-MIBI pozwalającego uwidocznić obszary niedokrwienia kardiomiocytów oraz ocenić ich funkcję. Badanie to jest szczególnie przydatne w przypadku „niemego klinicznie” zawału mięśnia serca.

Ocenę czynności filtracyjnej nerek w przebiegu nefropatii cukrzycowej umożliwia scyntygrafia dynamiczna nerek z użyciem ^{99m}Tc-DTPA. Uwidocznienie nerki, której funkcja uległa znacznemu upośledzeniu można w badaniu SPECT z zastosowaniem ^{99m}Tc-DMSA, radiofarmaceutyku wychwytywanego przez komórki kanalików nerkowych.

Techniki radioizotopowe dają możliwość nieinwazyjnej diagnostyki w profilaktyce stopy cukrzycowej oraz monitorowania leczenia powikłań zespołu stopy cukrzycowej. Trójfazową scyntyografię kości z użyciem ^{99m}Tc-MDP przeprowadza się przy podejrzeniu zmian zapalnych w obrębie kości lub w ich sąsiedztwie. Zwiększona w fazie naczyńowej perfuzja w obrębie tkanek miękkich, widoczne w fazie mięszonej przenikanie do tego obszaru radioznanika oraz nieprawidłowa kumulacja radioizotopu w fazie metabolicznej w obrębie kości są scyntygraficznymi wykładnikami stanu zapalnego. Scyntygrafia z wykorzystaniem przeciwciał monoklonalnych przeciwko powierzchniowym antygenom granulocytów znakowanych ^{99m}Tc pozwala uwidocznić trudne do zlokalizowania ogniska zapalne.

Zastosowanie metod radioizotopowych umożliwia nieinwazyjną diagnostykę najczęstszych powikłań w przebiegu cukrzycy, szczególnie w przypadkach, gdy inne metody diagnostyczne nie dają pożądanych rezultatów lub istnieją przeciwwskazania do użycia innych metod inwazyjnych.

Słowa kluczowe: cukrzyca, mikroangiopatia, neuropatia, nefropatia, stopa cukrzycowa, scyntygrafia, SPECT

Zależność między objętością guzka autonomicznego tarczycy a wychwytem technetu ^{99m}Tc

Małgorzata Śliwińska-Puto, Jacek Makarewicz, Małgorzata Knapska-Kucharska, Zbigniew Adamczewski, Andrzej Lewiński

Klinika Endokrynologii i Terapii Izotopowej, Oddział Medycyny Nuklearnej i Endokrynologii Onkologicznej, Uniwersytet Medyczny, Łódź

Celem pracy było ustalenie korelacji między objętością tkanki autonomicznej w tarczycy (Va) a wychwytem tarczycowym technetu ^{99m}Tc (TcU).

Materiał i metody: Przebadano 71 pacjentów (wiek 30–86 lat, w tym 48 kobiet i 23 mężczyzn) z guzkami autonomicznymi (46 — z pojedynczym ogniskiem, 25 — z więcej niż jednym ogniskiem autonomicznym) w okresie nadczynności tarczycy (TSH < 0,1 uIU/ml). Wychwyty tarczycowy technetu oznaczano po podaniu dożylnym 100 MBq ^{99m}Tc- nadtechnecjanu. U każdego pacjenta wykonywano 10-minutową scyntygrafię szyi za pomocą kamery gamma, rozpoczynając po 10–15 minutach od podania znacznika (pacjent leży na wznak, z głową lekko odchyloną do tyłu, kolimator: LEHR, projekcja A-P, czas trwania akwizycji 600 sekund lub na 400 000 zliczeń). Następnie dokonywano analizy badań, rejestrując liczbę zliczeń w regionie zainteresowania (ROI) obejmującym ognisko autonomiczne po odjęciu zliczeń z położonego przy tarczycy regionu tła. Uzyskaną w ten sposób liczbę zliczeń porównywano z zarejestrowaną wcześniej podaną aktywnością (aktywność w strzykawce przed podaniem minus aktywność w strzykawce po podaniu radiofarmaceutyku), obliczając wyrażony w procentach TcU. Objętość guzka autonomicznego obliczano na podstawie wymiarów uzyskanych w badaniu ultrasonograficznym (aparatus Partner, Esaote Biomedica, sonda 7,5/10 MHz) według wzoru: $0,5 \times \text{długość} \times \text{szerokość} \times \text{głębokość}$.

U 26 pacjentów z klinicznymi objawami nadczynności tarczycy przeprowadzono dodatkowo za pomocą licznika scyntylicyjnego badanie wychwyty tarczycowego ¹³¹I (T₂₄IU) w 24 godziny po dostnym podaniu 3,7 MBq ¹³¹I.

Porównano wartość TcU w obszarach autonomicznych z objętością zmian obliczoną na podstawie badania ultrasonograficznego oraz wartość TcU z wartością T₂₄IU po 24 godzinach od podania ¹³¹I.

Wyniki: Wartości TcU w ogniskach autonomicznych widocznych na scyntygramach mieściły się w granicach od 0,23% do 10,93% (mediana 1,79%). Objętości guzków wynosiły od 1,44 cm³ do 108,5 cm³ (mediana 13,44 cm³).

Wyznaczono korelację między objętością ogniska autonomicznego (Va) a wartością TcU, uzyskując zależność:

$$Va = 6,16 \times TcU + 4,85; R = 0,75.$$

Wyznaczono korelację między wartością T₂₄IU a wartością a TcU, wykazując zależność:

$$T_{24}IU = 3,66 \times TcU + 22,92; R = 0,75$$

Wnioski:

1. Istnieje zależność liniowa między objętością autonomicznej tkanki w tarczycy a wychwytem tarczycowym ^{99m}Tc.
2. Istnieje korelacja między wartością wychwyty technetowego TcU oznaczoną po 10–15 minutach od podania znacznika (^{99m}Tc) a wartością T₂₄IU po 24 godzinach od podania (¹³¹I).

Gromadzenie ^{99m}Tc w śliniankach podżuchwowych podczas scyntygrafii tarczycy

Stanisław Pilecki, Marcin Gierach, Przemysław Drobik, Roman Junik

Pracownia Medycyny Nuklearnej Katedry Endokrynologii i Diabetologii, Collegium Medicum im. L. Rydygiera Uniwersytetu Mikołaja Kopernika, Bydgoszcz

Wstęp: Powszechnie wykorzystywanym radioizotopem w diagnostyce scyntygraficznej jest ^{99m}Tc, który jest emitерem promieniowania jonizującego. Po podaniu dożylnym gromadzi się on również poza tarczycą, między innymi w śliniankach. Podobnie kumuluje

się stosowany w diagnostyce i leczeniu jod radioaktywny (¹³¹I), który jest zarówno emitерem promieniowania γ , jak i niszczącego komórki promieniowania cząsteczkowego β^- . Negatywne oddziaływanie ¹³¹I na ślinianki jest znane — chorzy skarżą się na obrzęk szyi, bóle ślinianek, trudności w polykaniu, suchość w jamie ustnej itp.

Celem pracy było sprawdzenie w jakim stopniu mniej szkodliwy ^{99m}Tc jest gromadzony w śliniankach podżuchwowych podczas scyntygrafii tarczycy u osób z potwierdzoną chorobą tarczycy w wywiadzie oraz porównanie tego wychwyty z kumulacją w tarczycy.

Materiał i metody: Wykonano retrospektywną, komputerową analizę 60 scyntygrafii tarczycy u osób z potwierdzoną chorobą tarczycy w wywiadzie, a wyniki porównano z grupą kontrolną (20 osób z prawidłową czynnością tarczycy). Regionami zainteresowania objęto tarczycę i ślinianki podżuchwowe, i po odjęciu tła, wyliczono procentową kumulację technetu w badanych narządach.

Wyniki: Gromadzenie ^{99m}Tc w śliniankach podżuchwowych stanowiło 12,92% dawki zgromadzonej przez tarczycę, a 9,58% w grupie kontrolnej.

Słowa kluczowe: ślinianki podżuchwowe, scyntygrafia, technet-99m

Ocena objętości wola za pomocą badania ultrasonograficznego oraz badania scyntygraficznego (SPECT) z zastosowaniem ¹³¹I

Marcin Gierach, Joanna Gierach, Stanisław Pilecki, Roman Junik

Pracownia Medycyny Nuklearnej Katedry Endokrynologii i Diabetologii, Collegium Medicum im. L. Rydygiera Uniwersytetu Mikołaja Kopernika, Bydgoszcz

Wstęp: Do metod oceniających objętość tarczycy zaliczamy między innymi badanie ultrasonograficzne (USG) oraz badania scyntygraficzne (SPECT). Dokładne obliczanie objętości gruczołu tarczowego jest niezbędne do ustalenia odpowiedniej dawki radiojodu, co niejednokrotnie decyduje o powodzeniu terapii. Celem naszej pracy była ocena objętości wola za pomocą ultrasonografii oraz badania SPECT z zastosowaniem ¹³¹I.

Materiał i metody: Przebadano 80 osób, z chorobą gruczołu tarczowego w wywiadzie. Utworzono dwie grupy: A i B. Do grupy A włączono 50 pacjentów (39 kobiet, 11 mężczyzn) z wolem, u których porównywano objętość tarczycy ocenianej w badaniu ultrasonograficznym oraz w badaniu ¹³¹I-SPECT. Grupę kontrolną B stanowiło 30 pacjentów (21 kobiet, 9 mężczyzn) z prawidłową objętością tarczycy w badaniu ultrasonograficznym oraz w badaniu ¹³¹I-SPECT. Badanie ultrasonograficzne tarczycy wykonywano aparatem ALOKA SSD 500 z głowicą liniową o częstotliwości 7,5 MHz. Badanie ¹³¹I-SPECT wykonano za pomocą gammakamery jednogłowicowej Diacam, stosując kolimator wysokoenergetyczny.

Wyniki: W grupie badanej średnia objętość wola wynosiła w badaniu ultrasonograficznym 44,55 ml, a w badaniu SPECT — 49,67 ml ($p < 0,001$), natomiast w grupie kontrolnej objętość tarczycy wynosiła odpowiednio: 13,83 ml i 16,19 ml ($p < 0,001$).

Wniosek: Wyniki pomiarów objętości tarczycy, zarówno u kobiet, jak i u mężczyzn, w grupie badanej i kontrolnej zależne są od zastosowanej metody badania.

Słowa kluczowe: wole, USG tarczycy, SPECT tarczycy, radiojod

Unikalny przypadek chorej na raka brodawkowego tarczycy z przerzutem do skóry zlokalizowanym w rzucie żołądka

Roman Junik, Joanna Klubo-Gwieździńska, Zdzisław Zuchora, Wiesław Zmysłowski

Katedra i Klinika Endokrynologii i Diabetologii z Pracownią Medycyny Nuklearnej, Collegium Medicum im. L. Rydygiera Uniwersytetu Mikołaja Kopernika, Bydgoszcz

Celem pracy jest przedstawienie przypadku 56-letniej chorej na raka brodawkowego tarczycy z przerzutem do skóry zlokalizowanym w rzucie żołądka.

Interpretacja 131-I scyntygrafii całego ciała u tej pacjentki wiązała się z ryzykiem uzyskania wyniku fałszywie ujemnego. Wynika to z faktu, że komórki zróżnicowanego raka tarczycy nie są jedynymi komórkami jodochwytnymi organizmu. Tkanki fizjologicznie gromadzące jod radioaktywny to: błona śluzowa nosa, jamy ustnej, ślinianki, błona śluzowa układu oddechowego, żołądek, jelita, kamienie żółciowe, poszerzone wewnątrzwartrobowe przewody żółciowe, pęcherz moczowy, gruczoł piersiowy, gruczoły potowe. W opisywanym przypadku obraz scyntygraficzny sugerujący prawidłowy wychwyt radiojodu przez błonę śluzową żołądka, okazał się być przerzutem do skóry, zlokalizowanym w rzucie żołądka. Przerzuty zróżnicowanego raka tarczycy do skóry są bardzo rzadkie — do tej pory udokumentowano 43 przypadki. Większość przerzutów dotyczy skóry głowy i szyi. Przerzut raka brodawkowego do skóry, zlokalizowany w rzucie żołądka, należy do kazuistyki — jest jedynym udokumentowanym przypadkiem.

Podaż jodu a wyniki leczenia nadczynności tarczycy jodem ¹³¹I

Anna Nowicka, Danuta Zalewska-Rydzkowska, Roman Junik

Katedra Endokrynologii i Diabetologii z Pracownią Medycyny Nuklearnej, Collegium Medicum im. L. Rydygiera Uniwersytetu Mikołaja Kopernika, Bydgoszcz

Wstęp: Zastosowanie jodu radioaktywnego ¹³¹I w terapii nadczynności tarczycy ma już ponad 60-letnią historię. Wiele prac traktuje o wpływie takich czynników, jak: wiek, płeć, wielkość gruczołu tarczowego lub przyczyna nadczynności tarczycy na uzyskiwane wyniki leczenia hipertyreoz. Niewiele jednak do tej pory wiadomo o znaczeniu dobowej podaży jodu w osiągniętych efektach terapii radiojodem.

Celem badania była ocena wpływu jodurii na wynik leczenia ¹³¹I pacjentów z nadczynnością tarczycy.

Materiał i metody: Grupa badana to 44 pacjentów z hipertyreozą. U wszystkich badanych oznaczano poziom TSH, fT₄, wykonano USG tarczycy, oznaczono wychwyt jodu po 4 i 24 godzinach, scyntygram tarczycy oraz biopsję aspiracyjną cienkoigłową. Dawkę leczniczą jodu radioaktywnego obliczano w oparciu o masę tkanki tarczycowej i jej jodochwytność. Wizyty kontrolne badanych odbyły się w 2 i 6 miesięcy po podaniu dawki leczniczej jodu ¹³¹I — w trakcie nich oceniano cechy kliniczne i laboratoryjne czynności tarczycy.

Wyniki: Po 2 miesiącach po podaniu dawki leczniczej jodu radioaktywnego stan klinicznej i laboratoryjnej eutyreozy stwierdzono u 14 pacjentów (31,8%). U jednego pacjenta (2,3%) odnotowano hipotyreozę, a 29 badanych nadal prezentowało objawy kliniczne i laboratoryjne nadczynności tarczycy (66%). Po 6 miesiącach po leczeniu ¹³¹I stan eutyreozy stwierdzono u 25 badanych (56,8%).

Niedoczynność tarczycy rozwinęła się u 5 pacjentów (11,4%). Utrzymując się nadczynnością tarczycy po 6 miesiącach po podaniu leczniczej dawki jodu zakończyła się terapia 14 pacjentów (31,8%). Porównując wielkości podaży jodu mierzonej jodurii w grupie pacjentów wyleczonych i w grupie z utrzymującą się nadczynnością tarczycy, nie stwierdzono istotnej statystycznej różnicy w uzyskanych wynikach, aczkolwiek u pacjentów z trwającą nadal hipertyreozą wielkości wydalania jodu z moczem były niższe.

Tabela I
Wyniki leczenia nadczynności tarczycy

	Eutyreoza		Hipotyreoza		Hipertyreoz	
	n	%	n	%	n	%
Choroba Gravesa-Basedowa:						
Po 2 miesiącach	2	15,3	0	0	11	84,7
Po 6 miesiącach	5	41,6	2	15,3	6	46,1
Wole guzkowe toksyczne:						
Po 2 miesiącach	12	38,7	1	3,2	18	58,1
Po 6 miesiącach	20	64,5	3	9,7	8	25,8

Tabela II
Wpływ wielkości jodurii na wyniki leczenia nadczynności tarczycy

	Eutyreoza (n = 30) Euthyrosis			Hipertyreoz (n = 14) Hyperthyrosis			p
	Mediana	Dolny kwartył	Górny kwartył	Mediana	Dolny kwartył	Górny kwartył	
Pomiar 1	102	57	143	73	42	108	P = NS
Pomiar 2	111	71	153	91	56	178	P = NS
Pomiar 3	105	68	142	80	70	159	P = NS

Wnioski: Terapia jodem radioaktywnym stanowi skuteczną metodę leczenia nadczynności tarczycy. W naszym badaniu nie stwierdziliśmy wpływu dobowej podaży jodu na uzyskane wyniki leczenia nadczynności tarczycy jodem radioaktywnym.

Wpływ leczenia ¹³¹I pacjentów z nadczynnością tarczycy na zmianę objętości gruczołu tarczowego

Anna Nowicka, Danuta Zalewska-Rydzkowska, Roman Junik

Katedra i Klinika Endokrynologii i Diabetologii z Pracownią Medycyny Nuklearnej, Collegium Medicum im. L. Rydygiera Uniwersytetu Mikołaja Kopernika, Bydgoszcz

Wstęp: Leczenie nadczynności tarczycy jodem promieniotwórczym jest powszechnie stosowaną metodą terapeutyczną w tyreologii. Rozpadowi ¹³¹I stosowanemu w terapii towarzyszy emitowanie promieniowania β w obszarze o promieniu około 2 mm. Powoduje ono uszkodzenie komórek pęcherzykowych tarczycy, prowadzące do upośledzenia replikacji tyreocytów i w jej następstwie do zmniejszenia objętości tarczycy.

Celem badania była ocena ultrasonograficzna objętości gruczołu tarczowego u chorych na nadczynność tarczycy leczonych ¹³¹I. **Materiał i metody:** Badaniem objęto 44 osoby: u 13 rozpoznano chorobę Gravesa-Basedowa (29,5%), u 31 wole guzkowe (70,5%).

Ocenę objętości gruczołu dokonywano na początku badania oraz po 2 i 6 miesiącach od podania terapeutycznej dawki jodu radioaktywnego. U wszystkich pacjentów wykonywano również badania stężenia hormonu tyreotropowego (TSH) i tyroksyny (ft_4) przed leczeniem i podczas wizyt kontrolnych.

Wyniki: Średnia objętość tarczycy przed leczeniem wynosiła 35,9 ml (SD: 27,8 ml) i wahała się od 8 do 156 ml. Po 2 miesiącach zaobserwowano zmniejszenie się wielkości gruczołu do średniej objętości 28,1 ml (SD: 19,5 ml), zakres wartości od 5 do 104 ml. Przeprowadzone po 6 miesiącach, po leczeniu jodem, pomiary wielkości gruczołu tarczowego wykazały dalsze zmniejszenie się jego objętości do 24,4 ml (SD: 17,4 ml) zakres od 3 do 99 ml. Zaobserwowano więc w trakcie badania sukcesywne zmniejszanie się wielkości gruczołu — po 2 miesiącach o 21,7%, a po dalszych 4 miesiącach o 32% w stosunku do wielkości tarczycy na początku badania.

Wnioski: Leczenie 131-I nadczynności tarczycy oprócz ustąpienia hipertyreozы wpływa na zmniejszenie się wielkości gruczołu, co ma także korzystny efekt kosmetyczny.

Wpływ wieku chorych z nadczynnością tarczycy na efekty leczenia 131-I

*Anna Nowicka, Danuta Zalewska-Rydzkowska,
Roman Junik*

Katedra i Klinika Endokrynologii i Diabetologii z Pracownią Medycyny Nuklearnej, Collegium Medicum im. L. Rydygiera Uniwersytetu Mikołaja Kopernika, Bydgoszcz

Wstęp: Chorzy powyżej 60. roku życia stanowią do 15% wszystkich pacjentów z nadczynnością tarczycy. Wraz z wiekiem zmienia się obraz makro- i mikroskopowy gruczołu tarczowego. Zmniejsza się masa tarczycy, maleje liczba komórek nabłonka pęcherzykowego, a wzrasta ilość tkanki łącznej. Zwiększa się także ilość zmian guzkowych. Zdolność wychwytu przez tarczycę jodu promieniotwórczego maleje wraz z wiekiem, co może mieć odbicie

w ocenie skutków leczenia 131-I. Celem badania było sprawdzenie czy istnieje zależność między efektem leczenia jodem radioaktywnym, a wiekiem pacjentów poddanych tej terapii.

Materiał i metody: Badaniem objęto 44 chorych na nadczynność tarczycy (13 z chorobą Gravesa-Basedowa i 31 z wolem guzkowym). Średni wiek badanych wynosił 59 lat (SD 12 lat). Spośród uczestników badania 21 pacjentów przekroczyło 60. rok życia (47,7%), a 23 chorych miało mniej niż 60 lat (52,3%). W grupie wiekowej powyżej 60. roku życia były 4 osoby z chorobą Gravesa-Basedowa (19%) i 17 chorych z wolem guzkowym (81%). W młodszej grupie wiekowej 9 pacjentów chorowało na chorobę Gravesa-Basedowa (39,1%), a 14 na wole guzkowe (40,9%). U wszystkich chorych wykonano oznaczenie stężenia hormonów TSH, ft_4 , badanie ultrasonograficzne tarczycy, scyntyografię gruczołu i test jodochwytności po 5 i 24 godzinach po podaniu dawki diagnostycznej 131-I oraz biopsję aspiracyjną cienkoigłową w przypadku zmian ogniskowych. Kontrolne wizyty i oznaczenia TSH i ft_4 oraz badanie ultrasonograficzne tarczycy odbywały się po 2 i 6 miesiącach od leczenia radiojodem.

Wyniki: Cel terapii, czyli stan eutyreozy lub hipotyreozy osiągnięto po 2 miesiącach po podaniu leczniczej dawki jodu radioaktywnego u 15 chorych. W grupie wiekowej do 60 lat nadczynność tarczycy ustąpiła u 9 pacjentów (39,1%), hipertyreozа utrzymywała się w 14 przypadkach (60,9%). U osób starszych wyleczenie nastąpiło u 6 chorych (28,6%), nadczynność tarczycy nadal stwierdzano u 15 pacjentów (71,4%). Po 6 miesiącach, podczas wizyty kontrolnej terapia zakończyła się sukcesem u 30 badanych. Prawidłową czynność tarczycy lub jej niedoczynność stwierdzono u 15 chorych poniżej 60. roku życia (65,2%), nadczynność gruczołu tarczowego nadal występowała u 8 pacjentów (34,8%). Wyleczeni pacjenci starsi stanowili 71,4% grupy powyżej 60. roku życia (15 chorych). 6 badanych w wieku ponad 60 lat nadal miało hipertyreozę (28,6%).

Wnioski:

1. U chorych młodszych (do 60. roku życia) szybciej niż w grupie starszej obserwowano efekt leczniczy.
2. Po 6 miesiącach obserwacji efekty leczenia 131-I były porównywalne w obu grupach.