

Wojciech Matuszewski¹, Elżbieta Bandurska-Stankiewicz¹, Robert Modzelewski¹,
Urszula Kamińska², Magdalena Stefanowicz-Rutkowska¹

¹Klinika Endokrynologii, Diabetologii i Chorób Wewnętrznych, Wydział Nauk Medycznych, Uniwersytet Warmińsko-Mazurski w Olsztynie

²Oddział Kliniczny Neurologiczny, Wojewódzki Szpital Specjalistyczny w Olsztynie

Diagnostyka i leczenie retinopatii cukrzycowej — rys historyczny

Diagnosis and treatment of diabetic retinopathy — historical overview

Artykuł jest tłumaczeniem pracy:

Matuszewski W, Bandurska-Stankiewicz E, Modzelewski R, Kamińska U, Stefanowicz-Rutkowska M. Diagnosis and treatment of diabetic retinopathy — historical overview. *Clin Diabetol* 2017; 6, 5: 182–188. DOI: 10.5603/DK.2017.0030.

Należy cytować wersję pierwotną.

STRESZCZENIE

Przez tysiące lat do czasu odkrycia insuliny cukrzyca była chorobą śmiertelną. Niestety insulina, która przedłużyła czas życia chorych na cukrzycę, dała początek rozwojowi przewlekłych powikłań naczyniowych, a wśród nich retinopatii cukrzycowej. Zmiany oczne po raz pierwszy opisał John Rollo w 1798 roku. Ocena zmian na dnie oka była możliwa po skonstruowaniu oftalmoskopu, co w kolejnych latach dało możliwość powstania klasyfikacji cukrzycowej choroby oczu. Historia retinopatii cukrzycowej to nie tylko odkrycia metod diagnostycznych, jak angiografia fluoresceinowa, optyczna koherentna tomografia czy ultrasonografia, ale również historia jej leczenia.

Zarówno początkowo, jak i obecnie najważniejsze było leczenie żywieniowe. Duże badania — DCCT i UKPDS — pokazały ogromną rolę dobrego wyrównania metabolicznego cukrzycy. W kolejnych badaniach odkryto rolę leków, takich jak fibraty czy inhibitory konwertazy angiotensyny. Przełomem w leczeniu retinopatii cukrzycowej było wprowadzenie fotokoagulacji laserowej, a współczesne leczenie makulopatii cukrzycowej odbywa

się za pomocą leków hamujących odkryty w 1982 roku czynnik wzrostu śródbłonna naczyniowego.

Słowa kluczowe: cukrzyca, powikłania, retinopatia cukrzycowa

ABSTRACT

Before the discovery of insulin, diabetes had been a fatal disease. Insulin extended lifespan of diabetic patients, yet it also gave rise to a number of chronic vascular complications, including diabetic retinopathy. Ophthalmic lesions were first observed in 1798 by John Rollo. Precise assessment of the eye fundus became possible following the construction of ophthalmoscope, which later made it possible to propose a classification of diabetic eye disease. The history of diabetic retinopathy encompasses not only the discovery of diagnostic methods such as fluorescein angiography, ultrasound examination or optical coherence tomography, but also the history of its treatment.

Both initially as well as at present, clinical nutrition constitutes the most important aspect of treatment. DCCT and UKPDS have shown that good metabolic balance plays a significant role in preventing and treating DR. Further studies proved that pharmacological treatment based on fibrates and angiotensin-converting-enzyme inhibitors. A turning point in the history of DR treatment appeared when laser photocoagulation was introduced in 1959. The discovery of epidermal growth factor in 1982 led to the use of anti-VEGF medications in treating maculopathy. Surgical treatment of DR

Adres do korespondencji:

lek. Wojciech Matuszewski

Klinika Endokrynologii, Diabetologii i Chorób Wewnętrznych

Wydział Nauk Medycznych

Uniwersytet Warmińsko-Mazurski w Olsztynie

ul. Żołnierska 18, 10-561 Olsztyn

e-mail: wmatuszewski82@wp.pl

Tłumaczenie: lek. Małgorzata Kamińska

Nadesłano: 13.11.2017

Przyjęto do druku: 30.11.2017

primarily consisted of vitrectomy whose procedures are continually improved.

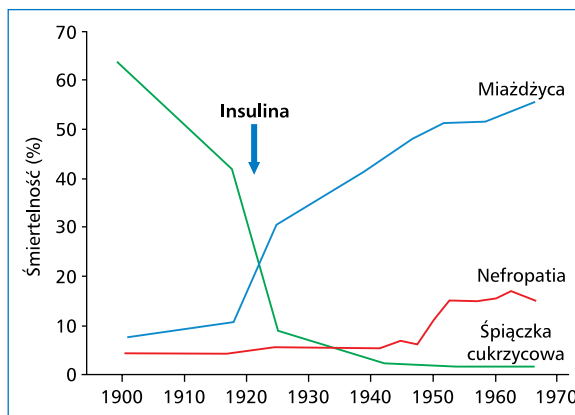
Key words: diabetes, complication, diabetic retinopathy

Wstęp

Historia cukrzycy sięga czasów antycznych. Pierwsze doniesienia są datowane na 3500 r. p.n.e. i pochodzą ze starożytnego Egiptu. Pierwszy opis kliniczny cukrzycy przedstawiono w papirusie Ebersa z 1530 p.n.e. Dużo uwagi poświęcono wówczas moczowi pacjenta, który — jak opisuje Characa, lekarz żyjący w Indiach w 800–200 r. p.n.e. — „przyciąga mrówki i muchy”. Hipokrates (466–377 r. p.n.e.) opisywał cukrzycę jako chorobę z poliurią prowadzącą do wyniszczenia. Termin „*diabetes*” (cukrzyca), który w języku greckim oznaczało „syfon” i „przepływanie wody przez ciało”, został po raz pierwszy użyty przez Areteusza z Kapadocji (30–90 r. n.e.). Ten starożytny lekarz również jako pierwszy przedstawił pełny opis kliniczny cukrzycy [1, 2]. Z kolei pierwszym, który użył terminu „*diabetes mellitus*”, był John Rollo w 1797 roku [3]. W 1889 roku Minkowski i von Mering udowodnili, że istnieje korelacja między cukrzycą a wyspami Langerhansa [4]. Jednak dopiero odkrycie insuliny w 1922 roku przez Bantina, Macleoda, Besta i Collipa miało znaczenie przełomowe. Naukowcy otrzymali za swoją pracę Nagrodę Nobla w dziedzinie fizjologii [5, 6]. Wprowadzenie do leczenia insuliny, a w kolejnych latach również innych środków hipoglikemizujących, zaowocowało wydłużeniem czasu życia chorych na cukrzycę, jednak również zapoczątkowało erę przewlekłych powikłań naczyniowych, a wśród nich retinopatii cukrzycowej (DR, *diabetic retinopathy*) [7] (ryc. 1).

Diagnozowanie retinopatii cukrzycowej

Mimo że cukrzyca była znana już 3000 lat p.n.e., na jej powikłania oczne zwrócono uwagę dopiero 200 lat temu, a zaczęto je leczyć 100 lat temu. Uszkodzenie narządu wzroku towarzyszące cukrzycy zostały opisane po raz pierwszy w 1798 roku przez Johna Rollo w monografii poświęconej zmianom ocznym w cukrzycy. Przedstawiono w niej również powiązania między cukrzycą a zaćmą. Skonstruowanie przez Helmholtza oftalmoskopu w 1851 roku umożliwiło wykrywanie i obserwowanie zmian na dnie oka u chorych na cukrzycę. Po raz pierwszy zmiany takie opisał wiedeński okulista Eduard von Jaeger w pracy zatytułowanej „*Beiträge zum Pathologie des Auges*” opublikowanej w 1855 roku. Określił on zmiany na dnie oka terminem



Rycina 1. Śmiertelność z powodu cukrzycy przed i po wynalezieniu insuliny [7]

„*retinitis diabetic*” [8, 9]. Von Jaeger jako pierwszy zauważył zmiany typu makulopatii cukrzycowej, jednak jego doniesienia zostały wówczas skrytykowane przez innych autorów, na przykład przez Albrechta von Graefe, którzy negowali istnienie jakiegokolwiek związku między cukrzycą a zmianami obserwowanymi w siatkówce [10]. W 1969 roku Henry Noyesa wykazał jednoznacznie korelację między cukrzycą a zmianami w obrębie plamki, a trzy lata później te doniesienia zostały potwierdzone przez Edwarda Nettleshipa, który opublikował pracę na temat zmian histopatologicznych w plamce u chorych na cukrzycę. Te badania stały się podstawą do stworzenia obowiązującej obecnie definicji makulopatii cukrzycowej [11, 12].

W 1876 roku ukazała się bogato ilustrowana publikacja autorstwa Wilhelma Manza zatytułowana „*Retinitis proliferans*”, zawierająca aktualną wiedzę na temat zmian ocznych w cukrzycy [13]. Rok później na podstawie badania pośmiertnego Mackenzie jako pierwszy stwierdził, że obecność mikrotętniaków w siatkówce jest zmianą typową dla cukrzycy; obserwował on również krwawienie do siatkówki i ciała szklanego u chorych na cukrzycę [8]. Dziewięć lat później Nettleship zaobserwował paciorkowate poszerzenie żył siatkówki i opisał retinopatię proliferacyjną [14]. W 1980 roku Julius Hirschberg przedstawił historię naturalną retinopatii cukrzycowej, włącznie z podziałem na cztery typy, jednak pełny jej opis został opublikowany dopiero w 1944 roku przez Ballantyne’a i Lowensteina. Autorzy ci wyszczególnili pięć stopni DR, co stało się podstawą do obowiązującej obecnie klasyfikacji [15, 16]. Z kolei Lundbaek wprowadził w 1954 roku termin „*angiopatia cukrzycowa*”, który odnosił się do występujących w cukrzycy zmian w małych naczyniach krwionośnych [17].

Wszystkie przedstawione powyżej odkrycia przyczyniły się do utworzenia klasyfikacji zaproponowanej przez *Royal College of Ophthalmology* (RCO) opartej

na zmianach na dnie oka, począwszy od retinopatii nieproliferacyjnej, przez retinopatię przedproliferacyjną, do retinopatii proliferacyjnej. Jednak ten podział nie uwzględnia makulopatii, która może występować w każdym stadium retinopatii. Obecnie istnieje kilka klasyfikacji DR opracowanych przez towarzystwa diabetologiczne i okulistyczne, takie jak: *American Academy of Ophthalmology* (AAO), *International Council of Ophthalmology* (ICO), RCO. Istnieją również klasyfikacje opracowane na potrzeby badań naukowych, jak na przykład skala użyta w badaniu *Early Treatment Diabetic Retinopathy Study* (ETDRS). Należy podkreślić, że wszystkie te skale uwzględniają zmiany charakterystyczne dla retinopatii oraz makulopatii [18–21]. W 1842 roku Christian Doppler opisał zjawisko polegające na powstawaniu różnicy między częstotliwością fali wysyłanej przez źródło a częstotliwością rejestrowaną przez obserwatora, który porusza się względem źródła fali [22]. To odkrycie doprowadziło do rozwoju ultrasonografii dopplerowskiej, która dzięki Ericksonowi i Hendrixowi znalazła również zastosowanie w okulistyce. W latach 90. XX wieku do ultrasonografii gałki ocznej wprowadzono metody diagnostyczne 3D [23, 24]. W kolejnych latach zaczęto stosować optyczną koherentną tomografię (OCT, *optical coherence tomography*), technikę pozwalającą lekarzowi ocenić przekroje poprzeczne przez rogówkę, ciało szkliste i siatkówkę, a także tarczę nerwu wzrokowego [25, 26]. Odkrycie fluorescencji i prawa Stokesa pozwoliło — już 50 lat temu — uzyskiwać obrazy siatkówki w angiografii fluoresceinowej. Pionierem w zakresie analizy warstw rogówki był Maurice, jednak to dzięki badaniom Nipokova wprowadzono do diagnostyki zmian ocznych mikroskop konfokalny, a jego pierwsza wersja została skonstruowana przez Minsky'ego w 1955 roku [27–30]. Svishcher przeprowadził kolejne badania w 1969 roku, natomiast Masters i Paddock analizowali komórki nabłonka rogówki w konfokalnym laserowym mikroskopie skaningowym [28].

Z upływem lat metody diagnostyczne stosowane do oceny DR stawały się coraz bardziej precyzyjne. Co więcej, dzięki programom przesiewowym i rozwojowi telemedycyny te metody są dostępne dla coraz większej liczby pacjentów. Pierwsze badania przesiewowe pod kątem DR przeprowadzono w Islandii w 1980 roku [31, 32]. Kolejny program masowych badań przesiewowych zrealizowano w 1991 roku w Singapurze. Wykorzystano w nim funduskamery Topcon Polaroid typu *non-mydratic* (niewymagające rozszerzenia źrenicy) z kątem pracy 45 stopni, które były obsługiwane przez techników i optometrów. Następnie wyniki oceniali okuliści [33]. Obecnie programy wczesnego wykrywania DR prowadzi się w wielu krajach na świecie, a ich

skuteczność kliniczną oraz ekonomiczną potwierdzono w sposób jednoznaczny [34].

Leczenie

Leczenie retinopatii cukrzycowej oznaczało początkowo wyłącznie obniżanie hiperglikemii i stosowanie żywienia klinicznego z zastosowaniem diety niskotłuszczowej w celu ograniczenia liczby wysięków twardych.

W 1953 roku Poulsen zaobserwował wolniejszy rozwój DR u kobiet z poporodową martwicą przysadki. To odkrycie stało się inspiracją do prób leczenia chorych z proliferacyjną DR za pomocą resekcji przysadki, jednak zabieg ten przynosił pożądane efekty tylko w 30% przypadków. Z uwagi na radykalny charakter leczenia oraz ryzyko związane z operacją, a także potrzebę stosowania hormonalnej terapii zastępczej po zabiegu zarzucono tę metodę [35].

W latach 90. ubiegłego wieku wprowadzono leki poprawiające mechaniczną wytrzymałość ścian naczyń włosowatych i zmniejszające ich przepuszczalność, takie jak dobesylan wapnia lub winpocetyna, jednak kolejne lata nie przyniosły potwierdzenia ich biologicznego wpływu na DR [36]. Do leków, które nie spełniły pokładanych w nich nadziei, należą również: reduktazy inhibitorów aldozy, kwas acetylosalicylowy, sulodeksyd, tiklopidyna, antyoksydanty (witamina C, E) i pochodne rutyny [37–40].

Obecnie wiadomo, że najważniejszą metodą zapobiegania wystąpieniu i progresji DR jest utrzymywanie optymalnego poziomu glikemii [41]. To zalecenie opiera się na wynikach badania *Diabetes Control and Complications Trial* (DCCT), które rozpoczęto w 1986 roku. W badaniu tym wykazano, że u chorych na cukrzycę typu 1 (DM1, *diabetes mellitus type 1*), u których stosowano intensywne leczenie, ryzyko rozwoju retinopatii było o 76% niższe, a jego progresja była wolniejsza o 54% [42]. U chorych na cukrzycę typu 2 (DM2) wyniki badania *United Kingdom Prospective Diabetes Study* (UKPDS), rozpoczętego w 1977 roku, również potwierdziły korzystny wpływ intensywnego leczenia cukrzycy typu 2 w postaci zmniejszenia ryzyka rozwoju retinopatii. W badaniu UKPDS wykazano, że obniżenie odsetka HbA_{1c} o 1% spowodowało, że liczba osób, u których zaobserwowano progresję DR zmniejszyła się o 21%, a liczba chorych wymagających laseroterapii — o 30%. W badaniu tym obniżenie skurczowego ciśnienia tętniczego o 10 mm Hg wiązało się ze zmniejszeniem ryzyka mikroangiopatii, w tym retinopatii, o 13% [43]. Podobne dane potwierdzające korzystny wpływ dobrego wyrównania metabolicznego na zmniejszenie ryzyka rozwoju retinopatii uzyskano w badaniu *Wisconsin Epidemiologic Study of Diabetic Retinopathy* (WESDR) prowadzonym w 1979 roku, a następnie w badaniach

Kumamoto Study (1995 r.) oraz ACCORD-Eye (2001 r.) [44–46].

W latach 80. ubiegłego stulecia rozpoczęto badania oceniające poprawę parametrów lipidowych jako jedną z metod przeciwdziałania retinopatii cukrzycowej [47, 48]. W następnej dekadzie opublikowano szereg badań dowodzących korzystnego wpływu poprawy metabolizmu lipidów na ograniczenie występowania retinopatii, natomiast w roku 2005 rezultaty badania *Fenofibrate Interventions and Event Lowering in Diabetes* (FIELD) wykazały jednoznacznie, że leczenie fenofibratem zmniejsza odsetek chorych na cukrzycę wymagających fotokoagulacji laserowej o 30% [49, 50].

Inną grupą związków mających korzystne działanie w cukrzycy są statyny. Pierwszy lek z tej grupy — mevastatyna — został wyizolowany z pleśni *Penicillium citrinum* w 1976 roku przez japońskich badaczy Akiro Endo i Masudo Kurodę. Prawastatynę i simvastatynę wyizolowano z grzybów *Aspergillus terreus* w 1991 roku [51–54].

W badaniu ETDRS wykazano, że każde zwiększenie stężenia cholesterolu o 10% powoduje przyrost liczby wysięków twardych w siatkówce, natomiast zmniejszenie liczby tych wysięków uzyskano nie po zastosowaniu fotokoagulacji, lecz po terapii statynami [47, 55].

Kolejnym punktem zwrotnym w leczeniu retinopatii u chorych z nadciśnieniem tętniczym i cukrzycą były badania nad inhibitorami konwertazy angiotensyny. Nie byłoby to możliwe, gdyby nie fińscy naukowcy, Tigersted i Bergman, którzy 100 lat wcześniej w badaniach na królikach odkryli reninę, enzym proteolityczny zwiększający ciśnienie krwi [56]. W 1939 roku Amerykanie Page i Helmer opisali angiotoninę, której nazwę zmieniono później na angiotensynę [57]. Z kolei w latach 1950–1956 zespół z Cleveland kierowany przez Leonarda Skeggsa wyizolował konwertazę angiotensyny, a następnie inhibitor tego enzymu [58]. W roku 1970 Ondetti i Cushman wyizolowali z jadu żmii substancję o aktywności podobnej do aktywności inhibitora ACE, a 5 lat później ci sami badacze zsyntetyzowali kaptopryl, który został wprowadzony do regularnego stosowania w 1981 roku [59, 60]. Inhibitory ACE niezmiennie odgrywają ważną rolę w leczeniu DR, a ich skuteczność została potwierdzona między innymi w badaniu *EURO-DIAB Controlled Trial of Lisinopril in Insulin-Dependent Diabetes* (EUCLID). Leczenie lizynoprylem spowodowało zmniejszenie zapadalności na retinopatię cukrzycową o 30% oraz zmniejszenie o 50% progresji u osób z rozpoznaną wcześniej DR [61]. Również w 5-letnim badaniu RAAS stwierdzono o 60% mniejszą liczbę przypadków progresji DR u chorych leczonych enalaprylem [62].

W ostatnich latach pewne nadzieje wiązano z podawaniem steroidów do ciała szklстого lub w okolicę

oka [63]. Najnowsze doniesienia negują skuteczność leczenia triamcynolonem, jednak octan anekortawu i deksametazon są nadal stosowane [64, 65].

W ostatnich latach nastąpiła również znaczna poprawa w leczeniu makulopatii cukrzycowej. Było to możliwe dzięki odkryciu w 1982 roku czynnika wzrostu śródbłonna naczyniowego (VEGF, *vascular endothelial growth factor*). Udział tego czynnika w rozwoju DR potwierdzono w 1994 roku, kiedy wykazano jego zwiększone stężenie w ciele szklстым chorych z PDR [66, 67]. Pierwszym zsyntetyzowanym inhibitorem VEGF był pegaptanib, podawany w iniekcjach doszklstkowych, a następnie uzyskano przeciwciała przeciw VEGF-A, ranibizumab i bewacyzumab, które cechowały się większą skutecznością niż pegaptanib [68]. Początkowo leki te stosowano w leczeniu zwyrodnienia plamki związanego z wiekiem (AMD, *age-related macular degeneration*). Po dalszych badaniach na początku 2011 roku ranibizumab został zarejestrowany do terapii cukrzycowego obrzęku plamki [68, 69]. Obecnie leczenie przeciwciałami anty-VEGF jest podstawą terapii tego schorzenia. W leczeniu makulopatii cukrzycowej stosuje się również infliksymab, przeciwciało monoklonalne działające jak ludzki czynnik martwicy nowotworu TNF α . W innych badaniach wykazano, że hialuronidaza i mikroplazmina zmniejszają ryzyko krwawienia do gałki ocznej. Ponadto obserwowano dobre efekty stosowania inhibitorów kinazy białkowej C u chorych zagrożonych rozwojem retinopatii cukrzycowej [70–73].

Obok bardziej skutecznych form farmakoterapii kolejnym przełomem w leczeniu DR była fotokoagulacja laserowa siatkówki. W 1959 roku Gerhard Meyer-Schwickerath podjął pierwsze próby zastosowania tej metody leczenia u chorych na cukrzycę [74]. Pierwsze badania na dużą skalę zostały przeprowadzone w 1963 roku przez Paula Wetzlinga, jednak to Beetham Aiello w pełni udowodnił skuteczność fotokoagulacji w leczeniu DR [75, 76]. Patz wykazał, że laser argonowy pozwala uzyskać stabilizację i poprawę u chorych z makulopatią cukrzycową [77]. W 1979 roku grupa badawcza *Diabetic Retinopathy Study Research Group* ogłosiła, że zarówno laser argonowy, jak i ksenonowy zmniejszają ryzyko ślepoty; podobną opinię wyraził w 1995 roku zespół ETDRS (*Early Treatment Diabetic Retinopathy Study Research Group*) [78, 79].

Leczenie chirurgiczne w przypadku powikłań ocznych obejmuje przede wszystkim witrektomię, procedurę wprowadzoną w 1971 roku. Zabieg ten, przeprowadzony po raz pierwszy przez Roberta Mecherera, jest wskazany głównie u chorych z krwawieniem do ciała szklстого. Obecnie przeprowadza się go coraz częściej, a przy tym jest coraz bezpieczniejszy z uwagi na postępy w mikrochirurgii [80].

Zaćmę rozpoznaje się częściej u chorych na DM2 i w niemal 50% przypadków towarzyszy jej retinopatia cukrzycowa. Złe wyrównanie metaboliczne przyspiesza progresję zaćmy. U chorych na DM1 zaćma może wystąpić w rezultacie nagłych wahań stężenia glukozy prowadzących do zmian uwodnienia soczewki oka. Przywrócenie prawidłowej równowagi metabolicznej może spowodować jej niemal całkowitą regresję [81–83].

Leczenie chirurgiczne zaćmy stosowano już tydzień lat przed naszą erą i początkowo polegało ono na wepchnięciu soczewki do ciała szklanego. Dopiero w 1747 roku Jacques Daviel naciął rogówkę i wyciągnął soczewkę [84, 85]. W 1753 roku Samuel Sharp usunął soczewkę, nie uszkadzając jej torebki [86]. W następnych latach nastąpił rozwój aspiracyjnego usuwania zaćmy. Jeden z pionierów tej metody, Laugier, dokonał w 1847 roku aspiracji przez nakłucie twardówki. Ponad 100 lat później Scheie zastosował technikę aspiracyjno-irygacyjną [87]. W 1949 roku Sir Harold Ridley po raz pierwszy wszczepił sztuczną soczewkę. Mimo że zabieg zakończył się połowicznym sukcesem i spowodował wiele protestów, był to ogromny krok naprzód w leczeniu zaćmy. W 1967 roku nastąpił kolejny przełom — fakoemulsyfikacja. Ta metoda, wprowadzona przez Charlesa Kelmana, umożliwiała wykonywanie zabiegów przez niewielkie nacięcie [88]. Obecnie stosuje się soczewki zwijalne, które wszczepia się przez nacięcie o długości 1,8–3,2 mm lub nawet 1,0–1,5 mm, a zabieg poza usunięciem zaćmy umożliwia skorygowanie astygmatyzmu i starczowzroczności [89–91].

Obecnie można zaobserwować zmianę dotyczącą patogenezy DR, ponieważ nie uważa się już, że jest to powikłanie czysto mikronaczyniowe, lecz mające również podłoże neuronaczyniowe [92]. Ten zwrot w myśleniu o retinopatii był możliwy dzięki odkryciu dokonanemu w 1960 roku przez Woltera i Bloodwortha, którzy zaobserwowali zwyrodnienie neuronów siatkówki w badaniu pośmiertnym u chorych na cukrzycę [93]. Współcześni badacze uważają, że neurodegeneracja siatkówki może poprzedzać zmiany mikronaczyniowe typowe dla DR. Jednak nie u wszystkich pacjentów neurodegeneracja nie jest dominującym czynnikiem patogenetycznym. Co więcej, retinopatia cukrzycowa rozwija się w różny sposób u chorych na cukrzycę i w zależności od progresji i ryzyka utraty wzroku wyróżnia się trzy fenotypy retinopatii [94, 95]. W wyniku rewolucji w poglądach na patogenę DR pojawiły się nowe możliwości leczenia tego powikłania. Uzyskano obiecujące wyniki w badaniach nad somatostatynami i brymonidyną stosowanymi miejscowo, w których stwierdzono zwiększenie przeżywalności komórek fotoreceptorowych siatkówki

i ograniczenie ich apoptozy [96]. Antagoniści receptorów endoteliny zmniejszają apoptozę pericytów i hamują angiogenezę [97]. Potwierdzono, że agonista peptydu glukagonopodobnego typu 1 (GLP-1, *glucagon-like-peptide-1*), liksysenatyd, działa ochronnie na jednostki nerwowo-naczyniowe u chorych z DR [98]. Miejscowe podawanie inhibitora dipeptydylopeptydazy 4 (DPP-IV, dipeptidyl *peptidase IV*) zapobiegało neurodegeneracji w wywołanej doświadczalnie cukrzycy [99]. Działanie neuroprotektoryjne wykazano również w przypadku rozyglitazonu i fenofibratu [100, 101]. Należy mieć nadzieję, że badania nad innymi nowymi związkami również przyniosą dobre efekty.

Wnioski

W świetle przedstawionych powyżej faktów należy podkreślić ogromną wiedzę, pracę i odwagę badaczy zajmujących się diagnozowaniem i leczeniem cukrzycy i jej powikłań na przestrzeni dziejów. Lekarze są im winni szacunek i wdzięczność. Mamy nadzieję, że współcześni naukowcy sprostają wymaganiom i dostarczą diabetologom narzędzia pozwalające powstrzymać epidemię cukrzycy i jej powikłań.

PIŚMIENNICTWO

- Henschen F. On the term diabetes in the works of Aretaeus and Galen. *Med Hist.* 1969; 13(2): 190–192, doi: [10.1017/s0025727300014277](https://doi.org/10.1017/s0025727300014277), indexed in Pubmed: 4890048.
- Bąk M. Kamienie miłowe w historii cukrzycy. ITEM Publishing. Ed. I, Warszawa 2015–16.
- Rollo J, Ruickshank W. An account of two cases of the diabetes mellitus, with remarks as they arose during the progress of the cure. *Wyd C Dilly 1797: London.*
- Mering J, Minkowski O. Diabetes mellitus nach Pankreasextirpation. *Arch Exper Path Pharm.* 1890; 26(5–6): 371–387, doi: [10.1007/bf01831214](https://doi.org/10.1007/bf01831214).
- Bliss M. Chwały wystarczy dla wszystkich. Historia odkrycia insuliny. PTBPC, Łódź 2003.
- Banting FG, Best CH, Collip B, et al. Pancreatic extracts in the treatment of diabetes mellitus: preliminary report. *Can Med Assoc J.* 1922; 12: 141–146.
- Marble A. Insulin — clinical aspects: the first fifty years. *Diabetes.* 1972; 21(2 Suppl): 632–636, doi: [10.2337/diab.21.2.s632](https://doi.org/10.2337/diab.21.2.s632), indexed in Pubmed: 4626568.
- Grenfell A. History of diabetic complications. (In): Mogensen CE, Standl E (ed.) *Prevention and treatment of diabetic late complications. Volume 2.* de Gruyter W. Berlin, New York 1989: 1–4.
- Jaeger E. Retinitis diabetica. *Beitrage zur Pathologie des Auges.* Wien 1855: 33.
- Von Graefe A. Ueber die mit diabetes mellitus vorkommenden Sehstörungen. *Dies Arch.* 1858; IV: 230–234.
- Noyes HD. Retinitis in glycosuria. *Trans Am Ophthalmol Soc.* 1869; 4: 71–75.
- Nettleship E. On oedema or cystic disease of the retina. *Roy. Lond Hosp Rep.* 1872; VII: 343–351.
- Manz W. Retinitis proliferans. *Albrecht von Graefe's Archiv für Ophthalmologie.* 1876; 22(3): 229–275, doi: [10.1007/bf01948667](https://doi.org/10.1007/bf01948667).
- Poulsen JE. Features of the history of diabetology. *Munksgaard, Kopenhaga.* 1982: 119–124.
- Hirschberg J. über diabetische Netzhautentzündung. *Dtsch Med Wochenschr.* 1890; 13: 1181.

16. Ballantyne AJ, Lowenstein A. Pathology of diabetic retinopathy. *Trans Ophthalm Soc UK*. 1944; 63: 95.
17. Lundbeak K. Diabetic angiopathy. A specific vascular disease. *Lancet*. 1954; 1: 377.
18. The Royal College of Ophthalmologists. Diabetic retinopathy Guidelines December 2012.
19. American Academy of Ophthalmology. Preferred Practice Pattern. October 2012.
20. International Council of Ophthalmology. ICO Guidelines for Diabetic Eye Care February 2014.
21. American Academy of Ophthalmology. Podsumowanie założeń dla zalecanych algorytmów postępowania w praktyce klinicznej, tłum. Kudasiewicz-Kardaszewska A, Zagórski Z. October 2012.
22. Greenfield DS, Heggerick PA, Hedges TR. Color Doppler imaging of normal orbital vasculature. *Ophthalmology*. 1995; 120(11): 1598–1605, doi: [10.1016/s0161-6420\(95\)30822-6](https://doi.org/10.1016/s0161-6420(95)30822-6), indexed in Pubmed: [9098249](https://pubmed.ncbi.nlm.nih.gov/9098249/).
23. Cusumano A, Coleman DJ, Silverman RH, et al. Three-dimensional ultrasound imaging. Clinical applications. *Ophthalmology*. 1998; 105(2): 300–306, doi: [10.1016/s0161-6420\(98\)93211-0](https://doi.org/10.1016/s0161-6420(98)93211-0), indexed in Pubmed: [9479291](https://pubmed.ncbi.nlm.nih.gov/9479291/).
24. Downey DB, Nicolle DA, Levin MF, et al. 3-D Ultrasound Imaging of the Eye. *Eye*. 1996; 10: 75–81.
25. Kasprzak J, Kęcik D, Kęcik T, et al. Metody skaningu optycznego w badaniach dna oczu. *Nowa Okulistyka*. 1998; 1: 7–11.
26. Huang D, Swanson E, Lin C, et al. Optical coherence tomography. *Science*. 1991; 254(5035): 1178–1181, doi: [10.1126/science.1957169](https://doi.org/10.1126/science.1957169).
27. Kino GS. Intermediate optics in Nipkow disk microscopes. *Handbook of biological confocal microscopy*. Ed. Pawley J.B., Rev. ed. New York: Plenum Press 1990: 105–111.
28. Masters BR, Thaeer AA. In vivo human corneal confocal microscopy of identical fields of subepithelial nerve plexus, basal epithelial, and wing cells at different times. *Microsc Res Tech*. 1994; 29(5): 350–356, doi: [10.1002/jemt.1070290505](https://doi.org/10.1002/jemt.1070290505), indexed in Pubmed: [7858315](https://pubmed.ncbi.nlm.nih.gov/7858315/).
29. Maurice DM. A scanning slit optical microscope. *Invest Ophthalmol*. 1974; 13(12): 1033–1037, indexed in Pubmed: [4430572](https://pubmed.ncbi.nlm.nih.gov/4430572/).
30. Petroll WM, Cavanagh HD, Jester JV. Confocal microscopy. In: Krachmer JH, Mannis MJ, Holland EJ. ed. *Cornea*. Mosby Vol 1, St. Louis 1997: 335–350.
31. Kristinsson J, Stefánsson E, Jónasson F, et al. Screening for eye disease in type 2 diabetes mellitus. *Acta Ophthalmologica*. 2009; 72(3): 341–346, doi: [10.1111/j.1755-3768.1994.tb02770.x](https://doi.org/10.1111/j.1755-3768.1994.tb02770.x).
32. Stefánsson E, Bek T, Porta M, et al. Screening and prevention of diabetic blindness. *Acta Ophthalmol Scand*. 2000; 78(4): 374–385, doi: [10.1034/j.1600-0420.2000.078004374.x](https://doi.org/10.1034/j.1600-0420.2000.078004374.x), indexed in Pubmed: [10990036](https://pubmed.ncbi.nlm.nih.gov/10990036/).
33. Lau HC, Voo YO, Yeo KT, et al. Mass screening for diabetic retinopathy — a report on diabetic retinal screening in primary care clinics in Singapore. *Singapore Med J*. 1995; 36(5): 510–513, indexed in Pubmed: [8882536](https://pubmed.ncbi.nlm.nih.gov/8882536/).
34. Pieczynski J, Grzybowski A. Review of Diabetic Retinopathy Screening Methods and Programmes Adopted in Different Parts of the World. *European Ophthalmic Review*. 2015; 09(01): 49, doi: [10.17925/eor.2015.09.01.49](https://doi.org/10.17925/eor.2015.09.01.49).
35. POULSEN JE. Recovery from retinopathy in a case of diabetes with Simmonds' disease. *Diabetes*. 1953; 2(1): 7–12, indexed in Pubmed: [13020938](https://pubmed.ncbi.nlm.nih.gov/13020938/).
36. Leite EB, Mota MC, de Abreu JR, et al. Effect of calcium dobesilate on the blood-retinal barrier in early diabetic retinopathy. *Int Ophthalmol*. 1990; 14(2): 81–88, doi: [10.1007/bf00154206](https://doi.org/10.1007/bf00154206), indexed in Pubmed: [2187006](https://pubmed.ncbi.nlm.nih.gov/2187006/).
37. Renier G, Mamputu JC, Desfaits AC, et al. Monocyte adhesion in diabetic angiopathy: effects of free-radical scavenging. *J Diabetes Complications*. 2003; 17(2 Suppl): 20–29, doi: [10.1016/s1056-8727\(02\)00271-4](https://doi.org/10.1016/s1056-8727(02)00271-4), indexed in Pubmed: [12623165](https://pubmed.ncbi.nlm.nih.gov/12623165/).
38. Sun W, Gerhardinger C, Dagher Z, et al. Aspirin at low-intermediate concentrations protects retinal vessels in experimental diabetic retinopathy through non-platelet-mediated effects. *Diabetes*. 2005; 54(12): 3418–3426, doi: [10.2337/diabetes.54.12.3418](https://doi.org/10.2337/diabetes.54.12.3418), indexed in Pubmed: [16306357](https://pubmed.ncbi.nlm.nih.gov/16306357/).
39. Szafflik J, Kamińska A. Przydatność Vessel Due F (sulodeksydu) w leczeniu pacjentów z retinopatią cukrzycową, zwyrodnieniem plamki związanym z wiekiem oraz w zakrzepicy żył siatkówki. *Okulistyka*. 2000; 3: 49–51.
40. Otani A, Takagi H, Oh H, et al. Vascular endothelial growth factor family and receptor expression in human choroidal neovascular membranes. *Microvasc Res*. 2002; 64(1): 162–169, doi: [10.1006/mvre.2002.2407](https://doi.org/10.1006/mvre.2002.2407), indexed in Pubmed: [12074642](https://pubmed.ncbi.nlm.nih.gov/12074642/).
41. Polskie Towarzystwo Diabetologiczne. Zalecenia kliniczne dotyczące postępowania u chorych na cukrzycę 2016. Stanowisko Polskiego Towarzystwa Diabetologicznego. *Diabetologia Kliniczna*. 2016; 5(suppl. A).
42. Nathan DM, Genuth S, Lachin J, et al. Diabetes Control and Complications Trial Research Group. The effect of intensive treatment of diabetes on the development and progression of long-term complications in insulin-dependent diabetes mellitus. *N Engl J Med*. 1993; 329(14): 977–986, doi: [10.1056/NEJM199309303291401](https://doi.org/10.1056/NEJM199309303291401), indexed in Pubmed: [8366922](https://pubmed.ncbi.nlm.nih.gov/8366922/).
43. UKPDS Group. Intensive blood-glucose in patients with type 2 diabetes. *Lancet*. 1998; 352(9131): 837–853.
44. Klein R. The Wisconsin Epidemiologic Study of Diabetic Retinopathy. *Archives of Ophthalmology*. 1984; 102(4): 527, doi: [10.1001/archophth.1984.01040030405011](https://doi.org/10.1001/archophth.1984.01040030405011).
45. Ohkubo Y, Kishikawa H, Araki E, et al. Intensive insulin therapy prevents the progression of diabetic microvascular complications in Japanese patients with non-insulin-dependent diabetes mellitus: a randomized prospective 6-year study. *Diabetes Res Clin Pract*. 1995; 28(2): 103–117, doi: [10.1016/0168-8227\(95\)01064-k](https://doi.org/10.1016/0168-8227(95)01064-k), indexed in Pubmed: [7587918](https://pubmed.ncbi.nlm.nih.gov/7587918/).
46. Action to Control Cardiovascular Risk in Diabetes Follow-On (ACCORDION) Eye Study Group and the Action to Control Cardiovascular Risk in Diabetes Follow-On (ACCORDION) Study Group. Persistent Effects of Intensive Glycemic Control on Retinopathy in Type 2 Diabetes in the Action to Control Cardiovascular Risk in Diabetes (ACCORD) Follow-On Study. *Diabetes Care*. 2016 Jul; 39(7): 1089–1100.
47. Early Treatment Diabetic Retinopathy Study Report, Number 22: association of abstract serum lipid levels with retinal hard exudate in diabetic retinopathy. *Arch Ophthalmol*. 1987; 94: 1614–1620.
48. Klein B, Moss S, Klein R, et al. The Wisconsin Epidemiologic Study of Diabetic Retinopathy. *Ophthalmology*. 1991; 98(8): 1261–1265, doi: [10.1016/s0161-6420\(91\)32145-6](https://doi.org/10.1016/s0161-6420(91)32145-6).
49. Gordon B, Chang S, Kavanagh M, et al. The effects of lipid lowering on diabetic retinopathy. *Am J Ophthalmol*. 1991; 112(4): 385–391, doi: [10.1016/s0002-9394\(14\)76244-0](https://doi.org/10.1016/s0002-9394(14)76244-0), indexed in Pubmed: [1928239](https://pubmed.ncbi.nlm.nih.gov/1928239/).
50. Keech A, Simes RJ, Barter P, et al. FIELD study investigators. Effects of long-term fenofibrate therapy on cardiovascular events in 9795 people with type 2 diabetes mellitus (the FIELD study): randomised controlled trial. *Lancet*. 2005; 366(9500): 1849–1861, doi: [10.1016/S0140-6736\(05\)67667-2](https://doi.org/10.1016/S0140-6736(05)67667-2), indexed in Pubmed: [16310551](https://pubmed.ncbi.nlm.nih.gov/16310551/).
51. Endo A, Hasumi K, Negishi S. Monacolin J and L, new inhibitors of cholesterol biosynthesis produced by *Monascus ruber*. *J Antibiot (Tokyo)*. 1985; 38(3): 420–422, indexed in Pubmed: [3839227](https://pubmed.ncbi.nlm.nih.gov/3839227/).
52. Endo A, Kuroda M, Tsujita Y. ML-236A, ML-236B, and ML-236C, new inhibitors of cholesterologenesis produced by *Penicillium citrinium*. *J Antibiot (Tokyo)*. 1976; 29(12): 1346–1348, doi: [10.7164/antibiotics.29.1346](https://doi.org/10.7164/antibiotics.29.1346), indexed in Pubmed: [1010803](https://pubmed.ncbi.nlm.nih.gov/1010803/).
53. Graaf MR, Richel DJ, van Noorden CJF, et al. Effects of statins and farnesyltransferase inhibitors on the development and progression of cancer. *Cancer Treat Rev*. 2004; 30(7): 609–641, doi: [10.1016/j.ctrv.2004.06.010](https://doi.org/10.1016/j.ctrv.2004.06.010), indexed in Pubmed: [15531395](https://pubmed.ncbi.nlm.nih.gov/15531395/).
54. Moghadasian MH. Clinical pharmacology of 3-hydroxy-3-methylglutaryl coenzyme A reductase inhibitors. *Life Sci*. 1999; 65(13): 1329–1337, doi: [10.1016/s0024-3205\(99\)00199-x](https://doi.org/10.1016/s0024-3205(99)00199-x), indexed in Pubmed: [10503952](https://pubmed.ncbi.nlm.nih.gov/10503952/).

55. Cusick M, Chew EY, Chan CC, et al. Histopathology and regression of retinal hard exudates in diabetic retinopathy after reduction of elevated serum lipid levels. *Ophthalmology*. 2003; 110(11): 2126–2133, doi: [10.1016/j.ophtha.2003.01.001](https://doi.org/10.1016/j.ophtha.2003.01.001), indexed in Pubmed: [14597519](https://pubmed.ncbi.nlm.nih.gov/14597519/).
56. Tigerstedt R, Bergman PG. Niere und Kreislauf. *Skand. Arch. Physiol*. 1898; 8: 223–271.
57. Page IH, Helmer OM. A crystalline pressor substance (angiotonin) resulting from the reaction between renin and renin-activator. *J Exp Med*. 1940; 71(1): 29–42, doi: [10.1084/jem.71.1.29](https://doi.org/10.1084/jem.71.1.29), indexed in Pubmed: [19870942](https://pubmed.ncbi.nlm.nih.gov/19870942/).
58. Skeggs LT, Kahn JR, Shumway NP. The preparation and function of the hypertensin-converting enzyme. *J Exp Med*. 1956; 103(3): 295–299, doi: [10.1084/jem.103.3.295](https://doi.org/10.1084/jem.103.3.295), indexed in Pubmed: [13295487](https://pubmed.ncbi.nlm.nih.gov/13295487/).
59. Ondetti MA, Williams NJ, Sabo EF, et al. Angiotensin-converting enzyme inhibitors from the venom of *Bothrops jararaca*. Isolation, elucidation of structure, and synthesis. *Biochemistry*. 1971; 10(22): 4033–4039, indexed in Pubmed: [4334402](https://pubmed.ncbi.nlm.nih.gov/4334402/).
60. Ondetti MA, Rubin B, Cushman DW. Design of specific inhibitors of angiotensin-converting enzyme: new class of orally active antihypertensive agents. *Science*. 1977; 196(4288): 441–444, doi: [10.1126/science.191908](https://doi.org/10.1126/science.191908), indexed in Pubmed: [191908](https://pubmed.ncbi.nlm.nih.gov/191908/).
61. Chaturvedi N. Randomised placebo-controlled trial of lisinopril in normotensive patients with insulin-dependent diabetes and normoalbuminuria or microalbuminuria. *The Lancet*. 1997; 349(9068): 1787–1792, doi: [10.1016/s0140-6736\(96\)10244-0](https://doi.org/10.1016/s0140-6736(96)10244-0).
62. Harindhanavudhi T, Mauer M, Klein R, et al. Renin Angiotensin System Study (RASS) group. Renal and retinal effects of enalapril and losartan in type 1 diabetes. *N Engl J Med*. 2009; 361(1): 40–51, doi: [10.1056/NEJMoa0808400](https://doi.org/10.1056/NEJMoa0808400), indexed in Pubmed: [19571282](https://pubmed.ncbi.nlm.nih.gov/19571282/).
63. Martidis A, Duker J, Greenberg P, et al. Intravitreal triamcinolone for refractory diabetic macular edema. *Ophthalmology*. 2002; 109(5): 920–927, doi: [10.1016/s0161-6420\(02\)00975-2](https://doi.org/10.1016/s0161-6420(02)00975-2).
64. Dugel PU, Bandello F, Loewenstein A. Dexamethasone intravitreal implant in the treatment of diabetic macular edema. *Clin Ophthalmol*. 2015; 9: 1321–1335, doi: [10.2147/OPTH.S79948](https://doi.org/10.2147/OPTH.S79948), indexed in Pubmed: [26213460](https://pubmed.ncbi.nlm.nih.gov/26213460/).
65. Boyer DS, Faber D, Gupta S, et al. Ozurdex CHAMPLAIN Study Group. Dexamethasone intravitreal implant for treatment of diabetic macular edema in vitrectomized patients. *Retina*. 2011; 31(5): 915–923, doi: [10.1097/IAE.0b013e318206d18c](https://doi.org/10.1097/IAE.0b013e318206d18c), indexed in Pubmed: [21487341](https://pubmed.ncbi.nlm.nih.gov/21487341/).
66. Shweiki D, Itin A, Soffer D, et al. Vascular endothelial growth factor induced by hypoxia may mediate hypoxia-initiated angiogenesis. *Nature*. 1992; 359(6398): 843–845, doi: [10.1038/359843a0](https://doi.org/10.1038/359843a0), indexed in Pubmed: [1279431](https://pubmed.ncbi.nlm.nih.gov/1279431/).
67. Itakura H, Kishi S, Kotajima N, et al. Persistent secretion of vascular endothelial growth factor into the vitreous cavity in proliferative diabetic retinopathy after vitrectomy. *Ophthalmology*. 2004; 111(10): 1880–1884, doi: [10.1016/j.ophtha.2004.03.035](https://doi.org/10.1016/j.ophtha.2004.03.035), indexed in Pubmed: [15465550](https://pubmed.ncbi.nlm.nih.gov/15465550/).
68. Massin P, Bandello F, Garweg JG. Safety and Efficacy of Ranibizumab in Diabetic Macular Edema (RESOLVE Study). *Diabetes Care*. 2010; 33: 2399–2405.
69. Kubicka-Trzaska A. Skuteczna terapia nadal poszukiwana. Nowe perspektywy leczenia wysiękowej postaci zwyrodnienia plamki związanego z wiekiem. *Przegląd Okulistyczny*. 2005; 1: 10.
70. Sfikakis PP, Grigoropoulos V, Emfietzoglou I, et al. Infliximab for diabetic macular edema refractory to laser photocoagulation: a randomized, double-blind, placebo-controlled, crossover, 32-week study. *Diabetes Care*. 2010; 33(7): 1523–1528, doi: [10.2337/dc09-2372](https://doi.org/10.2337/dc09-2372), indexed in Pubmed: [20413522](https://pubmed.ncbi.nlm.nih.gov/20413522/).
71. Kuppermann BD, Thomas EL, de Smet MD, et al. Vitrase for Vitreous Hemorrhage Study Groups. Pooled efficacy results from two multinational randomized controlled clinical trials of a single intravitreal injection of highly purified ovine hyaluronidase (Vitrase) for the management of vitreous hemorrhage. *Am J Ophthalmol*. 2005; 140(4): 573–584, doi: [10.1016/j.ajo.2005.04.018](https://doi.org/10.1016/j.ajo.2005.04.018), indexed in Pubmed: [16125661](https://pubmed.ncbi.nlm.nih.gov/16125661/).
72. Frank RN. Potential new medical therapies for diabetic retinopathy: protein kinase C inhibitors. *Am J Ophthalmol*. 2002; 133(5): 693–698, doi: [10.1016/s0002-9394\(02\)01321-1](https://doi.org/10.1016/s0002-9394(02)01321-1), indexed in Pubmed: [11992868](https://pubmed.ncbi.nlm.nih.gov/11992868/).
73. Lang GE. Treatment of diabetic retinopathy with protein kinase C subtype Beta inhibitor. *Dev Ophthalmol*. 2007; 39: 157–165, doi: [10.1159/000098506](https://doi.org/10.1159/000098506), indexed in Pubmed: [17245085](https://pubmed.ncbi.nlm.nih.gov/17245085/).
74. Pesch KJ, Meyer-Schwickerath G, Meyer-Schwickerath G. Treatment of vascular disease of the retina with light coagulation. *Trans Can Ophthalmol Soc*. 1963; 26(6): 137–147, indexed in Pubmed: [14270901](https://pubmed.ncbi.nlm.nih.gov/14270901/).
75. Wetzig PC, Worlton JT, Wetzig P, et al. Treatment of diabetic retinopathy by light-coagulation: a preliminary study. *Br J Ophthalmol*. 1963; 47: 539–541, doi: [10.1136/bjo.47.9.539](https://doi.org/10.1136/bjo.47.9.539), indexed in Pubmed: [14193661](https://pubmed.ncbi.nlm.nih.gov/14193661/).
76. Wolfensberger TJ, Hamilton AM. Diabetic retinopathy — an historical review. *Semin Ophthalmol*. 2001; 16(1): 2–7, indexed in Pubmed: [15487691](https://pubmed.ncbi.nlm.nih.gov/15487691/).
77. Patz A, Schatz H, Berkow JW, et al. Macular edema — an overlooked complication of diabetic retinopathy. *Trans Am Acad Ophthalmol Otolaryngol*. 1973; 77(1): OP34–OP42, indexed in Pubmed: [4738180](https://pubmed.ncbi.nlm.nih.gov/4738180/).
78. Four risk factors for severe visual loss in diabetic retinopathy. The third report from the Diabetic Retinopathy Study. The Diabetic Retinopathy Study Research Group. *Arch Ophthalmol*. 1979; 97(4): 654–655, doi: [10.1001/archophth.1979.01020010310003](https://doi.org/10.1001/archophth.1979.01020010310003), indexed in Pubmed: [426679](https://pubmed.ncbi.nlm.nih.gov/426679/).
79. Focal photocoagulation treatment of diabetic macular edema. Relationship of treatment effect to fluorescein angiographic and other retinal characteristics at baseline: ETDRS report no. 19. Early Treatment Diabetic Retinopathy Study Research Group. *Arch Ophthalmol*. 1995; 113(9): 1144–1155, doi: [10.1001/archophth.1995.01100090070025](https://doi.org/10.1001/archophth.1995.01100090070025), indexed in Pubmed: [7661748](https://pubmed.ncbi.nlm.nih.gov/7661748/).
80. Macherer R, Buettner H, Norton WE, et al. Vitrectomy: a pars plana approach. *Trans Am Acad Ophthalmol Otolaryngol*. 1971; 75: 813–820.
81. Kański J. Okulistyka kliniczna. Elsevier Urban&Partner, Wrocław 2009: 359–393.
82. Gelvin JB, Thonn VA. The formation and reversal of acute cataracts in diabetes mellitus. *J Am Optom Assoc*. 1993; 64(7): 471–474, indexed in Pubmed: [8376715](https://pubmed.ncbi.nlm.nih.gov/8376715/).
83. Datlies MB, Kinoshita IM. Pathogenesis of cataracts. *Clinical ophthalmology*. (In:) Duane's clinical ophthalmology. Tasman W, Jaeger EA (ed) Lippincott Philadelphia 1992: 1–14.
84. Melanowski WH. Dzieje Okulistyki. Państwowy Zakład Wydawnictw Lekarskich, Warszawa 1972; 1–24, 134–142.
85. Musiał G. Historia operacji zaćmy. *Klin Oczna*. 1983; 85: 325–327, 371–373, 439–441.
86. Kałużny J. Soczewka i zaćma. (Seria: Basic and Clinical Science Course, część 11). Elsevier Urban & Partner, Wrocław 2007: 21–76, 93–120.
87. Musiał G. Historia operacji zaćmy. *Klin Oczna*. 1983; 85: 325–327, 371–373, 439–441.
88. Apple DJ. Sir Harold Ridley and his fight for sight. *Slack, Thorofare* 2006: 128–148.
89. Alió J, Rodriguez-Prats JL, Galal A. Advances in microincision cataract surgery intraocular lenses. *Curr Opin Ophthalmol*. 2006; 17(1): 80–93, doi: [10.1097/01.icu.0000192520.48411.fa](https://doi.org/10.1097/01.icu.0000192520.48411.fa), indexed in Pubmed: [16436929](https://pubmed.ncbi.nlm.nih.gov/16436929/).
90. Bellucci R. Multifocal intraocular lenses. *Curr Opin Ophthalmol*. 2005; 16(1): 33–37, doi: [10.1097/00055735-200502000-00006](https://doi.org/10.1097/00055735-200502000-00006), indexed in Pubmed: [15650577](https://pubmed.ncbi.nlm.nih.gov/15650577/).
91. Yang J, Wang X, Zhang H, et al. Clinical evaluation of surgery-induced astigmatism in cataract surgery using 2.2 mm or 1.8 mm clear corneal micro-incisions. *Int J Ophthalmol*. 2017; 10(1): 68–71, doi: [10.18240/ijo.2017.01.11](https://doi.org/10.18240/ijo.2017.01.11), indexed in Pubmed: [28149779](https://pubmed.ncbi.nlm.nih.gov/28149779/).
92. Barber AJ. A new view of diabetic retinopathy: a neurodegenerative disease of the eye. *Prog Neuropsychopharmacol Biol Psychiatry*. 2003; 27(2): 283–290, doi: [10.1016/S0278-5846\(03\)00023-X](https://doi.org/10.1016/S0278-5846(03)00023-X), indexed in Pubmed: [12657367](https://pubmed.ncbi.nlm.nih.gov/12657367/).

93. CUNHA-VAZ J. Neurodegeneration as an early event in the pathogenesis of Diabetic Retinopathy: A multicentric, prospective, phase II–III, randomised controlled trial to assess the efficacy of neuroprotective drugs administered topically to prevent or arrest Diabetic Re. *Acta Ophthalmologica*. 2012; 90: 0–0, doi: [10.1111/j.1755-3768.2012.2825.x](https://doi.org/10.1111/j.1755-3768.2012.2825.x).
94. Santos AR, Ribeiro L, Bandello F, et al. European Consortium for the Early Treatment of Diabetic Retinopathy (EUROCONDOR). Functional and Structural Findings of Neurodegeneration in Early Stages of Diabetic Retinopathy: Cross-sectional Analyses of Baseline Data of the EUROCONDOR Project. *Diabetes*. 2017; 66(9): 2503–2510, doi: [10.2337/db16-1453](https://doi.org/10.2337/db16-1453), indexed in Pubmed: 28663190.
95. Cunha-Vaz J, Ribeiro L, Lobo C. Phenotypes and biomarkers of diabetic retinopathy. *Prog Retin Eye Res*. 2014; 41: 90–111, doi: [10.1016/j.preteyeres.2014.03.003](https://doi.org/10.1016/j.preteyeres.2014.03.003), indexed in Pubmed: 24680929.
96. Arroba AI, Mazzeo A, Cazzoni D, et al. Somatostatin protects photoreceptor cells against high glucose-induced apoptosis. *Mol Vis*. 2016; 22: 1522–1531, indexed in Pubmed: 28050125.
97. Chou JC, Rollins SD, Ye M, et al. Endothelin receptor-A antagonist attenuates retinal vascular and neuroretinal pathology in diabetic mice. *Invest Ophthalmol Vis Sci*. 2014; 55(4): 2516–2525, doi: [10.1167/iovs.13-13676](https://doi.org/10.1167/iovs.13-13676), indexed in Pubmed: 24644048.
98. Acunman K, Kolibabka M, Dietrich N, et al. Lixisenatide protects the neurovascular unit in diabetic retinopathy. Lisbon EASD 2017. Session: Novel treatments of retinopathy; Poster. 1045.
99. Hernández C, Bogdanov P, Solà-Adell C, et al. Topical administration of DPP-IV inhibitors prevents retinal neurodegeneration in experimental diabetes. *Diabetologia*. 2017; 60(11): 2285–2298, doi: [10.1007/s00125-017-4388-y](https://doi.org/10.1007/s00125-017-4388-y), indexed in Pubmed: 28779212.
100. Li P, Xu X, Zheng Z, et al. Protective effects of rosiglitazone on retinal neuronal damage in diabetic rats. *Curr Eye Res*. 2011; 36(7): 673–679, doi: [10.3109/02713683.2011.572220](https://doi.org/10.3109/02713683.2011.572220), indexed in Pubmed: 21599458.
101. Bogdanov P, Hernández C, Corraliza L, et al. Effect of fenofibrate on retinal neurodegeneration in an experimental model of type 2 diabetes. *Acta Diabetol*. 2015; 52(1): 113–122, doi: [10.1007/s00592-014-0610-2](https://doi.org/10.1007/s00592-014-0610-2), indexed in Pubmed: 25029994.

