

Artefakty EKG, czyli jak nie podejmować zbyt pochopnych decyzji po błędnej interpretacji zapisu

Artifacts of ECG, or how not to make too hasty a decision after recording misinterpretation

Bartosz Szafran¹, Rafał Baranowski²

¹Centrum Kardiologiczne „Pro Corde” we Wrocławiu

²Klinika i Zakład Rehabilitacji Kardiologicznej i Elektrokardiologii Nieinwazyjnej Instytutu Kardiologii w Warszawie

lek. Bartosz Szafran

Artefakty zapisu EKG to nieodłączny element w pracy każdej osoby, która zajmuje się szeroko rozumianą elektrokardiografią. W przypadku spoczynkowego zapisu elektrokardiograficznego (EKG) artefakty zapisu łatwo jest wychwycić i wyeliminować. Przy wykonywaniu testu wysiłkowego pojawiają się one bardzo często, ale również można im przeciwdziałać — poprawić umocowanie elektrod, przeczyszczyć skórę itp. W najgorszym razie, gdy artefakty uniemożliwiają jednoznaczną ocenę zapisu EKG, próbę wysiłkową należy przerwać i powtórzyć. Najczęstsze i najtrudniejsze do wyeliminowania są artefakty długotrwałych zapisów EKG metodą Holtera. Z definicji badanie holterowskie trwa najdłużej i jego jakość z upływem czasu może się pogarszać. Poza tym możliwość „podglądnięcia” zapisu istnieje tylko na samym początku, potem pacjent zostaje z rejestratorem sam i bardzo często nie najlepiej przestrzega zaleceń mających na celu zoptymalizowanie jakości zapisu. Oczywiście, już na etapie montowania rejestratora pacjentowi można wyeliminować wiele potencjalnych trudności w analizie — choćby poprzez takie ułożenie elektrod, by woltaż zespołów QRS różnił się istotnie od woltażu załamek P i T. Niekiedy jednak wszystkie działania lekarza i dobra wola pacjenta nie prowadzą do uzy-

skania dobrego jakościowo zapisu. Tak było w przypadku rejestracji, której fragment uwidocznił na rycinie 1.

Jeżeli zapis jest tak złej jakości, jak w tym przypadku, to jednoznaczna ocena fragmentu z ryciny 2 jest po prostu niemożliwa. Które z pobudzeń to pobudzenia rytmu własnego, które są arytmiami, a które artefaktami? System zinterpretował ten fragment jako częstoskurcz komorowy. Jednak nie jest to rozpoznanie prawidłowe. Pierwsza ewolucja, opisana jako „V” (komorowa), to artefakt. Ewolucja opisana jako „D” to ewolucja rytmu własnego, po niej „V” to najprawdopodobniej pobudzenie komorowe, kolejna „V” to artefakt, następna „V” — pobudzenie własne. Ostatnia ewolucja, opisana jako „V”, jest trudna do jednoznacznej interpretacji — komorowa? Artefakt? Analiza badania nie może być jednak zgadywanką w wyniku zapisu o złej jakości.

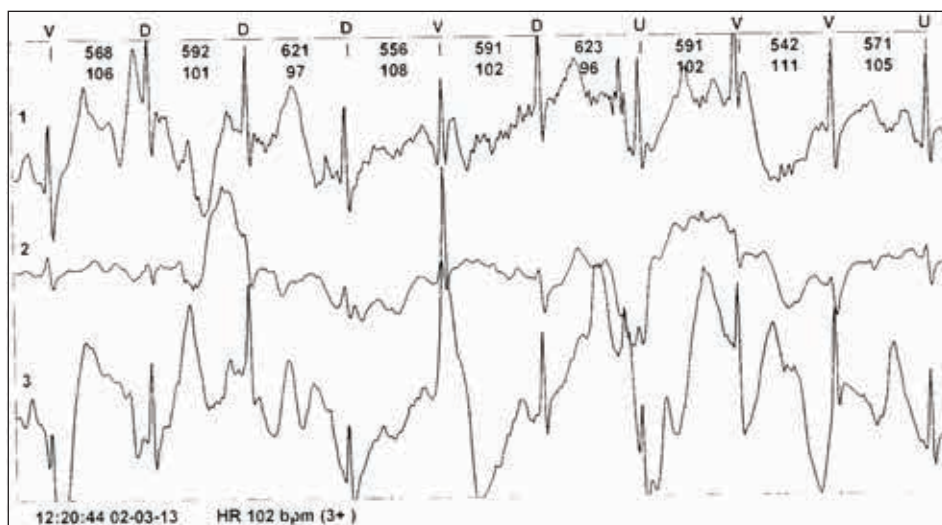
Badanie należy po prostu powtórzyć, szczególnie jeśli — jak było to w tym przypadku — wykonano je u 32-letniej kobiety z liczną, złożoną, wielokształtną arytmia komorową, po dwóch nieskutecznych ablacjach, u której w związku z wywiadem krótkotrwałych omdleń rozważa się wskazania do implantacji kardiowertera-defibrylatora (ICD, *implantable cardioverter-defibrillator*). Powtórne badanie pozwoliło rozpoznać nieutralone częstoskurcze komorowe i podjąć właściwą decyzję terapeutyczną.

Zdecydowanie trudniej o decyzje, gdy w ogólnie dobrym technicznie badaniu (jak na ryc. 3) pojawia się „coś” takiego, jak na rycinie 4.

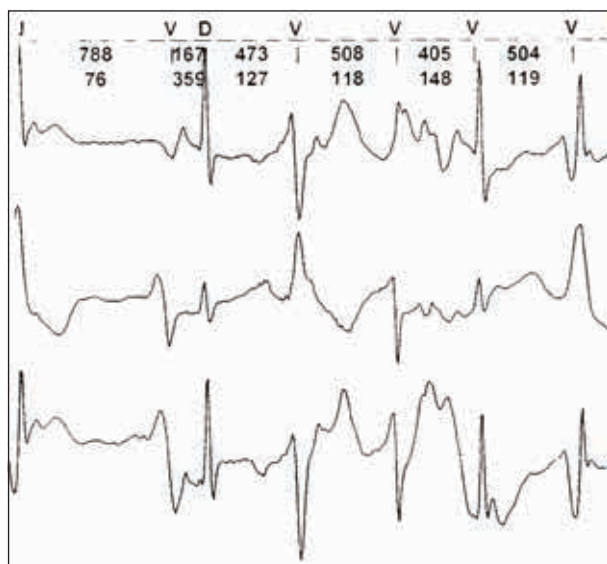
Badanie wykonano u 60-letniej kobiety, z prawidłowym morfologicznie i czynnościowo obrazem serca w badaniu echokardiograficznym, nieobciążonej istotnymi

Adres do korespondencji:

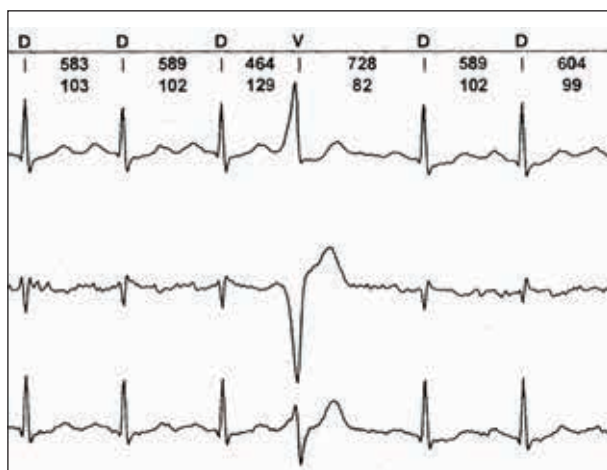
dr hab. n. med. Rafał Baranowski
Klinika i Zakład Rehabilitacji Kardiologicznej
i Elektrokardiologii Nieinwazyjnej
Instytut Kardiologii
ul. Alpejska 42, 04-628 Warszawa
tel.: 22 815 40 14, faks: 22 343 45 02
e-mail: rbaranowski@ikard.pl



Rycina 1.



Rycina 2.

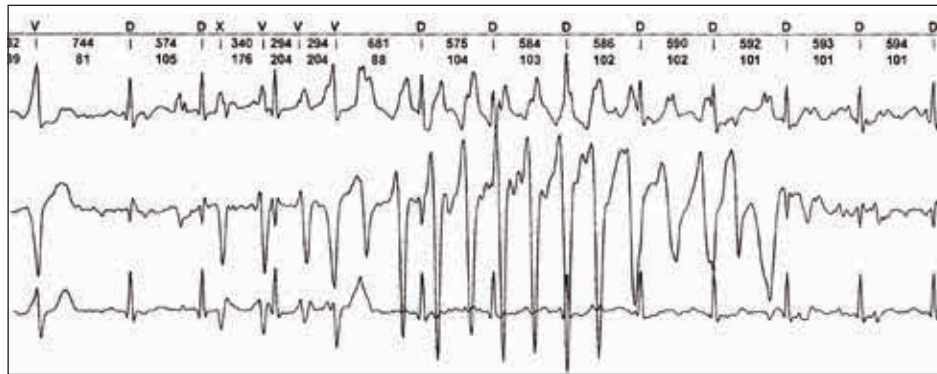

Rycina 3.

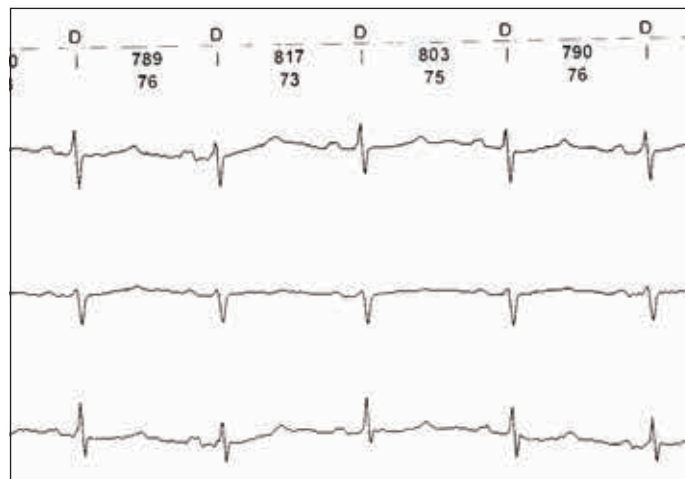
czynnikami ryzyka (poza nadciśnieniem tętniczym), przeczącej w wywiadzie istotnym zdarzeniom sercowo-naczyniowym. Rejestrację holterowską zlecono z powodu podawanych przez pacjentkę okresowych kołatań serca i przyspieszonej akcji serca w codziennych pomiarach. W całym badaniu stwierdzono nieliczną arytmie nadkomorową i komorową, i właśnie to „coś”, co widać na rycinie 4. Dla w miarę wprawnego oka sprawa jest oczywista nawet po pobieżnej analizie. Kanał III, w którym wyraźnie widać kolejne ewolucje rytmu (prawdopodobnie) zatokowego, jest tu najbardziej pomocny. Widoczny w kanałach I i II „częstoskurcz” jest zwykłym artefaktem — przecież to niemożliwe, by w części odprowadzeń równoczesnego zapisu był jeden rytm, a w innej drugi. Gdyby jednak nie było kanału III, sprawa nie byłaby taka prosta. W wykluczeniu istotnej arytmii komorowej przydatne okazałoby się wykorzystanie cyrkla i odłożenie na „arytmii” kroku rytmu zatokowego. Zespoły QRS „o czasie” są bardzo dobrze widoczne w kanale I, nieco gorzej w II, ale bez wątplenia widać, że rytm wiodący pozostaje niezakłócony, a oscylacje linii izoelektrycznej są po prostu artefaktem.

Przed lekturą dalszej części tekstu proponuję przeanalizować ryciny 5. oraz 6. i podjąć próbę identyfikacji arytmii widocznej na rycinie 6.

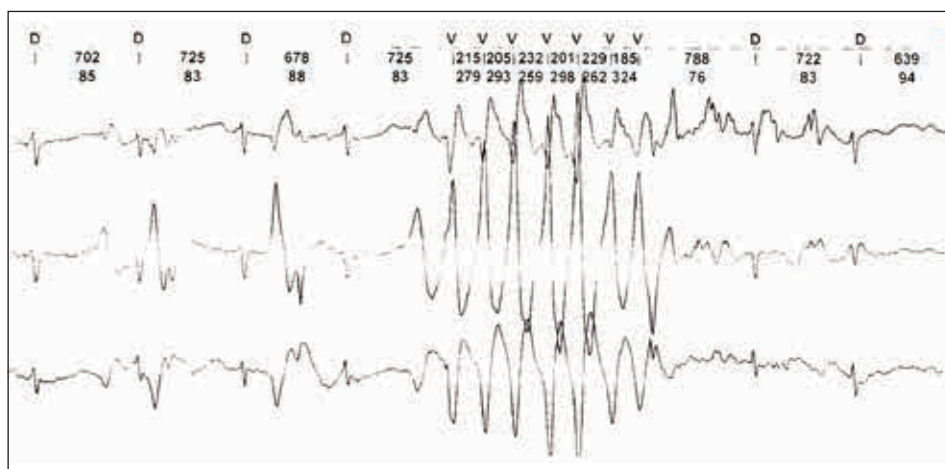
Rejestrację, której fragmenty widzimy, wykonano u 67-letniej kobiety diagnozowanej z powodu okresowego odczuwania kołatań i nierównej pracy serca. Pacjentka nie miała istotnej przeszłości kardiologicznej, nie miała obciążeń, leczyla się z powodu nadciśnienia tętniczego 2. stopnia (w tym beta-adrenolitykiem). Rejestracja holterowska była pierwszym wykonanym u niej badaniem



Rycina 4.



Rycina 5.



Rycina 6.

diagnostycznym. We fragmencie zapisu, przedstawionym na rycinie 5, widać rytm prawdopodobnie zatokowy o częstości około 70/min; zapis jest technicznie dobry. W całości zapisu holterowskiego stwierdzono fizjologiczną arytmie nadkomorową i komorową; zaburzenia prze-

wodnictwa nie występowały, poza nieco wydłużonym czasem PQ (200–220 ms). Wystąpiło też jedno zdarzenie, które zobrazowano na rycinie 6. Fragment ten pokaza- no 15 lekarzom pracującym na jednym z wrocławskich oddziałów kardiologicznych (wśród nich było 5 osób ze

specjalizacją z kardiologii). Trzynastu spośród tych lekarzy rozpoznało częstoskurcz komorowy, natomiast dwóch (jeden specjalizuje się w elektrokardiografii nieinwazyjnej, a drugi w inwazyjnej) orzekło, że jest to artefakt. A jakie jest Wasze zdanie? Spróbujmy przeanalizować zapis pobudzenie po pobudzeniu. Możemy odczytać, że zapis rozpoczyna się od czterech ewolucji opisanych jako „D” — od dominant. Te ewolucje zostały uznane za ewolucje rytmu własnego, podobnie dwie końcowe. Pierwsze dwie ewolucje są prawdopodobnie zatokowe, podobnie czwarta, szósta i dwie ostatnie. W centralnej części zapisu jest siedem ewolucji oznaczonych jako „V”. Czy to wstawka nieutralonego częstoskurczu komorowego o częstości około 200/min? Dlaczego trzeba to rozpoznanie uznać za co najmniej wątpliwe? Popatrzmy na początek zapisu — po drugiej i trzeciej ewolucji własnej widoczne są zmiany zapisu (o amplitudzie wyższej niż własne QRS) i morfologii dość podobnej do „częstoskurczu”. Czy mogą to być pojedyncze pobudzenia komorowe niezidentyfikowane przez system? Byłyby to wówczas pobudzenia wtrącone. Niby możliwe, ale popatrzmy, jak wcześniej po drugim pobudzeniu własnym pojawia się ta pierwsza ekstrakomorowa. Zbyt wcześnie, by było to możliwe. To dowód, że w tym zapisie są artefakty o takiej morfologii, jak w późniejszym epizodzie „arytmii”. Dodatkowo, odpowiedź na pytanie, czy jest to częstoskurcz komorowy, odnajdziemy w kanale I w ewolucji czwartej i ostatniej „arytmii” oraz w kanale III w ewolucji ostatniej. Widoczne są tam „piki”, które po odliczeniu kroku rytmu wiodącego okazują się zespołami QRS rytmu zatokowego. Jest to zatem kolejny „złośliwy” artefakt. W tym momencie nasuwa

się pytanie, ile z osób, które „dały się nabrać” i rozpoznały częstoskurcz komorowy, rozważałoby u pacjentki implantację kardiowertera-defibrylatora...

dr hab. n. med. Rafał Baranowski

Problem artefaktów w zapisach EKG jest bardzo ważną kwestią, ponieważ — jak widać na załączonych przykładach — może prowadzić do błędnych decyzji. Nieprawidłowa interpretacja artefaktów była wielokrotnie omawiana i przedstawiana w piśmiennictwie światowym. Jest to problem poważny, prowadzący do podejmowania niewłaściwych decyzji klinicznych, takich jak podawanie leków przeciwaritmicznych, wszczepianie kardiowerterów, wykonywanie badań elektrofizjologicznych czy zwyczajne niepotrzebne hospitalizacje. Amerykanie, którzy mają znacznie bardziej otwarte spojrzenie na problemy związane z jakością wykonania procedur medycznych, udowadniali to w swoich publikacjach, w których odsetek mylnych interpretacji artefaktów był podobny, jak w „eksperymentach” doktora Szafrana. Amerykańscy kardiolodzy i elektrofizjolodzy również chcieli wszczepić defibrylator z powodu artefaktów technicznych. Z artefaktami jest wiele problemów. Pojawiają się zwykle w okresach zwiększonej aktywności. Trzeba też pamiętać, że zwiększona aktywność może generować istotne arytmie. Z tego powodu diagnostyka bywa trudna. Zapisy przedstawione przez dr. Bartosza Szafrana i dylematy „z życia wzięte” są tego kolejnym dowodem.

Wątek artefaktów będzie kontynuowany w następnym numerze „Chorób Serca i Naczyń”, tym razem na przykładzie spoczynkowych zapisów EKG.