

Blok przedsionkowo-komorowy

Dominika Pyszno-Prokopowicz, Rafał Baranowski

Klinika i Zakład Rehabilitacji Kardiologicznej i Elektrokardiologii Nieinwazyjnej Instytutu Kardiologii w Warszawie

PRZYPADK 1.

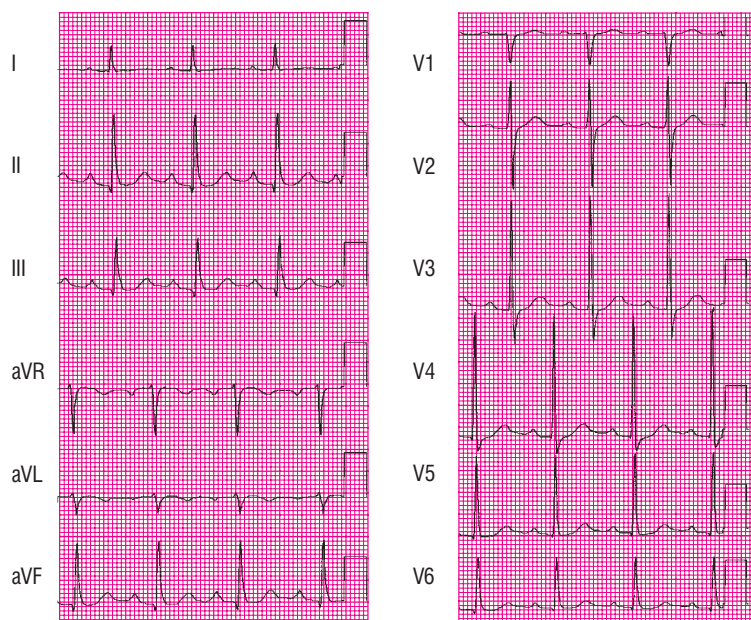
Na badania kontrolne zgłosił się 66-letni pacjent, leczony z powodu nadciśnienia tętniczego i choroby wieńcowej. Chory przyjmował amlodipinę, diuretyk i nitraty. W badaniu przedmiotowym nie stwierdzono istotnych odchyłeń od stanu prawidłowego, wartość RR wynosiła 130/80 mm Hg. Wykonano badanie EKG (ryc. 1).

Opis EKG był następujący: rytm zatokowy równy 88/min, oś pośrednia serca, PQ równe 0,21 s, blok przedsionkowo-komorowy I^o, sinistroygia, zespoły QRS wynoszące 0,1 s, załamki Q (niepatologiczne) w odprowadzeniach II, III, aVF, odstęp QT równy 0,4 s, QTc—0,48 s, wydłużenie QTc.

Omówienie

Nie wiadomo, jak długi jest wywiad nadciśnienia tętniczego u tego pacjenta, brakuje także informacji o skuteczności leczenia. W badaniu EKG nie stwierdzono cech przerostu lewej komory serca, co

może dziwić, ale trzeba pamiętać, że nie u każdego chorego z nadciśnieniem obserwuje się takie zmiany. Badanie EKG jest mało użyteczną metodą rozpoznawania przerostu lewej komory, szczególnie jego wczesnej fazy. Natomiast w przypadku obecności złożonych kryteriów prze-



Rycina 1.

rostu lewej komory występuje zwiększone ryzyko rozwoju choroby wieńcowej i zgonu sercowego. Mała swoistość badania sprawia, że nieprawidłowa amplituda zespołów QRS jest podstawowym, ale niewystarczającym warunkiem do rozpoznania przerostu lewej komory serca. W przypadku braku zmian odcinka ST-T można tylko

Adres do korespondencji:
dr hab. med. Rafał Baranowski
Klinika i Zakład Rehabilitacji Kardiologicznej
i Elektrokardiologii Nieinwazyjnej
Instytut Kardiologii
ul. Alpejska 42, 04-628 Warszawa
tel.: 0 22 815 40 14, faks: 0 22 343 45 02
e-mail: rbaranowski@ikard.pl

podejrzewać przerost lewej komory. Dopiero współlistnienie nieprawidłowej amplitudy załamków R i S ze zmianami odcinka ST-T pozwalają rozpoznać charakterystyczne dla zaawansowanego przerostu przeciążenie lewej komory.

Jakie badanie można zaproponować pacjentowi? Echo-kardiografia na pewno pozwoli ocenić stopień przerostu mięśnia lewej komory oraz, dodatkowo, ocenić funkcję skurczową i rozkurczową lewej komory, a przecież tę ostatnią często obserwuje się u chorych z nadciśnieniem tętniczym.

Wróćmy do zapisu EKG. Czy jest prawidłowy? Jak można zauważyć, w opisie nie ma takiego stwierdzenia. Co powinno zwrócić uwagę? Przede wszystkim częstość rytmu 88/min w spoczynkowym zapisie EKG to nieco za dużo. Nie jest to tachykardia, ale z badań epidemiologicznych wiadomo, że taka częstość rytmu zwiększa ryzyko wystąpienia zdarzeń sercowo-naczyniowych w populacji ogólnej. Takich pacjentów, poza poddaniem diagnostyce przyczyn przyspieszenia rytmu, należy próbować leczyć β -adrenolitykami — zwłaszcza osoby z rozpoznaną chorobą wieńcową. Pacjent nie jest „idealnym” kandydatem do terapii lekami z tej grupy z powodu innej zmiany w EKG, jaką jest blok przedsionkowo-komorowy I°. Zresztą, wśród przyjmowanych przez niego leków nie ma ani β -adrenolityka, ani innych leków wpływających na przewodnictwo przedsionkowo-komorowe. Wiadomo zatem, że blok przedsionkowo-komorowy nie jest jatrogenny i można podejrzewać wcześniejsze już występowanie u chorego zaburzeń przewodnictwa przedsionkowo-komorowego ze względu na brak w zestawie przepisanych leków β -adrenolityku (to pacjent z przyspieszonym rytmem zatokowym). Należy również się zastanowić nad zaleconymi nitratami. W jakim celu są podawane? U pacjenta rozpoznano chorobę wieńcową, obecnie stabilną; nie zgłasza objawów. Nitraty, nawet u osób z rozpoznaną stabilną chorobą wieńcową, stosuje się obecnie głównie doraźnie. Wobec braku wskazań w opisywanym przypadku należy taki lek po prostu odstawić. Chory nie przyjmuje również kwasu acetylosalicylowego — trzeba wyjaśnić dlaczego. Korzystnym rozwiązaniem terapeutycznym byłoby włączenie inhibitora konwertazy angiotensyny. Zastanawia również brak statyny, co także wymaga weryfikacji.

O zależności między blokiem przedsionkowo-komorowym a wskazaniami do wszczęcia rozrusznika będzie mowa w dalszej części artykułu. Należy tylko zwrócić uwagę na fakt, że u pacjenta nie występują objawy związane z obecnym upośledzonym przewodnictwem przedsionkowo-komorowym.

Trzecia nieprawidłowość elektrokardiogramu to wydłużenie QTc wynoszące 480 ms. Przekracza normę

zarówno w odniesieniu do mężczyzn (450 ms), jak i kobiet (460 ms). Zastanawiając się nad przyczynami wydłużenia QTc w omawianym przypadku, przede wszystkim należy wziąć pod uwagę przyczyny wtórne. Powróćmy do zestawu leków — nie ma w nim leków wydłużających QT, ale jest diuretyk. Bardzo często wtórną przyczyną wydłużenia QT jest hipokaliemia. Nie wiadomo, jaki diuretyk włączono pacjentowi i czy przyjmuje on dodatkowo suplementację potasu. Niezbędna jest zatem kontrola stężenia elektrolitów. Należy pamiętać, by u osób z wydłużeniem QT nie stosować innych leków (niekardiologicznych), które mogą spowodować wydłużenie okresu repolaryzacji.

Podsumowanie

U tego pacjenta należy z pewnością wykonać kontrolne badania biochemiczne (pomiar stężeń elektrolitów i kreatyniny, pomiar glikemii, lipidogram). Trzeba także, o czym wcześniej wspomniano, zmodyfikować leczenie.

Blok przedsionkowo-komorowy I° wymaga systematycznej kontroli elektrokardiograficznej. Pacjent musi zwrócić baczniejszą uwagę na możliwość pojawienia się takich objawów, jak zawroty głowy, osłabienie oraz omdlenia, które będą wymagały pilnej weryfikacji, czy nie są spowodowane nasileniem bloku.

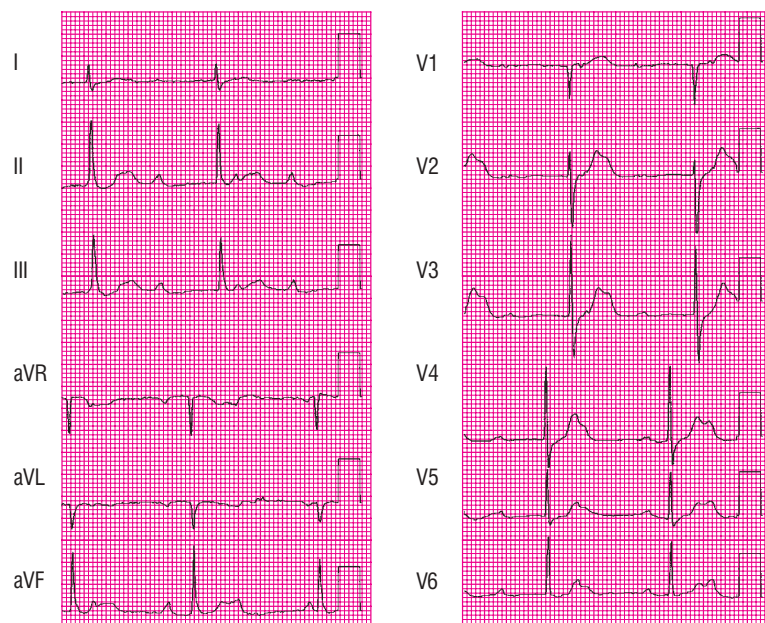
PRZYPADK 2.

Pacjent (66 lat, płeć męska) zgłosił się do lekarza nie w celu wykonania badań kontrolnych, ale z powodu osłabienia i bólu w klatce piersiowej. W badaniu przedmiotowym stwierdzono z utrudniony kontakt z chorym; częstość rytmu wynosiła 50/min, a RR — 105/55 mm Hg (ryc. 2). Stwierdzono ponadto pojedyncze trzeszczenia u podstawy płuc.

Opis EKG był następujący: niemierny rytm zatokowy, (bardzo krótki zapis) wynoszący około 80/min, pośrednia oś serca, rytm komór niezależny od rytmu przedsionków (brak zależności czasowej między załawkami P a zespołami QRS), rytm komór równy 44/min, szerokość zespołów QRS — 0,1 s.

Omówienie

Odnotowano całkowity blok przedsionkowo-komorowy, z zastępczym rytmem komór wynoszącym 44/min oraz obecnością rozrusznika zastępczego węzłowego lub z okolic węzła przedsionkowo-komorowego. Wskazują na to wąskie zespoły QRS. W zapisie nie zaobserwowano ewidentnych cech ostrego zespołu wieńcowego lub prze-



Rycina 2.

bytej martwicy. Zespoły QRS są wąskie, więc można poszukiwać patologicznych załamek Q. Widać załamek Q w odprowadzeniu aVL, ale nie ma takich załamek Q w odprowadzeniu I, zatem należy poczekać z wnioskami na wyniki pomiaru stężenia troponin.

Postępowanie będzie zależało od tego, czy oznaczenie troponin potwierdzi ostry zespół wieńcowy. Niezależnie od wyniku pacjent wymaga hospitalizacji na oddziale intensywnej terapii, ze względu na blok III° z objawami klinicznymi. Niezależnie od przyczyny bloku chory wymaga czasowej stymulacji. Nawet jeżeli badania biochemiczne nie potwierdzą ostrej martwicy, należy je po kilku godzinach powtórzyć, podobnie jak badanie EKG.

Jeżeli badanie wykaże podwyższone markery martwicy mięśnia sercowego, pacjenta trzeba potraktować jak osobę z rozpoznaniem ostrego zespołu wieńcowego, włączyć standardowe leczenie (uwzględniając zarówno wskazania, jak i przeciwwskazania) oraz w trybie pilnym wykonać koronarografię i jednocześnie angioplastykę (jeśli to możliwe, biorąc pod uwagę anatomię naczynia, możliwość wykonania plastyki i implantacji stentu).

Jak postępować w związku z obecnymi zaburzeniami przewodzenia? Podstawowe nieprawidłowości przewodzenia związane z ostrym zawałem serca to bloki przedsionkowo-komorowe oraz śródkomorowe zaburzenia przewodzenia. Są one wynikiem zaburzenia równowagi autonomicznej, niedokrwienia i martwicy struktur przewodzących. Dzięki nowym metodom leczenia, stosowanym w ostrym zespole wieńcowym, zmalała częstość bloków

przedsionkowo-komorowych, natomiast częstość śródkomorowych zaburzeń przewodzenia nie zmieniła się znacząco. Blok przedsionkowo-komorowy występuje u około 7% osób z zawałem serca i w tej grupie chorych odnotowuje się większą śmiertelność wewnątrzszpitalną i odległą (niż u osób z zawałem serca i prawidłowym przewodzeniem przedsionkowo-komorowym — badania *First Global Utilization of Streptokinase and TPA for Occluded Coronary Arteries* [GUSTO-I], GUSTO-IIb, GUSTO-III, *Assessment of the Safety and Efficacy of a New Thrombolytic* [ASSENT-II]).

Blok przedsionkowo-komorowy w przebiegu zawału ściany dolnej najczęściej lokalizuje się powyżej pęczka Hisa, natomiast w przebiegu zawału ściany przedniej częściej powstaje poniżej węzła przedsion-

kowo-komorowego.

Należy pamiętać, że u chorych z zawałem serca ściany dolnej zaburzenia przewodzenia mogą być odwracalne, ustępują w ciągu 7 dni i często są dobrze tolerowane. Wskazania do wszczęcia stymulatora po zawale serca zależą od współistnienia z blokiem przedsionkowo-komorowym zaburzeń przewodzenia śródkomorowego. Zalecenia dotyczące stałej stymulacji serca w utrzymujących się zaburzeniach przewodzenia (> 14 dni), związanych przyczynowo z ostrym zawałem serca, przedstawiono w tabeli 1.

Rozważmy teraz drugą możliwość — wykluczenie ostrego zespołu wieńcowego. Należy się zastanowić, jakie przyczyny mogły spowodować zaburzenia przewodzenia przedsionkowo-komorowego, czy są one odwracalne oraz czy zaszły zmiany utrwalone, a obserwowany chory będzie wymagał implantacji układu stymulującego serce na stałe.

Umieszczenie bloku decyduje o częstotliwości i stabilności rytmu zastępczego. (U przedstawionego pacjenta blok jest prawdopodobnie położony wysoko).

Wiarygodna lokalizacja zaburzeń przewodzenia w bloku przedsionkowo-komorowym III° jest możliwa jedynie na podstawie EKG pęczka Hisa. Przyczyny bloku całkowitego inne niż zawał serca są następujące:

- najczęściej, u około 50%, jest następstwem postępującego samoistnego zwłóknienia zrębu łącznotkankowego serca (choroba Leva) lub obwodowego układu przewodzącego (choroba Lenegre'a);
- naczyniopochodne zwłóknienie mięśnia sercowego (w przypadku długoletniej choroby wieńcowej);

Tabela 1. Zalecenia dotyczące stałej stymulacji serca w przypadku utrzymujących się zaburzeń przewodzenia (> 14 dni), związanych przyczynowo z ostrym zawałem serca

Wskazania kliniczne	Klasa zalecenia	Poziom wiarygodności
Przetwały blok przedsionkowo-komorowy III ^o , poprzedzony lub nie zaburzeniami przewodzenia śródkomorowego	Klasa I	B
Przetwały blok przedsionkowo-komorowy II ^o typu Mobitz II, w skojarzeniu z blokiem odnogi pęczka Hisa, niezależnie od wydłużenia odstępu PR		
Przemijający blok przedsionkowo-komorowy III ^o lub II ^o typu Mobitz II, w skojarzeniu z nowym blokiem odnogi pęczka Hisa		
Przemijający blok przedsionkowo-komorowy II ^o lub III ^o bez bloku odnogi pęczka Hisa	Klasa III	B
Nowy lub obecny przy przyjęciu do szpitala blok przedniej wiązki lewej odnogi pęczka Hisa		
Przetwały blok przedsionkowo-komorowy I ^o		

Źródło: Wytyczne dotyczące stymulacji serca i resynchronizacji. Grupa Robocza Europejskiego Towarzystwa Kardiologicznego ds. stymulacji serca i resynchronizacji we współpracy z Europejskim Towarzystwem Rytmu Serca. *Kardiol. Pol.* 2007; 65: 1449–1486 (niniejsze zalecenia są tłumaczeniem oryginalnego tekstu dokonanym za zgodą ESC, opublikowanego w *Eur. Heart J.* 2007; 28: 2256–2295)

- c) kardiomiopatie (skrobiawica, sarkoidoza, twardzina serca);
- d) zapalenie mięśnia sercowego;
- e) zabiegi kardiochirurgiczne;
- f) wrodzone bloki;
- g) przejściowe bloki/napadowe bloki — jako przejaw czynnościowych zaburzeń przewodzenia (niedokrwienie, hiperkaliemia, leki antyarytmiczne, leki psychotropowe);
- h) wzmożone napięcie nerwu błędnego (wyjątkowo).

U opisywanego chorego przede wszystkim należy wykluczyć przyczyny usuwalne (pkt g). Pomoże w tym dokładne zebrany wywiad (przyjmowane leki, czas wystąpienia i rodzaj objawów) oraz badania dodatkowe (jonogram, pomiar stężenia kreatyniny), czasami bywają niezbędne badania toksykologiczne (np. ze względu na przypadkowe lub umyślne zatrucie lekami). Jeżeli wykluczy się przyczyny odwracalne, to najprawdopodobniej przyczyną bloku są schorzenia zawarte w punktach a) i b). Diagnostykę uzupełni oczywiście badanie echokardiograficzne.

Zalecenia dotyczące stymulacji w nabytych zaburzeniach przewodnictwa przedsionkowo-komorowego są następujące:

- stymulację **zaleca się** u chorych z blokiem AV III^o i II^o (Mobitz I i II):
 - współistniejącym z chorobami nerwowo-mięśniowymi (np. dystrofią mięśniową miotoniczną, zespołem Kearnsa i Sayre’a itd.) (klasa zaleceń I/poziom wiarygodności B);

- przewlekłym przebiegającym z objawami podmiotowymi (I/C);
 - po przezskórnej ablacji łącza przedsionkowo-komorowego (I/C);
 - po operacji zastawkowej, jeśli nie oczekuje się ustąpienia bloku (I/C);
 - stymulację **należy rozważyć** u chorych:
 - z bezobjawowym blokiem AV III^o i II^o (Mobitz I [umiejscowionym poniżej węzła AV — przyp. red.] i II [IIa/C]);
 - z trwałym blokiem AV I^o z objawami podmiotowymi (IIa/C);
 - **można rozważyć** u pacjentów z blokiem AV I^o i chorobami nerwowo-mięśniowymi (np. dystrofią mięśniową miotoniczną, zespołem Kearnsa i Sayre’a) (IIIb/B).
- Nie zaleca się stymulacji serca u chorych:**
- z bezobjawowym blokiem AV I^o (III/C);
 - z bezobjawowym blokiem AV II^o typu Mobitz I z blokiem przewodzenia powyżej pęczka Hisa (III/C);
 - jeśli oczekuje się ustąpienia bloku AV (III/C).

Posumowanie

Przy założeniu, że przyczyną bloku u 66-letniej osoby są zmiany degeneracyjne w układzie bodźco-przewodzącym serca o charakterze postępującym, a przy tym dodatkowo obserwuje się objawy kliniczne będące następstwem zaburzeń przewodzenia, istnieją wskazania do implantacji układu stymulującego serce i jest to I klasa zaleceń z poziomem wiarygodności C.