

Odpowiedzi na pytania znajdujące się w koszykach pytań egzaminacyjnych
ustnego etapu ubiegania się o stopień specjalisty kardiologa

KOSZYK II. PYTANIE 19

Częstoskurcz komorowy po zawale serca — leczenie i rokowanie

dr hab. n. med. Marek Kiliszek

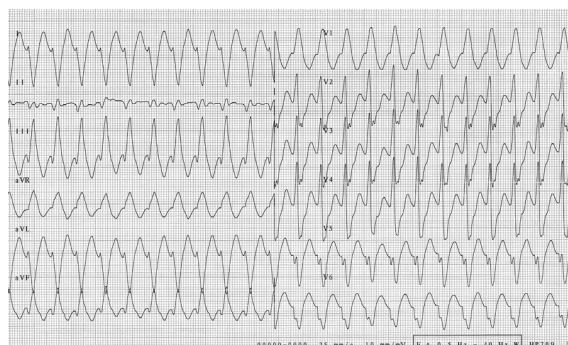
Klinika Kardiologii i Chorób Wewnętrznych Wojskowego Instytutu Medycznego w Warszawie

Wstęp

U pacjentów z chorobą wieńcową występują trzy podstawowe rodzaje tachyarytmii komorowych: nieutrwalony częstoskurcz komorowy (nsVT, *nonsustained ventricular tachycardia*) (≥ 3 skurcze komorowe trwające do 30 s z częstością $> 100/\text{min}$), utrwalony VT (sVT, *sustained ventricular tachycardia*) i zatrzymanie krążenia spowodowane VT lub migotaniem komór (VF, *ventricular fibrillation*). Śmiertelność sercowo-naczyniowa u chorych z każdym z tych rodzajów zaburzeń rytmu serca jest wysoka. Wyniki obserwacji wskazują, że po zawale serca nsVT obserwuje się u 13% pacjentów, sVT — u 3% pacjentów i VF — u 3% pacjentów. Prognostyczne znaczenie wczesnego (< 48 h) VF lub sVT u pacjentów ze świeżym zawałem serca jest przedmiotem kontrowersji. Należy pamiętać, że zaburzenia rytmu serca występujące we wczesnym okresie zawału serca mogą odzwierciedlać utrzymujące się niedokrwienie mięśnia sercowego czy niewydolność serca jako pompy, ale też być wtórne do zmian napięcia układu autonomicznego, zaburzeń elektrolitowych czy zaburzeń gospodarki kwasowo-zasadowej [1]. Przykład sVT we wczesnej fazie świeżego zawału serca przedstawiono na rycinie 1.

Leczenie w ostrej fazie zawału serca

Częstoskurcz komorowy związany z reperfuzją (występujący w momencie przywrócenia przepływu w tętnicy wieńcowej) nie niesie ze sobą negatywnych konsekwencji prognostycznych i nie wymaga swobodnego leczenia (oprócz przywrócenia prawidłowego rytmu, jeśli arytmia nie ustępuje samoistnie).

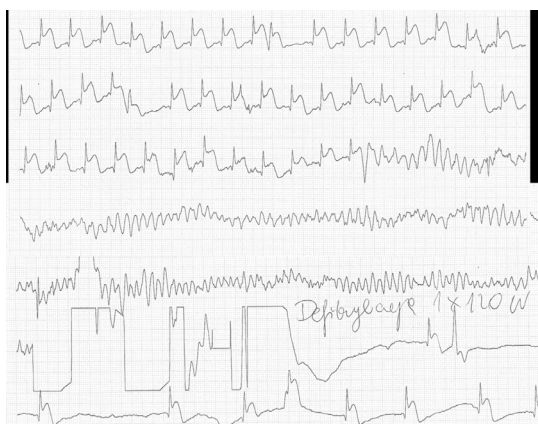

Rycina 1. Częstoskurcz komorowy u pacjenta po zawale serca

Występujące często w ostrej fazie zawału (szczególnie w 1. dobie) **pojedyncze przedwczesne pobudzenia komorowe, salwy pobudzeń komorowych, nieutrwalone częstoskurcze komorowe** nie wymagają swobodnego leczenia.

Częstoskurcz komorowy powodujący niestabilność hemodynamiczną lub trwający dłużej niż 30 s (czyli utrwalony) wymaga przerwania. Metodą z wyboru w takiej sytuacji jest kardiowersja elektryczna. Zaleca się również stosowanie beta-adrenolityków, najlepiej dożylnie. Jeżeli pacjenci wymagają kolejnych kardiowersji/defibrylacji, to można stosować amidaron dożylnie, a w przypadku przeciwwskazań do stosowania amidaronu — lidokainę.

Migotanie komór jest jedną z form zatrzymania krążenia i nie ustępuje samoistnie, w związku z tym wymaga natychmiastowej defibrylacji (ryc. 2). Częstość występowania VT/VF zmniejszyła się w ostatnich dekadach z powodu upowszechnienia się strategii leczenia reperfuzyjnego w świeżym zawałe



Rycina 2. Świeży zawał serca z uniesieniem odcinka ST: w trzeciej linii ekstrasystolia komorowa indukuje migotanie komór, skutecznie zdefibrylowane (linia 6), przed defibrylacją liczne artefakty; zapis ciągły, jedno odprowadzenie

serca. Wystąpienie VF w ostrej fazie zawału (< 48 h) mimo istniejących nadal kontrowersji (wydaje się, że tacy chorzy są zagrożeni większą śmiertelnością 30-dniową po zawale serca) nie jest wskazaniem do dodatkowych interwencji, nie jest również kryterium kwalifikującym do wszczęcia kardiowertera-defibrylatora (ICD, *implantable cardioverter-defibrillator*), szczególnie w przypadku skutecznej rewaskularyzacji. Jednak VF tuż po zabiegu rewaskularyzacji może być wykładnikiem ponownego zamknięcia naczyń i zazwyczaj wymaga kontrolnej koronarografii.

Sytuacja jest inna w przypadku VF/VT występującego po ostrej fazie zawału (zakładając, że nie ma innej oczywistej przyczyny, np. ponownego zawału, nawrotu niedokrwienia czy ciężkich zaburzeń elektrolitowych). Tacy chorzy są obarczeni wyraźnie zwiększonym ryzykiem nawrotów arytmii i nagłego zgonu sercowego. Należy wówczas rozważyć wszczęcie ICD w ramach prewencji wtórnej nagłego zgonu sercowego.

Leczenie komorowych zaburzeń rytmu serca w ostrej fazie zawału serca podsumowano w tabeli 1.

Długoterminowe leczenie częstoskurczów komorowych [2]

Podstawą leczenia długoterminowego jest leczenie przyczynowe — agresywne leczenie niewydolności serca (adekwatne dawki leków), leczenie niedokrwienia, rewaskularyzacja wieńcowa. W prewencji wtórnej u chorych z upośledzoną funkcją lewej komory i przebyłym VF czy utrwalonym VT (z konsekwencjami hemodynamicznymi) zaleca się wszczęcie ICD. W prewencji pierwotnej wszczęcie ICD zaleca się u wszystkich chorych z pozawałową niewydolnością serca (w klasie czynnościowej II–III wg *New York Heart Association* [NYHA]), z obniżoną frakcją wyrzutową lewej komory ([LVEF, *left ventricular ejection fraction*] < 35%) co najmniej 40 dni po zawale serca. W celu złagodzenia objawów nawracających VT należy stosować

Tabela 1. Rekomendacje dotyczące leczenia komorowych zaburzeń rytmu serca w ostrej fazie zawału serca [1]

Stan kliniczny	Klasa zaleceń
U pacjentów z wielokształtnym VT i/lub VF zaleca się leczenie beta-adrenolitykiem <i>i.v.</i> w przypadku braku przeciwwskazań do jego stosowania	I
U pacjentów z nawracającym VT i/lub VF w celu leczenia niedokrwienia mięśnia sercowego zaleca się niezwłoczną i pełną rewaskularyzację	I
W leczeniu nawracającego wielokształtnego VT zaleca się podanie amiodaronu <i>i.v.</i>	I
U pacjentów z VT i/lub VF zaleca się skorygowanie zaburzeń elektrolitowych (zwłaszcza hipokaliemii i hipomagnezemu)	I
Należy rozważyć przerwanie arytmii poprzez przezżylną stymulację narzuconym szybkim rytmem (<i>overdrive</i>), jeżeli nie można opanować VT za pomocą powtarzanej kardiowersji elektrycznej	IIa
U pacjentów z nawracającym VT, VF lub burzą elektryczną mimo pełnej rewaskularyzacji i optymalnego leczenia zachowawczego należy rozważyć ablację przezcewnikową prądem o częstotliwości radiowej w wyspecjalizowanym ośrodku ablacyjnym, a następnie wszczęcie ICD	IIa
Nawracający VT z następstwami hemodynamicznymi mimo powtarzanej kardiowersji elektrycznej można leczyć lidokainą, jeżeli beta-adrenolityki, amiodaron i stymulacja narzuconym szybkim rytmem (<i>overdrive</i>) są nieskuteczne/nie mogą być zastosowane	IIa
Profilaktyczne stosowanie leków antyarytmicznych nie jest zalecane i może być szkodliwe	III
Bezobjawowe i hemodynamicznie nieistotne komorowe zaburzenia rytmu nie powinny być leczone lekami antyarytmicznymi	III

VT (*ventricular tachycardia*) — częstoskurcz komorowy; VF (*ventricular fibrillation*) — migotanie komór; *i.v.* (*intravenous*) — dożylnie; ICD (*implantable cardioverter-defibrillator*) — implantowalny kardiowerter-defibrylator

Tabela 2. Leczenie długoterminowe — wskazania do implantacji kardiowertera-defibrylatora (ICD, *implantable cardioverter-defibrillator*) w prewencji wtórnej nagłego zgonu sercowego (obecnie niedostępny w Polsce) [2]

Zalecenie	Klasa zaleceń
Zaleca się wszczepienie ICD pacjentom z udokumentowanym VF lub nietolerowanym hemodynamicznie VT bez odwracalnej przyczyny i nie w ciągu pierwszych 48 h zawału serca, którzy są poddani optymalnemu przewlekłemu leczeniu zachowawczemu i u których można racjonalnie oczekiwać przeżycia > 1 roku w dobrym stanie czynnościowym	I
Należy rozważyć wszczepienie ICD u pacjentów z nawracającym utrwalonym VT (nie w ciągu pierwszych 48 h zawału serca), którzy są poddani optymalnemu przewlekłemu leczeniu zachowawczemu. LVEF jest u nich prawidłowa i u których można racjonalnie oczekiwać przeżycia > 1 roku w dobrym stanie czynnościowym	IIa
U pacjentów z VF/VT i wskazaniem do ICD można rozważyć stosowanie amiodaronu, jeżeli nie można wszczepić ICD, zastosowanie ICD jest przeciwwskazane z innych przyczyn medycznych lub pacjent nie wyraził zgody na wszczepienie ICD	IIb
Można rozważyć wszczepienie ICD lub czasowe zastosowanie WCD przed upływem 40 dni od zawału serca u wybranych pacjentów (niepełna rewaskularyzacja, uprzednio występujące zmniejszenie LVEF, wystąpienie arytmii po > 48 h od początku ACS, wielokształtny VT lub VF)	IIb
Wszczepienie ICD w celu pierwotnej prewencji SCD zasadniczo nie jest wskazane przed upływem 40 dni od zawału serca	III

VF (*ventricular fibrillation*) — migotanie komór; VT (*ventricular tachycardia*) — częstoskurcz komorowy; LVEF (*left ventricular ejection fraction*) — frakcja wyrzutowa lewej komory; WCD — zewnętrzny kardiowerter-defibrylator noszony przez pacjenta; ACS (*acute coronary syndrome*) — ostry zespół wieńcowy; SCD (*sudden cardiac death*) — nagły zgon sercowy

wać amiodaron, ewentualnie sotalol. Uzupełnieniem leczenia nawracających VT może być także ablacja przeczawnikowa lub resekcja chirurgiczna (u pacjentów z nawracającymi VT oraz chorobą niedokrwienną serca wykonanie ablacji przeczawnikowej jest zaleceniem klasy I — *patrz* tab. 3). U chorych po zawale serca z prawidłową lub prawie prawidłową czynnością lewej komory (> 40%), z nawracającymi VT również uzasadnione jest wszczepienie ICD. W każdym przypadku, w którym z jakichś powodów nie można wszczepić ICD albo pacjent nie wyraża na to zgody, uzasadnione jest leczenie amiodaronem. Podobnie w każdym przypadku kwalifikacji do wszczepienia ICD warunkiem pozostaje oczekiwany czas przeżycia w dobrym stanie funkcjonalnym dłuższy niż rok. Podsumowanie leczenia długoterminowego przedstawiono w tabeli 2.

Burza elektryczna

Występowanie trzech lub więcej różnych epizodów sVT i/lub VF w ciągu 24 godzin (albo adekwatnych interwencji ICD) określa się mianem burzy elektrycznej. W dobie rosnącej liczby pacjentów z ICD ta jednostka chorobowa staje się coraz częstsza. Do czynników sprzyjających wystąpieniu burzy elektrycznej zalicza się między innymi niedokrwienie, zaburzenia elektrolitowe, nasilenie niewydolności serca, stres czy spożycie alkoholu. Jest to stan zagrożający życiu. Leczenie: jeżeli istnieje potencjalna przyczyna, zawsze najpierw zaczyna się od leczenia przyczynowego (rewaskularyzacja, wyrównanie zaburzeń elektrolitowych, odstawienie leków). Często konieczna jest modyfikacja ustawień ICD. Ponadto należy stosować beta-adrenolityki, można stosować

Tabela 3. Zalecenia dotyczące leczenia częstoskurczu komorowego (VT, *ventricular tachycardia*) za pomocą ablacji [2]

Zalecenie	Klasa zaleceń
Zaleca się pilną ablację przezcewnikową u pacjentów z blizną w mięśniu sercowym, u których wystąpił ustawiczny VT lub burza elektryczna	I
Zaleca się ablację przezcewnikową u pacjentów z chorobą niedokrwienną serca i nawracającymi wyładowaniami ICD z powodu utrwalonego VT	I
Należy rozważyć ablację przezcewnikową po pierwszym epizodzie utrwalonego VT u pacjentów z chorobą niedokrwienną serca oraz wszczepionym ICD	IIa

ICD (*implantable cardioverter-defibrillator*) — implantowalny kardiowerter-defibrylator

leki przeciwyrtmiczne klasy III, stymulację typu *override* czy znieczulenie ogólne. Wydaje się, że najskuteczniejszą metodą leczenia jest jednak pilna ablacja przezcewnikowa substratów arytmii (tab. 3).

Piśmiennictwo

1. Ibanez B., James S., Agewall S. i wsp. Grupa Robocza Europejskiego Towarzystwa Kardiologicznego (ESC) do spraw postępowania

w ostrym zawale serca z uniesieniem odcinka ST. Wytyczne ESC dotyczące postępowania w ostrym zawale serca z uniesieniem odcinka ST w 2017 roku. *Kardiol. Pol.* 2018; 76: 229–313.

2. Priori S.G., Blomström-Lundqvist C., Mazzanti A. i wsp.; Grupa Robocza Europejskiego Towarzystwa Kardiologicznego (ESC) ds. postępowania u pacjentów z komorowymi zaburzeniami rytmu oraz zapobiegania nagłym zgonom sercowym. Wytyczne ESC dotyczące postępowania u pacjentów z komorowymi zaburzeniami rytmu oraz zapobiegania nagłym zgonom sercowym w 2015 roku. *Kardiol. Pol.* 2015; 73: 795–900.

KOSZYK II. PYTANIE 70

Przetrwały przewód tętniczy — rozpoznanie, obraz kliniczny, postępowanie

dr n. med. Tomasz Floriańczyk

Klinika Kardiologii Wieku Dziecięcego i Pediatrii Ogólnej Warszawskiego Uniwersytetu Medycznego

Przedrukowano za zgodą z: Filipiak K.J., Grabowski M. (red.). Repetytorium z kardiologii. Koszyki pytań do egzaminu specjalizacyjnego. Tom 2. Via Medica, Gdańsk 2013: 281–283

Wstęp

Przewód tętniczy jest naczyniem łączącym tętnicę płucną z aortą zstępującą. U dzieci urodzonych o czasie izolowany przetrwały przewód tętniczy stanowi około 10% wszystkich wad wrodzonych układu sercowo-naczyniowego.

Anatomia i zaburzenia hemodynamiczne

W czasie życia płodowego przewód tętniczy prowadzi krew z wysokooporowego łożyska płucnego do krążenia systemowego, redukując w ten sposób czynnościową perfuzję nieczynnych płuc. Bezpośrednio po urodzeniu na skutek spadku oporu naczyniowego w łożysku płucnym i wzrostu oporu w krążeniu systemowym dochodzi do odwrócenia kierunku przepływu krwi w przewodzie tętniczym z prawo-lewego na lewo-prawy, a więc z aorty do tętnicy płucnej. U noworodków urodzonych o czasie wzrost ciśnienia parcjalnego tlenu w krwi obwodowej prowadzi do spadku sekrecji prostaglandyny E1 (PGE1), co w konsekwencji powoduje obkurczenie i czynnościowe zamknięcie przewodu tętniczego w ciągu pierwszych 24 godzin życia. Następnie rozpoczyna się proces włóknienia, który prowadzi do przekształcenia się przewodu tętniczego w więzadło tętnicze.

Przetrwały przewód tętniczy rozpoznajemy u pacjentów powyżej 3. miesiąca życia z zachowanym lewo-prawym przepływem krwi w przewodzie tętniczym.

Lewo-prawy przepływ krwi przez przewód tętniczy prowadzi do wzrostu przepływu płucnego, powiększenia lewego przedsionka serca oraz powiększenia i zwiększonego obciążenia wstępnego lewej komory serca. W przypadku dużych, istotnych hemodynamicznie przewodów tętniczych w naturalnym przebiegu wady może dochodzić do rozwoju zastoinowej niewydolności serca, nadciśnienia płucnego oraz infekcyjnego zapalenia wsierdza. Zazwyczaj u pacjentów przebieg kliniczny choroby jest całkowicie bezobjawowy, ponieważ większość przetrwałych przewodów tętniczych z uwagi na niewielką średnicę nie ma istotnego znaczenia hemodynamicznego.

Objawy kliniczne

Typowym objawem klinicznym przetrwałego przewodu tętniczego jest szmer skurczowy lub szmer ciągły w polu osłuchiwania zastawki tętnicy płucnej. W przypadku dużych przewodów tętniczych można dodatkowo obserwować wzrost chybkości i wysokości amplitudy tętna obwodowego.