

# Aterektomia rotacyjna — renesans metody

## Rotational atherectomy — renaissance of the technique

Jarosław Gorol, Mateusz Tajstra, Mariusz Gąsior, Andrzej Lekston

III Katedra i Oddział Kliniczny Kardiologii Wydziału Lekarskiego z Oddziałem Lekarsko-Dentystycznym w Zabrze, Śląski Uniwersytet Medyczny w Katowicach, Śląskie Centrum Chorób Serca w Zabrze

### STRESZCZENIE

Postępy w diagnostyce i leczeniu chorób układu sercowo-naczyniowego sprawiają, że pod opieką kardiologów znajdują się coraz starsi chorzy. Z wiekiem wzrasta także stopień uwapnienia tętnic wieńcowych. Uwapnione zmiany są najczęstszą przyczyną niepowodzeń zabiegów angioplastyki wieńcowej. Rewaskularyzacja pacjentów z uwapnionymi zmianami tętnic wieńcowych często stanowi wyzwanie dla kardiologa. Alternatywną metodą, która stanowi szansę na powodzenie zabiegu u takich chorych, jest aterektomia rotacyjna (RA), technika ta pozwala na modyfikację blaszki miażdżycowej i wprowadzenie stentu. Chociaż RA nie zaleca się jako rutynowej procedury przed implantacją stentu, to w wielu przypadkach umożliwi poprawę rokowania i jakości życia. W ostatnich latach rola rotablacji się zwiększa, dlatego w niniejszej pracy zaprezentowano aktualny stan wiedzy dotyczący tej metody.

*Choroby Serca i Naczyń 2018, 15 (1), 29–35*

**Słowa kluczowe:** aterektomia rotacyjna, choroba wieńcowa, zwapnienia

### ABSTRACT

Advances in the diagnosis and treatment of cardiovascular diseases have contributed to the increase of number of elderly patients referred to cardiologists. Coronary artery calcification rate increases with age. Calcifications are the most common cause of the percutaneous coronary intervention failure. Revascularization of patients with heavily calcified coronary arteries can be a challenge for interventional cardiologists. The procedural success rate in these patients can be improved by using rotational atherectomy (RA), which is a technique to modify the atherosclerotic plaque and facilitate stent delivery and implantation. Even though, RA is not recommended before stenting, it may improve prognosis and the quality of life in many patients. Currently the role of RA increases, therefore we present the current state of this technique.

*Choroby Serca i Naczyń 2018, 15 (1), 29–35*

**Key words:** rotational atherectomy, coronary artery disease, calcified lesions

#### Adres do korespondencji:

lek. Jarosław Gorol  
III Katedra i Oddział Kliniczny Kardiologii  
Śląski Uniwersytet Medyczny w Katowicach  
Śląskie Centrum Chorób Serca w Zabrze  
ul. M. Curie-Skłodowskiej 9, 41–800 Zabrze  
tel. 32 373 37 88, faks 32 273 26 79  
e-mail: jaroslawgorol@interia.pl

## WPROWADZENIE

Średnia długość życia ludzkiego się wydłuża, a z wiekiem zwiększa się również odsetek chorych ze zwapnieniami w tętnicach wieńcowych. Szacuje się, że występują one u 17–38% i 73%, odpowiednio w ocenie angiograficznej oraz w badaniu ultrasonografii wewnątrznaczyniowej (IVUS, *intravascular ultrasound*), pacjentów poddawanych przezskórnym interwencjom wieńcowym (PCI, *percutaneous coronary intervention*) [1–3]. Oprócz zaawansowanego wieku czynnikami, które wpływają na powstawanie zwapnień, są: cukrzyca, niewydolność nerek, palenie tytoniu, hiperlipidemia, płęć męska [4, 5].

Uwapnione zmiany są najczęstszą przyczyną niepowodzeń PCI. W wielu przypadkach utrudniają wprowadzenie cewnika balonowego oraz jego pełne rozprężenie, co czasem prowadzi do jego pęknięcia [6, 7]. Wprowadzenie stentu często także bywa nieskuteczne. Dodatkowo zwapnienia mogą prowadzić do uszkodzenia polimeru, którym są powlekane stenty uwalniające leki (DES, *drug-eluting stent*), co wpływa na powstawanie restenozy [8, 9]. Alternatywną metodą, która stanowi szansę dla chorych ze złożonymi, silnie uwapnionymi zmianami w tętnicach wieńcowych, pozostaje aterektomia rotacyjna (RA, *rotational atherectomy*).

## TECHNIKA ZABIEGU

Aterektomia rotacyjna — wykonywany od prawie 30 lat zabieg, którego technikę opracował David Auth — polega na modyfikacji blaszki miażdżycowej za pomocą wysokoobrotowego wiertła (boru) pokrytego drobinami diamentu (20–30  $\mu\text{m}$ ) [10, 11]. Oprócz wiertła diamentowych o zróżnicowanej średnicy system do RA składa się z konsoli sterująco-napędowej, *advancera*, czyli suwaka przesuwającego wiertło, oraz z zakończonego platynową końcówką specjalnego przewodnika, tak zwanego *rotawire* (ryc. 1, 2). Chcąc wyjść naprzeciw oczekiwaniom ope-




Rycina 1. Konsola sterująca

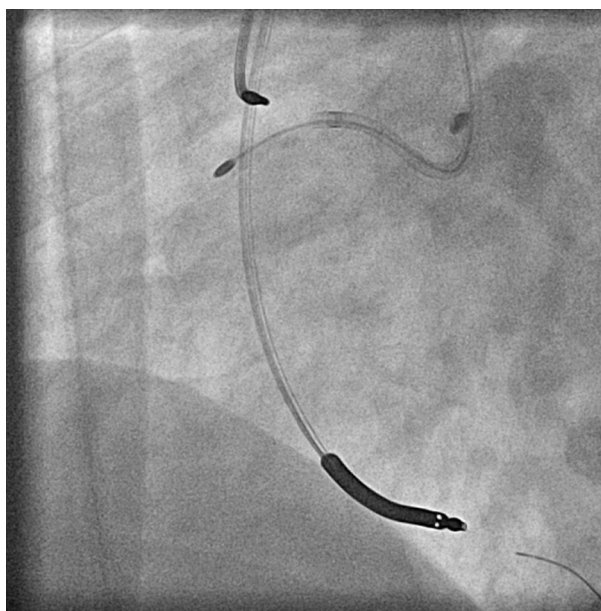


Rycina 2. Advancer

ratorów, w 2018 roku producent zaprezentował nowy *advancer* oraz nową konsolę z przyjaznym panelem dotykowym. Kardiolodzy inwazyjni nie będą już również używali dołączonego do starego zestawu pedału, którym uruchamiano wiertło. Funkcję tę przeniesiono do rozbudowanego *advancera*. Nie zmienia się dotychczas stosowane przewodniki i wiertła. Niekiedy możliwe jest bezpośrednie wprowadzenie *rotawire*, lecz zazwyczaj zmianę pokonuje się przewodnikiem do angioplastyki, a następnie z użyciem mikrocewnika wymienia się na przewodnik do RA (w użyciu są dwa rodzaje przewodników: *floppy* z bardziej elastyczną końcówką i *extra support* z krótszą



Rycina 3. Wiertło



Rycina 4. Rotablacja prawej tętnicy wieńcowej

i twardszą końcówką). Następnie wprowadza się wirujący z wysoką prędkością bor w kształcie oliwki, najczęściej o średnicy 1,25–2,5 mm (ryc. 3, 4). Energii obrotowej dostarcza turbina napędzana sprężonym powietrzem, która wprawia w ruch wał śrubowy z prędkością do 200 tys. obrotów na minutę (rpm, *rates per minute*). Liczbę obrotów mierzy czujnik optyczny i jest ona wyświetlana na konsoli, a prędkość obrotową można płynnie regulować [12]. Wysokoobrotowe wiertło niszczy nieelastyczną składową blaszki, jednocześnie oszczędzając elastyczną tkankę ściany naczynia (tzw. *differential cutting*), a powstałe drobiny, których przeciętna średnica wynosi około 5  $\mu\text{m}$ , są wychwytywane przez mikrokrążenie [13–16].

### POWIKŁANIA

Pacjenci poddawani RA są narażeni na powikłania podobne do występujących w przypadku standardowego zabiegu PCI. Cewnik 6F pozwala na użycie wiertła o średnicy do 1,75 mm, a jeżeli przeprowadza się angioplastykę naczyń o większej średnicy, to konieczne jest użycie cewników 7F lub 8F, dlatego zabieg wykonuje się z nakłucia tętnicy udowej i najczęściej występują powikłania miejscowe, takie jak krwiak czy tętniak rzekomy. Do rzadszych, ale groźnych powikłań, które mogą się pojawić w trakcie zabiegu RA, należą okołozabiegowy zawał serca (MI, *myocardial infarction*), udar mózgu, zgon i powikłania angiograficzne — dyssekcja, perforacja i zjawisko *slow-flow* oraz *no-reflow*, które obserwuje się u 6–15% pacjentów, prawdopodobnie wskutek dystalnej embolizacji [17, 18]. W kilku większych pracach częstość zgonu wynosiła 0–4% pacjentów, natomiast MI wystąpił u 1–14%, dyssekcję stwierdzono u 1,7–7%, a perforację naczynia — u 0–2% [19–23]. Do uwężnienia boru lub przecięcia *rotawire* dochodzi z częstością poniżej 1%, natomiast takie powikłania często wiążą się z koniecznością pilnej interwencji kardiologicznej [24].

### ZAPOBIEGANIE POWIKŁANIOM

Aby sprawnie przeprowadzić zabieg i uniknąć powikłań, należy przestrzegać kilku zasad. Przede wszystkim należy dobrać odpowiednią średnicę boru. Zaleca się użycie boru o średnicy poniżej 0,5–0,6 w stosunku do średnicy światła naczynia, co jest związane z wynikami opublikowanych w 2001 roku dwóch randomizowanych badań — CARAT (*Coronary angioplasty and Rotablator atherectomy trial*) i STRATAS (*Study to determine rotablator and transluminal angioplasty strategy*). W badaniach tych dowiedziono, że nie powinno się stosować dużej średnicy

wiertła (stosunek średnicy wiertła do średnicy światła naczynia  $> 0,7$ ), ponieważ grozi to istotnie większą liczbą powikłań okołozabiegowych, a nie zwiększa szans na sukces procedury [25, 26]. Obecnie preferuje się krótkie sesje, 15–20-sekundowe, z 140–150 tys. rpm i unikaniem przyspieszeń wiertła powyżej 5 tys. rpm — ma to zminimalizować uszkodzenia termiczne oraz ograniczyć agregację płytek towarzyszącą zabiegowi [27, 28]. Bardzo ważnym elementem w zapobieganiu tarcu i utrzymaniu chłodzenia systemu jest również jego płukanie specjalnym roztworem fosfolipidowym lub mieszanką izotonicznego roztworu chlorku sodu z heparyną i lekami wazodylatacyjnymi [12, 29]. Należy rozważyć zabezpieczenie chorego czasową elektrodą endokawitarną przed RA prawej tętnicy wieńcowej (RCA, *right coronary artery*), która ma uchronić pacjenta przed epizodami bradyarytmii [30].

### TRZY DEKADY ROTABLACJI

Szczyt popularności RA przypadł na początek lat 90. XX wieku. Wtedy odsetek RA wśród wszystkich zabiegów PCI sięgał kilkunastu procent [29, 31]. Dość szybko porzucono pomysł izolowanej RA, czego dowiedziono w badaniu ERBAC (*Excimer Laser, Rotational Atherectomy, and Balloon Angioplasty Comparison Study*), w którym porównywano skuteczność oraz wyniki odległe zastosowania izolowanej RA, angioplastyki balonowej (POBA, *plain old balloon angioplasty*) i z użyciem lasera ekscymerowego (ELCA, *excimer laser coronary angioplasty*) [32]. W kolejnych latach porównywano skuteczność POBA poprzedzonej RA ze skutecznością izolowanej POBA, lecz wyniki nie przemawiały na korzyść żadnej z badanych grup [33, 34]. Wraz z pojawieniem się stentów i w związku z ich rosnącą popularnością udział RA stopniowo się zmniejszał, lecz — mimo że implantacja stentów metalowych (BMS, *bare-metal stent*) po RA poprawiała wyniki leczenia — odsetek restenoz pozostawał wysoki [35, 36]. Dopiero zastosowanie stentów uwalniających leki antymitotyczne znacznie ograniczyło powstawanie restenoz [37]. Niemniej wprowadzenie stentu do silnie uwapnionego naczynia często wiąże się z jego niedopreżeniem, niesymetrycznym rozpreżeniem lub malapozycją [38]. W kilku ostatnich latach pojawiło się kilkanaście doniesień na temat implantacji stentu DES poprzedzonej RA. U pacjentów poddanych obserwacji trwającej dłużej niż 12 miesięcy odsetek ponownej rewaskularyzacji naczynia (TVR, *target vessel revascularization*) i ponownej rewaskularyzacji zmiany docelowej (TLR, *target lesion revascularization*) wynosił poniżej 10%, a zakrzepicy w stencie — poniżej 5%



[9, 20, 39, 40]. Skuteczność RA oraz akceptowalne wyniki odległe wykazano również w wieloośrodkowym badaniu ROTATE w grupie 1076 chorych [23]. W wymienionych badaniach skuteczność RA przekraczała 90%. Należy jednak pamiętać, że RA nie jest metodą pierwszego wyboru zalecaną do rutynowego PCI. Wyniki badania ROTAXUS (*Rotational Atherectomy Prior to Taxus Stent Treatment for Complex Native Coronary Artery Disease*), przeprowadzonego z udziałem 240 pacjentów wskazują, że rutynowe użycie RA przed implantacją stentu pokrywanego paklitakselem nie wiąże się z większą skutecznością pod względem redukcji późnej utraty światła naczynia (LLL, *late lumen loss*) w ciągu 9 miesięcy od zabiegu w porównaniu ze standardową predylatacją cewnikiem balonowym ( $0,44 \pm 0,58$  v.  $0,31 \pm 0,52$ ;  $p = 0,04$ ). Nie wykazano również wpływu użycia RA na częstość poważnych niepożądanych incydentów sercowych (MACE, *major adverse cardiac events*) w obserwacjach 9-miesięcznej i 2-letniej [19, 41]. Dlatego wykorzystanie RA należy rozważać w określonych przypadkach w celu przygotowania niepodatnej zmiany przed następnymi inflacjami cewnika balonowego i implantacją stentu.

W ostatnich latach udział RA w PCI stopniowo się zwiększa i stanowi 3–5% w dużych ośrodkach, w mniejszych zaś nadal utrzymuje się poniżej 1% [29, 42]. Wpływ na większą liczbę przeprowadzonej RA mają także opublikowane w 2010 roku wytyczne Europejskiego Towarzystwa Kardiologicznego (ESC, *European Society of Cardiology*). Zaleca się w nich wykonanie RA tętnic wieńcowych w celu przygotowania masywnie zwapniałej lub zwłókniałej zmiany w przypadku braku możliwości wprowadzenia cewnika balonowego w zwężone miejsce lub niewłaściwego rozprężenia balonu przed planowanym założeniem stentu (klasa zaleceń IC) [43]. W amerykańskich wytycznych z 2011 roku dotyczących rewaskularyzacji RA zaleca się w tych samych sytuacjach, lecz ich klasa zaleceń jest niższa (IIaC) [44]. Najnowsze wytyczne ESC dotyczące rewaskularyzacji tętnic wieńcowych oparto na badaniu ROTAXUS i wskazuje się w nich na możliwość użycia rotacji u pacjentów z ciasnymi i uwapnionymi zmianami, lecz nie zaleca rutynowego użycia tej metody [45].

#### ROTABLACJA OFF-LABEL

Przeciwwskazania do przeprowadzenia RA przedstawiono w tabeli 1 [46]. W literaturze można znaleźć przykłady stosowania RA poza wskazaniami, lecz takie zabiegi wiązały się ze znacznie większą liczbą takich

**Tabela 1. Przeciwwskazania do rotacji**

#### Przeciwwskazania bezwzględne

Okluzja naczyń z brakiem możliwości przeprowadzenia przez nią przewodnika

Ostatnie drożne naczynie u chorego z upośledzoną funkcją lewej komory

Obecność zakrzepu

#### Przeciwwskazania względne

Ciężka rozsiana wielonaczyniowa choroba wieńcowa

Choroba niezabezpieczonego pomostem pnia lewej tętnicy wieńcowej

Fracja wyrzutowa lewej komory < 30%

Pomost żylny

Długość zmiany > 25 mm

Kręte zmiany ( $\geq 45^\circ$ )

Restenoza w stencie

Obecność istotnej dyssekcji

powikłań, jak zespół *slow/no-flow* czy okołozabiegowy MI [24]. Badano między innymi zastosowanie RA w celu leczenia restenozy w stencie. Skuteczność zabiegu w tym przypadku prawdopodobnie zależy od mechanizmu, który spowodował powstanie restenozy. Istnieją dwa duże badania, których wyniki odległe są odmienne. W pierwszym z nich — ROSTER (*Rotational Atherectomy Versus Balloon Angioplasty for Diffuse In-stent Restenosis*) — po stwierdzeniu restenozy za pomocą IVUS chorych objęto randomizacją do grupy, w której wykonywano RA z POBA niskimi ciśnieniami oraz do grupy poddawanej POBA wysokociśnieniowej (> 12 atm). Po 9 miesiącach w pierwszej grupie zmiana docelowa rzadziej wymagała rewaskularyzacji ( $32\%$  v.  $45\%$ ;  $p < 0,05$ ) i rzadziej dochodziło do restenozy ( $38\%$  v.  $75\%$ ;  $p = 0,01$ ) [47]. Odmienne wyniki przyniosło europejskie badanie ARTIST (*Results of the Angioplasty Versus Rotational Atherectomy for Treatment of Diffuse In-Stent Restenosis Trial*), w którym długoterminowe wyniki były znacząco lepsze w grupie chorych poddanych POBA i uzyskano większy zysk wyrażony jako minimalna średnica zwężenia ( $0,45 \pm 0,57$  v.  $0,67 \pm 0,54$ ;  $p = 0,0019$ ) i restenozy ( $51\%$  v.  $65\%$ ;  $p = 0,027$ ) po 6 miesiącach. Z tego badania natomiast nie wykluczano chorych z niedoprężonymi stentami, co może wskazywać na miejsce RA u wybranych chorych z restenozą w stencie, ale po uprzednio wykonanym badaniu IVUS lub optycznej koherentnej tomografii dna oka (OCT, *optical coherence tomography*), w których potwierdzono prawidłowe położenie i rozprężenie stentu [48].

Aterektomię rotacyjną wykorzystywano również do tak zwanej stentablacji, czyli niszczenia niedoprężonych lub nieprawidłowo implantowanych stentów. Mimo że u wszystkich włączonych do badania chorych udało się skutecznie przeprowadzić zabieg i implantować nowy stent, to wiązało się to z dużą liczbą powikłań w obserwacji odległej [49].

Istnieją również doniesienia o skuteczności RA w leczeniu całkowitej okluzji naczynia (CTO, *chronic total occlusion*). Podsumowując badanie DOCTORS (*Debulking of Chronic Coronary Total Occlusions with Rotational or Directional Atherectomy Before Stenting*), można stwierdzić, że zmniejszenie masy blaszki miażdżycowej w przypadku całkowitego zamknięcia naczynia wiąże się z lepszymi wynikami leczenia w obserwacji trwającej rok i z mniejszą częstością ponownych rewaskularyzacji niż w grupie kontrolnej [50].

W kilku ośrodkach wykonywano RA u pacjentów z niską frakcją wyrzutową lewej komory i wielonaczyniową chorobą wieńcową, a zabiegi przeprowadzano z asystą urządzeń do wspomagania krążenia (kontrapulsacja wewnątrzaoortalna [IABP, *intra aortic balloon pump*] lub mikropompa osiowa [IMPELLA 2,5]). W badaniu PROTECT II (*A Prospective, Multi-center, Randomized Controlled Trial of the IMPELLA RECOVER LP 2.5 System Versus Intra Aortic Balloon Pump in Patients Undergoing Non Emergent High Risk PCI*) chorzy poddawani RA stanowili grupę obciążoną wyższym ryzykiem sercowo-naczyniowym w stosunku do pacjentów, u których wykonano tradycyjną PCI (pacjenci starsi, większy odsetek przebytego pomostowania tętnic wieńcowych, wyższy wynik w skalach *Syntax* i STS), a po 90 dniach obserwacji w grupie tej stwierdzono większy odsetek zawału serca, bez istotnej różnicy w śmiertelności [51, 52].

## ROZWÓJ METODY

Większy odsetek powikłań, w tym przede wszystkim fenomen *no/slow-flow* powodowany dystalną embolizacją, sprawia, że trwają badania nad nowymi rozwiązaniami i udoskonaleniem metody. W badaniach ORBIT I i ORBIT II (*Safety and Feasibility of Orbital Atherectomy for the Treatment of Calcified Coronary Lesions*) wykazano dużą skuteczność oraz niski odsetek powikłań, zarówno wewnątrzszpitalnych, jak i odległych, u pacjentów, u których wykorzystano system do aterektomii orbitalnej (OAS, *orbital atherectomy system*) [53, 54]. System ten — w przeciwieństwie do RA — jest zaopatrzony w wiertło, które

obraca się koncentrycznie na przewodniku. Podobnie jak w RA bor jest pokryty diamentową warstwą i dzięki poruszaniu się jak orbita wywiera odśrodkową siłę na ścianę naczynia, powodując pulweryzację uwapnionych zmian, a powstające i płynące na obwód drobiny mają wielkość zaledwie 2  $\mu\text{m}$ . Można kontrolować głębokość ablacji, zmieniając prędkość systemu w zakresie 60–120 tys. rpm, co przekłada się na wielkość orbity, po której porusza się wiertło. System do OAS cechują udowodniona skuteczność i potwierdzone bezpieczeństwo u chorych ze zmianami *de novo* i dużymi zwapnieniami w obserwacji 5-letniej (ORBIT I) i 3-letniej (ORBIT II) [55, 56]. Jeśli kolejne doniesienia potwierdzą skuteczność tej metody, to z pewnością stanie się interesującą alternatywą dla RA.

## PODSUMOWANIE

Obecnie RA zajmuje niewątpliwie niszową pozycję w kardiologii interwencyjnej, choć jej rola wydaje się stopniowo wzrastać — coraz częściej operatorzy muszą się mierzyć ze złożonymi, zaawansowanymi zmianami, niepoddającymi się klasycznym zabiegom angioplastyki. U tych chorych RA pozostaje główną techniką, która daje szanse na powodzenie zabiegu. Mimo że nie zaleca się jej rutynowego stosowania przed implantacją stentu, to daje nadzieję na poprawę rokowania i polepszenie jakości życia u wielu chorych. Aterektomia rotacyjna, w porównaniu z tradycyjną PCI, wiąże się z większą liczbą powikłań, jeśli jednak wykonuje ją doświadczony operator w ośrodku z zapleczem kardiochirurgicznym, staje się ważnym narzędziem kardiologa inwazyjnego.

## PIŚMIENNICTWO

1. Kawaguchi R, Tsurugaya H, Hoshizaki H, et al. Impact of lesion calcification on clinical and angiographic outcome after sirolimus-eluting stent implantation in real-world patients. *Cardiovasc Revasc Med.* 2008; 9(1): 2–8, doi: [10.1016/j.carrev.2007.07.004](https://doi.org/10.1016/j.carrev.2007.07.004), indexed in Pubmed: [18206630](https://pubmed.ncbi.nlm.nih.gov/18206630/).
2. Moussa I, Ellis SG, Jones M, et al. Impact of coronary culprit lesion calcium in patients undergoing paclitaxel-eluting stent implantation (a TAXUS-IV sub study). *Am J Cardiol.* 2005; 96(9): 1242–1247, doi: [10.1016/j.amjcard.2005.06.064](https://doi.org/10.1016/j.amjcard.2005.06.064), indexed in Pubmed: [16253590](https://pubmed.ncbi.nlm.nih.gov/16253590/).
3. Mintz GS, Popma JJ, Pichard AD, et al. Patterns of calcification in coronary artery disease. A statistical analysis of intravascular ultrasound and coronary angiography in 1155 lesions. *Circulation.* 1995; 91(7): 1959–1965, doi: [10.1161/01.cir.91.7.1959](https://doi.org/10.1161/01.cir.91.7.1959), indexed in Pubmed: [7895353](https://pubmed.ncbi.nlm.nih.gov/7895353/).
4. Guzman RJ. Clinical, cellular, and molecular aspects of arterial calcification. *J Vasc Surg.* 2007; 45 Suppl A: A57–A63, doi: [10.1016/j.jvs.2007.02.049](https://doi.org/10.1016/j.jvs.2007.02.049), indexed in Pubmed: [17544025](https://pubmed.ncbi.nlm.nih.gov/17544025/).
5. Wexler L, Brundage B, Crouse J, et al. Coronary artery calcification: pathophysiology, epidemiology, imaging methods, and clinical implications. A statement for health professionals from the American Heart Association. Writing Group. *Circulation.* 1996; 94(5): 1175–1192, doi: [10.1161/01.cir.94.5.1175](https://doi.org/10.1161/01.cir.94.5.1175), indexed in Pubmed: [8790070](https://pubmed.ncbi.nlm.nih.gov/8790070/).

6. Gilutz H, Weinstein JM, Ilia R. Repeated balloon rupture during coronary stenting due to a calcified lesion: an intravascular ultrasound study. *Catheter Cardiovasc Interv.* 2000; 50(2): 212–214, doi: [10.1002/\(sici\)1522-726x\(200006\)50:2<212::aid-ccd15>3.0.co;2-t](https://doi.org/10.1002/(sici)1522-726x(200006)50:2<212::aid-ccd15>3.0.co;2-t), indexed in Pubmed: [10842393](https://pubmed.ncbi.nlm.nih.gov/10842393/).
7. Pershad A, Buchbinder M. Management of calcified lesions in 2004. *Int J Cardiovasc Intervent.* 2005; 7(4): 199–204, doi: [10.1080/14628840500339512](https://doi.org/10.1080/14628840500339512), indexed in Pubmed: [16373267](https://pubmed.ncbi.nlm.nih.gov/16373267/).
8. Moussa I, Di Mario C, Moses J, et al. Coronary stenting after rotational atherectomy in calcified and complex lesions. Angiographic and clinical follow-up results. *Circulation.* 1997; 96(1): 128–136, doi: [10.1161/01.cir.96.1.128](https://doi.org/10.1161/01.cir.96.1.128), indexed in Pubmed: [9236427](https://pubmed.ncbi.nlm.nih.gov/9236427/).
9. Benezet J, Díaz de la Llera LS, Cubero JM, et al. Drug-eluting stents following rotational atherectomy for heavily calcified coronary lesions: long-term clinical outcomes. *J Invasive Cardiol.* 2011; 23(1): 28–32, indexed in Pubmed: [21183767](https://pubmed.ncbi.nlm.nih.gov/21183767/).
10. Fourrier JL, Bertrand ME, Auth DC, et al. Percutaneous coronary rotational angioplasty in humans: preliminary report. *J Am Coll Cardiol.* 1989; 14(5): 1278–1282, doi: [10.1016/0735-1097\(89\)90428-2](https://doi.org/10.1016/0735-1097(89)90428-2), indexed in Pubmed: [2808983](https://pubmed.ncbi.nlm.nih.gov/2808983/).
11. Ritchie JL, Hansen DD, Intlekofer MJ, et al. Rotational approaches to atherectomy and thrombectomy. *Z Kardiol.* 1987; 76(Suppl 6): 59–65, indexed in Pubmed: [3439260](https://pubmed.ncbi.nlm.nih.gov/3439260/).
12. Zimarino M, Corcos T, Bramucci E, et al. Rotational atherectomy: a “survivor” in the drug-eluting stent era. *Cardiovasc Revasc Med.* 2012; 13(3): 185–192, doi: [10.1016/j.carrev.2012.03.002](https://doi.org/10.1016/j.carrev.2012.03.002), indexed in Pubmed: [22522057](https://pubmed.ncbi.nlm.nih.gov/22522057/).
13. Mintz GS, Potkin BN, Keren G, et al. Intravascular ultrasound evaluation of the effect of rotational atherectomy in obstructive atherosclerotic coronary artery disease. *Circulation.* 1992; 86(5): 1383–1393, doi: [10.1161/01.cir.86.5.1383](https://doi.org/10.1161/01.cir.86.5.1383), indexed in Pubmed: [1423950](https://pubmed.ncbi.nlm.nih.gov/1423950/).
14. Kovach JA, Mintz GS, Pichard AD, et al. Sequential intravascular ultrasound characterization of the mechanisms of rotational atherectomy and adjunct balloon angioplasty. *J Am Coll Cardiol.* 1993; 22(4): 1024–1032, doi: [10.1016/0735-1097\(93\)90412-t](https://doi.org/10.1016/0735-1097(93)90412-t), indexed in Pubmed: [8409037](https://pubmed.ncbi.nlm.nih.gov/8409037/).
15. Farb A, Roberts DK, Pichard AD, et al. Coronary artery morphologic features after coronary rotational atherectomy: insights into mechanisms of lumen enlargement and embolization. *Am Heart J.* 1995; 129(6): 1058–1067, indexed in Pubmed: [7754934](https://pubmed.ncbi.nlm.nih.gov/7754934/).
16. Hansen DD, Auth DC, Vracko R, et al. Rotational atherectomy in atherosclerotic rabbit iliac arteries. *Am Heart J.* 1988; 115(1 Pt 1): 160–165, doi: [10.1016/0002-8703\(88\)90532-7](https://doi.org/10.1016/0002-8703(88)90532-7), indexed in Pubmed: [3336969](https://pubmed.ncbi.nlm.nih.gov/3336969/).
17. Matsuo H, Watanabe S, Watanabe T, et al. Prevention of no-reflow/slow-flow phenomenon during rotational atherectomy — a prospective randomized study comparing intracoronary continuous infusion of verapamil and nicorandil. *Am Heart J.* 2007; 154(5): 994.e1–994.e6, doi: [10.1016/j.ahj.2007.07.036](https://doi.org/10.1016/j.ahj.2007.07.036), indexed in Pubmed: [17967610](https://pubmed.ncbi.nlm.nih.gov/17967610/).
18. Kume T, Okura H, Kawamoto T, et al. Assessment of the histological characteristics of coronary arterial plaque with severe calcification. *Circ J.* 2007; 71(5): 643–647, doi: [10.1253/circj.71.643](https://doi.org/10.1253/circj.71.643), indexed in Pubmed: [17456985](https://pubmed.ncbi.nlm.nih.gov/17456985/).
19. Abdel-Wahab M, Richardt G, Joachim Büttner H, et al. High-speed rotational atherectomy before paclitaxel-eluting stent implantation in complex calcified coronary lesions: the randomized ROTAXUS (Rotational Atherectomy Prior to Taxus Stent Treatment for Complex Native Coronary Artery Disease) trial. *JACC Cardiovasc Interv.* 2013; 6(1): 10–19, doi: [10.1016/j.jcin.2012.07.017](https://doi.org/10.1016/j.jcin.2012.07.017), indexed in Pubmed: [23266232](https://pubmed.ncbi.nlm.nih.gov/23266232/).
20. Abdel-Wahab M, Baev R, Dieker P, et al. Long-term clinical outcome of rotational atherectomy followed by drug-eluting stent implantation in complex calcified coronary lesions. *Catheter Cardiovasc Interv.* 2013; 81(2): 285–291, doi: [10.1002/ccd.24367](https://doi.org/10.1002/ccd.24367), indexed in Pubmed: [22431433](https://pubmed.ncbi.nlm.nih.gov/22431433/).
21. Naito R, Sakakura K, Wada H, et al. Comparison of long-term clinical outcomes between sirolimus-eluting stents and paclitaxel-eluting stents following rotational atherectomy. *Int Heart J.* 2012; 53(3): 149–153, doi: [10.1536/ihj.53.149](https://doi.org/10.1536/ihj.53.149), indexed in Pubmed: [22790681](https://pubmed.ncbi.nlm.nih.gov/22790681/).
22. García de Lara J, Pinar E, Ramón Gimeno J, et al. Percutaneous coronary intervention in heavily calcified lesions using rotational atherectomy and paclitaxel-eluting stents: outcomes at one year. *Rev Esp Cardiol.* 2010; 63(1): 107–110, doi: [10.1016/s1885-5857\(10\)70016-5](https://doi.org/10.1016/s1885-5857(10)70016-5), indexed in Pubmed: [20089233](https://pubmed.ncbi.nlm.nih.gov/20089233/).
23. Kawamoto H, Latib A, Ruparella N, et al. In-hospital and midterm clinical outcomes of rotational atherectomy followed by stent implantation: the ROTATE multicentre registry. *EuroIntervention.* 2016; 12(12): 1448–1456, doi: [10.4244/EIJ-D-16-00386](https://doi.org/10.4244/EIJ-D-16-00386), indexed in Pubmed: [27998836](https://pubmed.ncbi.nlm.nih.gov/27998836/).
24. Sakakura K, Ako J, Wada H, et al. Comparison of frequency of complications with on-label versus off-label use of rotational atherectomy. *Am J Cardiol.* 2012; 110(4): 498–501, doi: [10.1016/j.amjcard.2012.04.021](https://doi.org/10.1016/j.amjcard.2012.04.021), indexed in Pubmed: [22579342](https://pubmed.ncbi.nlm.nih.gov/22579342/).
25. Safian RD, Feldman T, Muller DW, et al. Coronary angioplasty and Rotablator atherectomy trial (CARAT): immediate and late results of a prospective multicenter randomized trial. *Catheter Cardiovasc Interv.* 2001; 53(2): 213–220, doi: [10.1002/ccd.1151](https://doi.org/10.1002/ccd.1151), indexed in Pubmed: [11387607](https://pubmed.ncbi.nlm.nih.gov/11387607/).
26. Whitlow PL, Bass TA, Kipperman RM, et al. Results of the study to determine rotablator and transluminal angioplasty strategy (STRATAS). *Am J Cardiol.* 2001; 87(6): 699–705, doi: [10.1016/s0002-9149\(00\)01486-7](https://doi.org/10.1016/s0002-9149(00)01486-7), indexed in Pubmed: [11249886](https://pubmed.ncbi.nlm.nih.gov/11249886/).
27. Tomey MI, Kini AS, Sharma SK. Current status of rotational atherectomy. *JACC Cardiovasc Interv.* 2014; 7(4): 345–353, doi: [10.1016/j.jcin.2013.12.196](https://doi.org/10.1016/j.jcin.2013.12.196), indexed in Pubmed: [24630879](https://pubmed.ncbi.nlm.nih.gov/24630879/).
28. Reisman M, Shuman BJ, Dillard D, et al. Analysis of low-speed rotational atherectomy for the reduction of platelet aggregation. *Catheter Cardiovasc Diagn.* 1998; 45(2): 208–214, indexed in Pubmed: [9786404](https://pubmed.ncbi.nlm.nih.gov/9786404/).
29. Barbato E, Carrié D, Dardas P, et al. European Association of Percutaneous Cardiovascular Interventions. European expert consensus on rotational atherectomy. *EuroIntervention.* 2015; 11(1): 30–36, doi: [10.4244/EIJV1111A6](https://doi.org/10.4244/EIJV1111A6), indexed in Pubmed: [25982648](https://pubmed.ncbi.nlm.nih.gov/25982648/).
30. Bertrand ME, Van Be. Rotational atherectomy. In: Topol E, ed. *Text book of interventional cardiology*. Saunders, Philadelphia 2003: 549–557.
31. Corcos T, Favereau X, Guérin Y, et al. [Multi-instrumental revascularization adjusted to coronary lesions (MIRACLE). Current role of new technologies]. *Arch Mal Coeur Vaiss.* 1995; 88(10): 1445–1451, indexed in Pubmed: [8745617](https://pubmed.ncbi.nlm.nih.gov/8745617/).
32. Reifart N, Vandormael M, Krajcar M, et al. Randomized comparison of angioplasty of complex coronary lesions at a single center. Excimer Laser, Rotational Atherectomy, and Balloon Angioplasty Comparison (ERBAC) Study. *Circulation.* 1997; 96(1): 91–98, doi: [10.1161/01.cir.96.1.91](https://doi.org/10.1161/01.cir.96.1.91), indexed in Pubmed: [9236422](https://pubmed.ncbi.nlm.nih.gov/9236422/).
33. Dill T, Dietz U, Hamm CW, et al. A randomized comparison of balloon angioplasty versus rotational atherectomy in complex coronary lesions (COBRA study). *Eur Heart J.* 2000; 21(21): 1759–1766, doi: [10.1053/euhj.2000.2242](https://doi.org/10.1053/euhj.2000.2242), indexed in Pubmed: [11052840](https://pubmed.ncbi.nlm.nih.gov/11052840/).
34. Mauri L, Reisman M, Buchbinder M, et al. Comparison of rotational atherectomy with conventional balloon angioplasty in the prevention of restenosis of small coronary arteries: results of the Dilatation vs Ablation Revascularization Trial Targeting Restenosis (DART). *Am Heart J.* 2003; 145(5): 847–854, doi: [10.1016/S0002-8703\(03\)00080-2](https://doi.org/10.1016/S0002-8703(03)00080-2), indexed in Pubmed: [12766743](https://pubmed.ncbi.nlm.nih.gov/12766743/).
35. Moussa I, Di Mario C, Moses J, et al. Coronary stenting after rotational atherectomy in calcified and complex lesions. Angiographic and clinical follow-up results. *Circulation.* 1997; 96(1): 128–136, doi: [10.1161/01.cir.96.1.128](https://doi.org/10.1161/01.cir.96.1.128), indexed in Pubmed: [9236427](https://pubmed.ncbi.nlm.nih.gov/9236427/).
36. Khattab AA, Otto A, Hochadel M, et al. Drug-eluting stents versus bare metal stents following rotational atherectomy for heavily calcified coronary lesions: late angiographic and clinical follow-up

- results. *J Interv Cardiol.* 2007; 20(2): 100–106, doi: [10.1111/j.1540-8183.2007.00243.x](https://doi.org/10.1111/j.1540-8183.2007.00243.x), indexed in Pubmed: [17391217](https://pubmed.ncbi.nlm.nih.gov/17391217/).
37. Zhang BC, Wang C, Li WH, et al. Clinical outcome of drug-eluting versus bare-metal stents in patients with calcified coronary lesions: a meta-analysis. *Intern Med J.* 2015; 45(2): 203–211, doi: [10.1111/imj.12622](https://doi.org/10.1111/imj.12622), indexed in Pubmed: [25370798](https://pubmed.ncbi.nlm.nih.gov/25370798/).
  38. Madhavan MV, Tarigopula M, Mintz GS, et al. Coronary artery calcification: pathogenesis and prognostic implications. *J Am Coll Cardiol.* 2014; 63(17): 1703–1714, doi: [10.1016/j.jacc.2014.01.017](https://doi.org/10.1016/j.jacc.2014.01.017), indexed in Pubmed: [24530667](https://pubmed.ncbi.nlm.nih.gov/24530667/).
  39. Dardas P, Mezilis N, Ninios V, et al. The use of rotational atherectomy and drug-eluting stents in the treatment of heavily calcified coronary lesions. *Hellenic J Cardiol.* 2011; 52(5): 399–406, indexed in Pubmed: [21940287](https://pubmed.ncbi.nlm.nih.gov/21940287/).
  40. Vaquerizo B, Serra A, Miranda F, et al. Aggressive plaque modification with rotational atherectomy and/or cutting balloon before drug-eluting stent implantation for the treatment of calcified coronary lesions. *J Interv Cardiol.* 2010; 23(3): 240–248, doi: [10.1111/j.1540-8183.2010.00547.x](https://doi.org/10.1111/j.1540-8183.2010.00547.x), indexed in Pubmed: [20636844](https://pubmed.ncbi.nlm.nih.gov/20636844/).
  41. de Waha S, Allali A, Büttner HJ, et al. Rotational atherectomy before paclitaxel-eluting stent implantation in complex calcified coronary lesions: Two-year clinical outcome of the randomized RO-TAXUS trial. *Catheter Cardiovasc Interv.* 2016; 87(4): 691–700, doi: [10.1002/ccd.26290](https://doi.org/10.1002/ccd.26290), indexed in Pubmed: [26525804](https://pubmed.ncbi.nlm.nih.gov/26525804/).
  42. Mota P, Santos R, Pereira H. Facts on rotational atherectomy for coronary artery disease: multicentric registry (abstr). *EuroPCR, Paris 2013.*
  43. Wijns W, Kolh P, Danchin N, et al. Task Force on Myocardial Revascularization of the European Society of Cardiology (ESC) and the European Association for Cardio-Thoracic Surgery (EACTS), European Association for Percutaneous Cardiovascular Interventions (EAPCI). Guidelines on myocardial revascularization. *Eur Heart J.* 2010; 31(20): 2501–2555, doi: [10.1093/eurheartj/ehq277](https://doi.org/10.1093/eurheartj/ehq277), indexed in Pubmed: [20802248](https://pubmed.ncbi.nlm.nih.gov/20802248/).
  44. Levine GN, Bates ER, Blankenship JC, et al. American College of Cardiology Foundation, American Heart Association Task Force on Practice Guidelines, Society for Cardiovascular Angiography and Interventions. 2011 ACCF/AHA/SCAI Guideline for Percutaneous Coronary Intervention. A report of the American College of Cardiology Foundation/American Heart Association Task Force on Practice Guidelines and the Society for Cardiovascular Angiography and Interventions. *J Am Coll Cardiol.* 2011; 58(24): e44–122, doi: [10.1016/j.jacc.2011.08.007](https://doi.org/10.1016/j.jacc.2011.08.007), indexed in Pubmed: [22070834](https://pubmed.ncbi.nlm.nih.gov/22070834/).
  45. Windecker S, Kolh P, Alfonso F, et al. Authors/Task Force members. 2014 ESC/EACTS Guidelines on myocardial revascularization: the Task Force on Myocardial Revascularization of the European Society of Cardiology (ESC) and the European Association for Cardio-Thoracic Surgery (EACTS). Developed with the special contribution of the European Association of Percutaneous Cardiovascular Interventions (EAPCI). *Eur Heart J.* 2014; 35(37): 2541–2619, doi: [10.1093/eurheartj/ehu278](https://doi.org/10.1093/eurheartj/ehu278), indexed in Pubmed: [25173339](https://pubmed.ncbi.nlm.nih.gov/25173339/).
  46. Barbato E, Colombo A, Heyndrickx GR. Rotational Atherectomy. In *PCR-EAPCI textbook on percutaneous interventional cardiovascular medicine.* Europa Digital & Publishing, Toulouse 2012: 195–211.
  47. Sharma SK, Kini A, Mehran R, et al. Randomized trial of Rotational Atherectomy Versus Balloon Angioplasty for Diffuse In-stent Restenosis (ROSTER). *Am Heart J.* 2004; 147(1): 16–22, doi: [10.1016/j.ahj.2003.07.002](https://doi.org/10.1016/j.ahj.2003.07.002), indexed in Pubmed: [14691413](https://pubmed.ncbi.nlm.nih.gov/14691413/).
  48. vom Dahl Jv, Dietz U, Haager PK, et al. Rotational Atherectomy Does Not Reduce Recurrent In-Stent Restenosis: Results of the Angioplasty Versus Rotational Atherectomy for Treatment of Diffuse In-Stent Restenosis Trial (ARTIST). *Circulation.* 2002; 105(5): 583–588, doi: [10.1161/hc0502.103347](https://doi.org/10.1161/hc0502.103347), indexed in Pubmed: [11827923](https://pubmed.ncbi.nlm.nih.gov/11827923/).
  49. Édes IF, Ruzsa Z, Szabó G, et al. Rotational atherectomy of undilatable coronary stents: stentablation, a clinical perspective and recommendation. *EuroIntervention.* 2016; 12(5): e632–e635, doi: [10.4244/EIJV12I5A103](https://doi.org/10.4244/EIJV12I5A103), indexed in Pubmed: [27497363](https://pubmed.ncbi.nlm.nih.gov/27497363/).
  50. Tsuchikane E, Suzuki T, Asakura Y, et al. DOCTORS Investigators. Debulking of chronic coronary total occlusions with rotational or directional atherectomy before stenting: Final results of DOCTORS study. *Int J Cardiol.* 2008; 125(3): 397–403, doi: [10.1016/j.ijcard.2007.07.117](https://doi.org/10.1016/j.ijcard.2007.07.117), indexed in Pubmed: [18023899](https://pubmed.ncbi.nlm.nih.gov/18023899/).
  51. O'Neill WW, Kleiman NS, Moses J, et al. A prospective, randomized clinical trial of hemodynamic support with Impella 2.5 versus intra-aortic balloon pump in patients undergoing high-risk percutaneous coronary intervention: the PROTECT II study. *Circulation.* 2012; 126(14): 1717–1727, doi: [10.1161/CIRCULATIONAHA.112.098194](https://doi.org/10.1161/CIRCULATIONAHA.112.098194), indexed in Pubmed: [22935569](https://pubmed.ncbi.nlm.nih.gov/22935569/).
  52. Cohen MG, Ghatak A, Kleiman NS, et al. Optimizing rotational atherectomy in high-risk percutaneous coronary interventions: insights from the PROTECT II study. *Catheter Cardiovasc Interv.* 2014; 83(7): 1057–1064, doi: [10.1002/ccd.25277](https://doi.org/10.1002/ccd.25277), indexed in Pubmed: [24174321](https://pubmed.ncbi.nlm.nih.gov/24174321/).
  53. Parikh K, Chandra P, Choksi N, et al. Safety and feasibility of orbital atherectomy for the treatment of calcified coronary lesions: the ORBIT I trial. *Catheter Cardiovasc Interv.* 2013; 81(7): 1134–1139, doi: [10.1002/ccd.24700](https://doi.org/10.1002/ccd.24700), indexed in Pubmed: [23460596](https://pubmed.ncbi.nlm.nih.gov/23460596/).
  54. Chambers JW, Feldman RL, Himmelstein SI, et al. Pivotal trial to evaluate the safety and efficacy of the orbital atherectomy system in treating de novo, severely calcified coronary lesions (ORBIT II). *JACC Cardiovasc Interv.* 2014; 7(5): 510–518, doi: [10.1016/j.jcin.2014.01.158](https://doi.org/10.1016/j.jcin.2014.01.158), indexed in Pubmed: [24852804](https://pubmed.ncbi.nlm.nih.gov/24852804/).
  55. Bhatt P, Parikh P, Patel A, et al. Long-term safety and performance of the orbital atherectomy system for treating calcified coronary artery lesions: 5-Year follow-up in the ORBIT I trial. *Cardiovasc Revasc Med.* 2015; 16(4): 213–216, doi: [10.1016/j.carrev.2015.03.007](https://doi.org/10.1016/j.carrev.2015.03.007), indexed in Pubmed: [25866032](https://pubmed.ncbi.nlm.nih.gov/25866032/).
  56. Lee M, Généreux P, Shlofmitz R, et al. Orbital atherectomy for treating de novo, severely calcified coronary lesions: 3-year results of the pivotal ORBIT II trial. *Cardiovasc Revasc Med.* 2017; 18(4): 261–264, doi: [10.1016/j.carrev.2017.01.011](https://doi.org/10.1016/j.carrev.2017.01.011), indexed in Pubmed: [28162989](https://pubmed.ncbi.nlm.nih.gov/28162989/).