

Uniesienie ST to nie zawsze ostry zespół wieńcowy — opis przypadku

ST-elevation may not always indicates acute coronary syndrome — a case report

Paweł Deska¹, Rafał Baranowski²

¹Oddział Chorób Wewnętrznych Szpitala Rejonowego w Kłobucku, Zespół Opieki Zdrowotnej w Kłobucku
²Klinika Zaburzeń Rytmu Instytutu Kardiologii w Warszawie

Pacjentka 81-letnia, z wielonaczyniową chorobą wieńcową po zawale serca bez uniesienia odcinka ST (NSTEMI, *non-ST-elevation myocardial infarction*) (19.04.2012 r.), po zabiegu pomostowania naczyń wieńcowych — pomost tętniczy od lewej wewnętrznej tętnicy piersiowej do gałęzi międzykomorowej przedniej lewej tętnicy wieńcowej oraz dwa pomosty żyłne do prawej tętnicy wieńcowej i do tętnicy tępego brzegu pierwszej (24.04.2012 r.), z implantowanym kardio-stymulatorem DDDR z powodu zespołu chorej zatoki (22.01.2013 r.), z wywiadem miażdżycy tętnic szyjnych, została przywieziona do szpitala w godzinach nocnych przez pomoc doraźną. Chora skarżyła się na nagłe osłabienie, kilkugodzinną duszność i uczucie kołatania serca. Negowała typowe dolegliwości stenokardialne.

W badaniu przedmiotowym przeprowadzonym na izbie przyjęć stwierdzono niemierną pracę serca, której częstotliwość określono na około 130/min. Osluchowo bez zastoju, jednak z widocznymi cechami duszności. Ciśnienie tętnicze wynosiło 170/85 mm Hg. W zapisie elektrokardiograficznym (EKG) zarejestrowano naprzemiennie pobudzenia z wąskimi i szerokimi zespołami QRS układające się w bigeminię. Rytm prowadzący określono jako pozazatokowy. Co jeszcze istotniejsze, w pobudzeniach z wąskimi zespołami QRS w odprowadzeniach kończynowych III i aVF stwierdzono uniesienia odcinka ST maksymalnie do 2 mm. Szerokie zespoły QRS miały morfologię bloku prawej odnogi pęczka Hisa (ryc. 1).

Chorą przyjęto na rejonowy oddział chorób wewnętrznych i umieszczono na sali intensywnego nadzoru kardiologicznego (tzw. R). Zapis EKG monitorowano w sposób ciągły. Ponieważ poza uniesieniami odcinka ST w dwóch sąsiadujących odprowadzeniach nie stwierdzono innych cech nowo powstałego ostrego zespołu wieńcowego, to pobrano krew na pilne badania laboratoryjne i wstępnie zastosowano leczenie objawowe. Pacjentka po przyjęciu na oddział uspokoiła się, co spowodowało zmniejszenie duszności. Podano tlen przez tak zwane wąsy, z przepływem 1 l/min, a także 25 mg metoprololu doustnie i 0,9-procentowy roztwór chlorku sodu z dwoma ampułkami siarczanu magnezu. Kontrolny pomiar ciśnienia tętniczego wykazał wartość 150/80 mm Hg. Zanim uzyskano wyniki badań, w badaniu przedmiotowym nie wysłuchiowano już pobudzeń dodatkowych — rytm serca utrzymywał się w granicach 70/min. Dolegliwości pacjentki ustąpiły całkowicie.

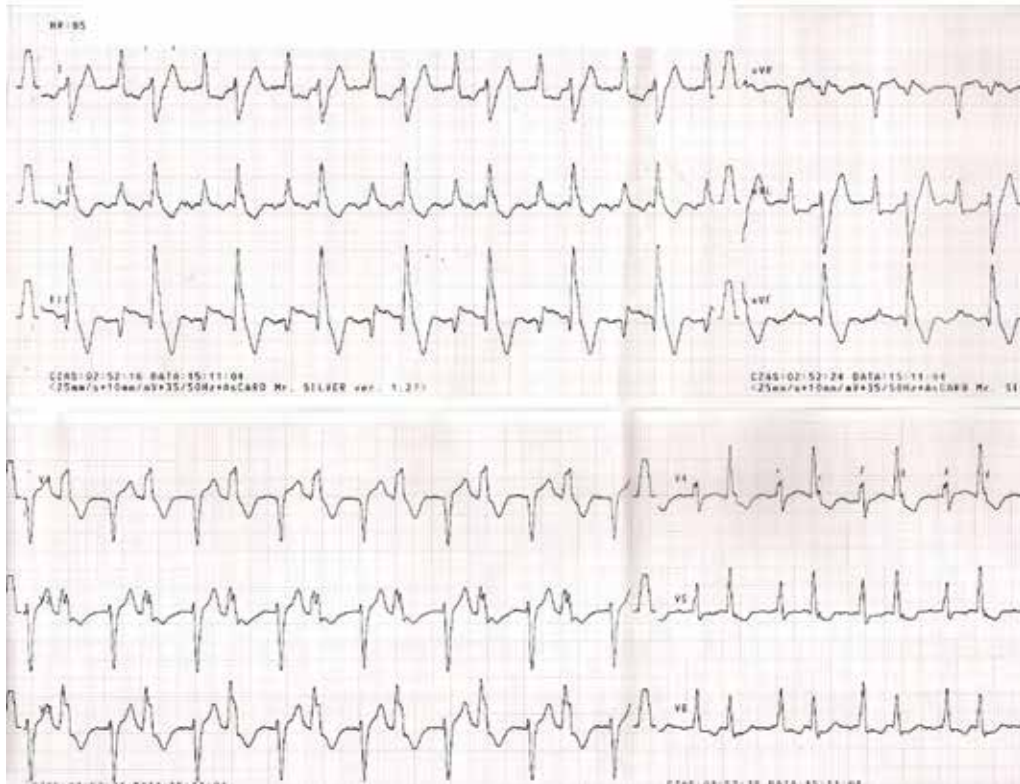
W badaniach laboratoryjnych stwierdzono:

- stężenie troponiny T równe 12,5 ng/l (zakres wartości referencyjnych < 14 ng/l);
- stężenie sodu wynoszące 131 mmol/l, stężenie potas wynoszące 5,1 mmol/l, stężenie kreatyniny wynoszące 1,26 mg/dl (filtracja kłębuszkowa [GFR, *glomerular filtration rate*] wg MDRD [*Modification of Diet in Renal Disease*]— 41 ml/min);
- parametry morfologii bez odchyłań od normy.

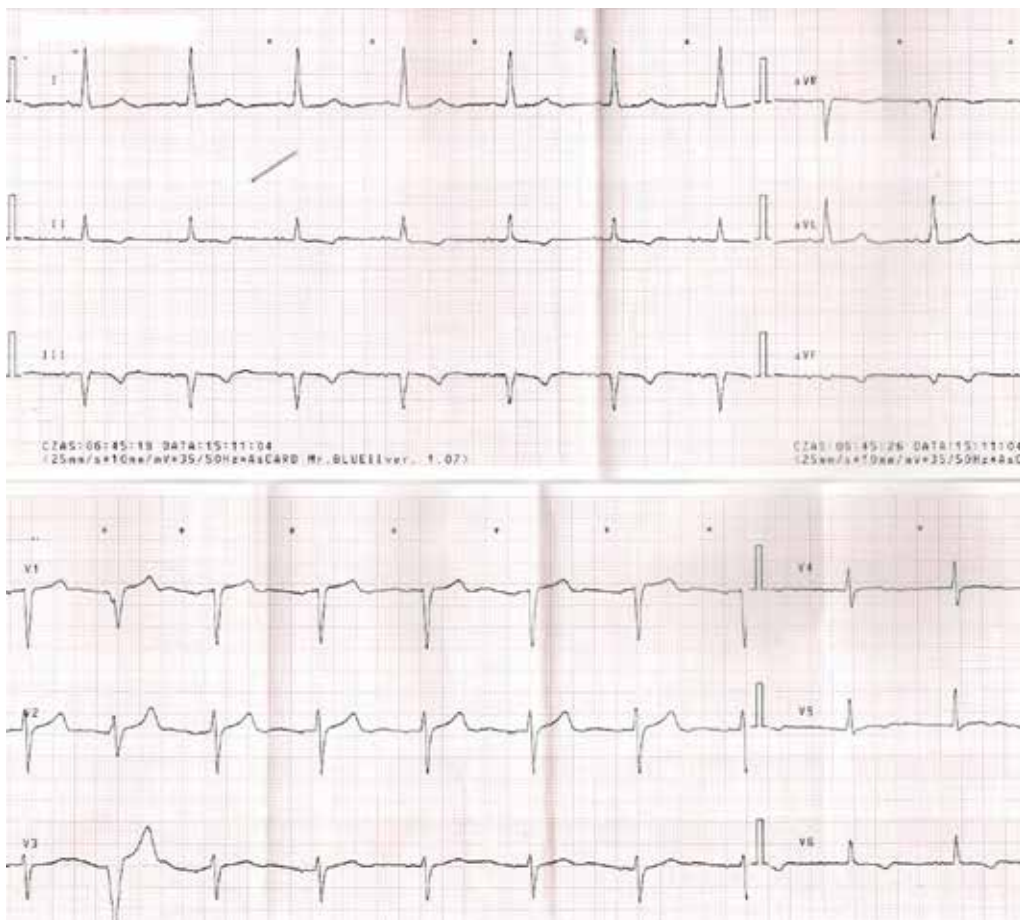
W kontrolnym zapisie EKG stwierdzono rytm zatokowy o częstości 62/min, lewogram oraz ujemne zalamki T w odprowadzeniach kończynowych II, III, aVF, a także w odprowadzeniu przedsercowym V6. W zarejestrowanym fragmencie wystąpiło jedno pobudzenie dodatkowe pochodzenia komorowego o odmiernej morfologii w porównaniu z zapisem przy przyjęciu (ryc. 2).

Adres do korespondencji:

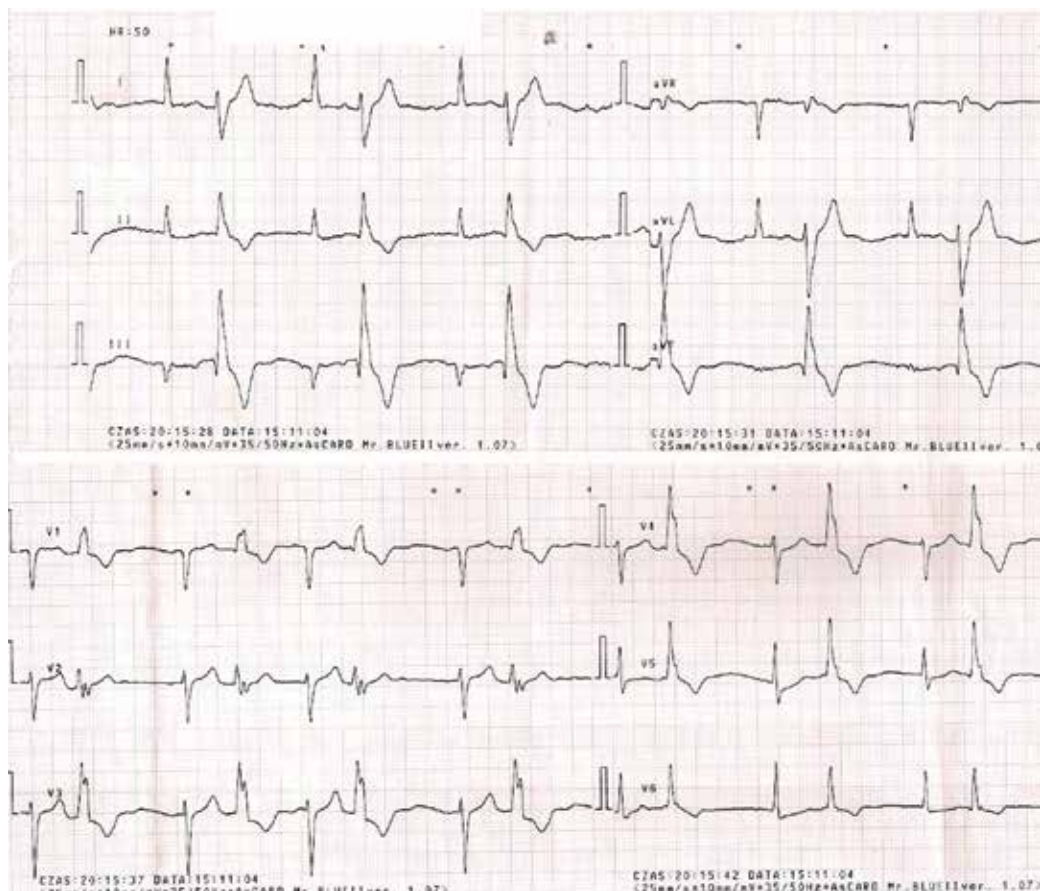
lek. Paweł Deska
Oddział Chorób Wewnętrznych
Szpital Rejonowy
Zespół Opieki Zdrowotnej
ul. 11 Listopada 5E, 42–100 Kłobuck
tel. 34 317 28 61
e-mail: pawdes@poczta.onet.pl



Rycina 1. Zapis elektrokardiograficzny przy przyjęciu do szpitala



Rycina 2. Zapis elektrokardiograficzny po leczeniu wstępnym



Rycina 3. Nawrót bigemini

W czasie hospitalizacji u chorej obserwowano częste nawroty bigemini komorowej z dusznością bez stenokardii (ryc. 3). W kolejnych zapisach EKG nie rejestrowano cech świeżego niedokrwienia mięśnia sercowego. W kontrolnym oznaczeniu stężenie troponiny wynosiło 8,32 ng/l. Wyniki pozostałych badań, w tym pomiar stężeń hormonu tarczycy (TSH, *thyroid-stimulating hormone*) i transaminaz, pozostawały w granicach normy. Wykonano badanie radiologiczne (RTG) klatki piersiowej w projekcji przednio-tylnej (P-A, *postero-anterior*), na którym uwidoczono powietrzne pola płucne bez zagęszczeń ogniskowych; sylwetka serca była powiększona w zakresie lewej komory.

W echokardiografii (UKG) przezklatkowej stwierdzono odcinkowe zaburzenia kurczliwości w zakresie ściany dolnej i bocznej; frakcja wyrzutowa lewej komory wynosiła 30%. Stwierdzono ponadto niewielki przerost mięśnia sercowego w zakresie przegrody międzykomorowej oraz

małą niedomykalność zastawki mitralnej i trójdzielnej bez znaczenia hemodynamicznego.

Po zastosowaniu leczenia amiodaronem w dawce 150 mg podanej dożylnie, a następnie 200 mg co 8 godzin przez 3 doby, uzyskano ustąpienie arytmii. Zwiększono dawkę metoprololu do 2 × 50 mg i zrezygnowano ze stosowania amiodaronu.

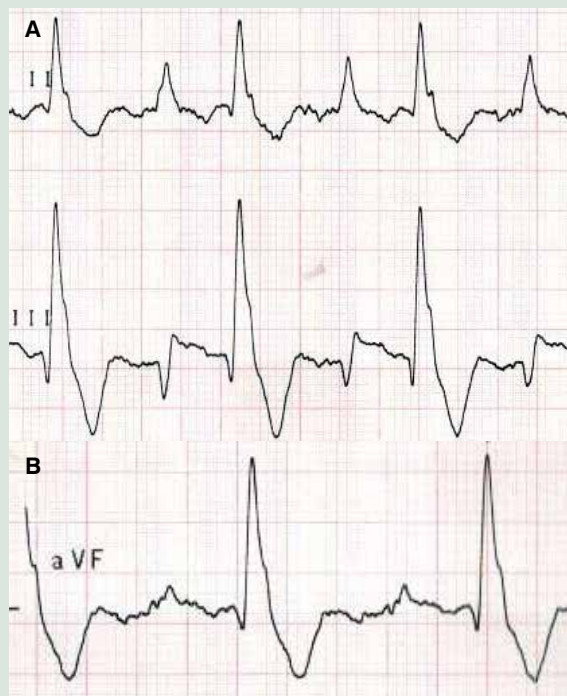
W opisanym przypadku, poza komorowymi zaburzeniami rytmu serca, w pierwszym EKG zarejestrowano istotne uniesienia odcinka ST w dwóch sąsiadujących odprowadzeniach. Gdyby towarzyszył temu jeszcze ból zamostkowy, to najpewniej już na wstępie rozpoznano by ostry zespół wieńcowy z uniesieniem odcinka ST. Jednak, ze względu na brak innych cech niedokrwienia, zdecydowano o badaniu stężenia enzymów martwicy mięśnia sercowego, które w kolejnych oznaczeniach utrzymywały się w granicach normy. Również normalizacja uniesień odcinka ST przemawia przeciw rozpoznaniu ostrego zespołu wieńcowego.

KOMENTARZ

Można by rzec, że jest to typowy przypadek dyżurny. Prześledźmy raz jeszcze te trzy zapisy EKG. Od razu należy zauważyć wysoką jakość wykonania zapisów; czytelne dane pacjenta wydrukowane na zapisie, widoczne data i godzina wykonania, co zawsze jest niezbędne do poprawnego prowadzenia dokumentacji medycznej.

Pierwszy zapis jest najbardziej skomplikowany, szczególnie, że wykonany o godzinie 2:00 w nocy u pacjentki z dość ostrymi objawami niewyrównania. To, co zawsze najpierw opisujemy, to rytm prowadzący. Opis „rytm pozazatokowy” jest w pełni uzasadniony — załamki P są ujemne w odprowadzeniach II i III, a dodatnie w odprowadzeniu aVR. Na pierwszy rzut oka można by brać pod uwagę naprzemiennosc morfologii QRS rytmu wiodącego, ale szybka weryfikacja cyrklem niweluje tą koncepcję. Można by się pokusić o bardziej karkołomną koncepcję — często-skurczu przedsiorkowego 130/min, wówczas nieprzewiedzione załamki P byłyby ukryte w pobudzeniach komorowych. Nie możemy jednak udowodnić tego jednoznacznie. Wszystko wskazuje na bigemię komorową. Jak słusznie opisano, w odprowadzeniach III i aVF widoczne są uniesienia ST (ryc. 4). Są ewidentne w odprowadzeniu III, trudne do zauważenia w odprowadzeniu aVF (QRS o niskim woltażu) i niewidoczne w odprowadzeniu II.

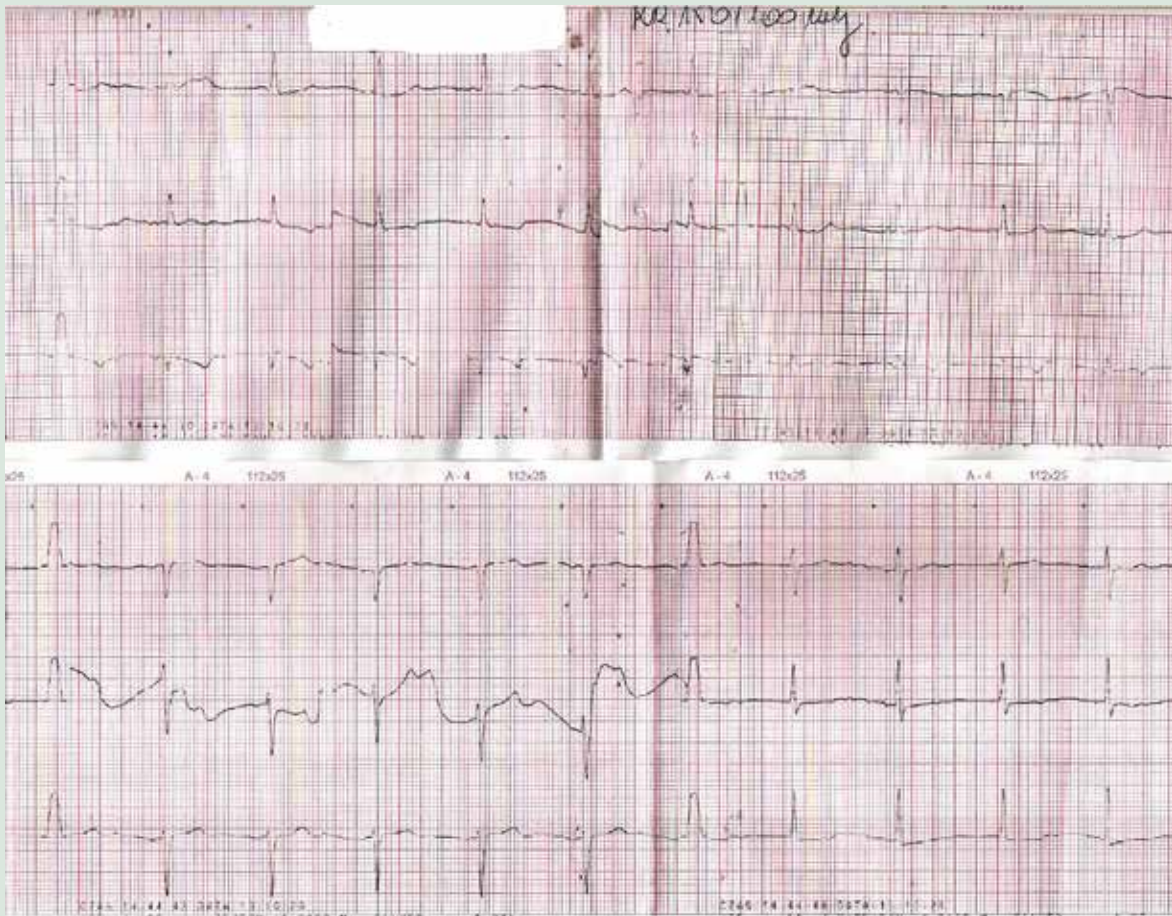
Czy to na pewno obraz zawału serca z uniesieniem odcinka ST (STEMI, *ST-elevation-myocardial infarction*)? Wiemy, że pacjentka ma wszczepiony rozrusznik dwujamowy, a więc w ocenie ST musimy brać pod uwagę zjawisko pamięci elektrycznej. Pamięć elektryczna nie jest jednak powodem występowania uniesień ST — może powodować występowanie we „własnych” ewolucjach QRS (przewiedzionych układem His-Purkinje) ujemnych załamek T i obniżen ST. Czy to są tak zwane przetrwałe uniesienia ST po przebytych zawałach? To, co mogłoby bardzo pomóc, to dostęp do wcześniejszego zapisu EKG. Lekarz dyżurny nie miał możliwości porównania, ale podjął jedyną słuszną decyzję — o hospitalizacji, pilnym oznaczeniu troponin, podaniu elektrolitów i beta-adrenolityku



Rycina 4A, B. Powiększony zapis z odprowadzeń II, III i aVF z zapisu elektrokardiograficznego na rycinie 1

(w tym przypadku miał „ułatwione” zadanie — pacjentka ma wszczepiony stymulator). Po oznaczeniach troponin tylko EKG było podejrzane w kierunku STEMI (brak typowych objawów); zachowawcza taktyka leczenia była trafnym wyborem, zwłaszcza że stan pacjentki się poprawił. Kolejny zapis EKG (po 4 h) prezentuje rytm zatokowy. W odprowadzeniach III i aVF patologiczne załamki Q, ale — jak wiemy — pacjentka ma w wywiadzie przebyty zawał serca. W późniejszym badaniu echokardiograficznym (UKG) mamy potwierdzenie zaburzeń kurczliwości w tej okolicy. Zmiany ST rejestrowane w tym EKG nie mogą być traktowane jako istotne klinicznie. Kolejny zapis (ryc. 3) prezentuje nawrót arytmii o morfologii QRS jak przy przyjęciu do szpitala. Co ciekawe, morfologia QRS w odprowadzeniu aVF nie prezentuje patologicznego załamka Q, jest tylko izolowane Q w odprowadzeniu III.

W kolejnej dobie, dzięki pomocy rodziny pacjentki, uzyskano dostęp do zapisu z 2013 roku (ryc. 5).



Rycina 5. Zapis elektrokardiograficzny z 2013 roku

Ten zapis nie różni się szczególnie od zapisu z ryciny 2. Lekarzowi dyżurnemu dałby jednak informację, że uniesienia nie są przetrwałe, lecz są nowym obrazem EKG.

Co było przyczyną pojawienia się istotnych uniesień ST w EKG z ryciny 1? Wiadomo, że nie był to ostry zespół wieńcowy — wykluczyły to badania biochemiczne i stan kliniczny. Możliwymi przyczynami były najprawdopodobniej zaburzenia elektrolitowe oraz tachykardia z obecnością licznej arytmii komorowej. Pamiętajmy, że zmiany ST mogą również mieć charakter tak zwanych zmian poekstrasystolicznych — zmian ST w ewolucjach własnych występujących na przykład w okresach bigeminii czy trigeminii komorowej. Utrud-

nia to ocenę ST szczególnie u pacjentów z bardziej typowymi objawami sugerującymi ostry zespół wieńcowy. To, co pomaga w takich przypadkach, to oznaczenia markerów martwicy oraz wykonywanie kolejnych zapisów EKG i śledzenie dynamiki obrazu ST.

U tej pacjentki należy również porównać obecny wynik UKG z poprzednim w celu porównania rozległości zaburzeń kurczliwości i frakcji wyrzutowej. Obecnie wyliczono, że frakcja wyrzutowa wynosi 30% — czy zawsze był to tak niski wynik? Gdyby się potwierdził, to należy się zastanowić, czy pacjentka nie jest kandydatką do wszczęcia kardiowertera-defibrylatora (ICD, *implantable cardioverter-defibrillator*) w prewencji pierwotnej nagłego zgonu.

prof. Rafał Baranowski