

Zastosowanie tomografii komputerowej w diagnostyce stabilnej choroby wieńcowej w świetle najnowszych wytycznych Europejskiego Towarzystwa Kardiologicznego

The use of computed tomography in the diagnosis of stable coronary heart disease according to the latest guidelines of the European Society of Cardiology

Aneta Stróżyk¹, Jadwiga Fijałkowska², Rafał Gałąska³, Marcin Fijałkowski³

¹Kliniczne Centrum Kardiologii Uniwersyteckiego Centrum Klinicznego w Gdańsku

²Zakład Radiologii Uniwersyteckiego Centrum Klinicznego w Gdańsku

³I Katedra i Klinika Kardiologii Gdańskiego Uniwersytetu Medycznego

STRESZCZENIE

Wielorządowa tomografia komputerowa jest obecnie ważnym elementem nieinwazyjnej diagnostyki schorzeń kardiologicznych. Pozwala na zobrazowanie struktur anatomicznych, a także na ocenę funkcji serca podczas jednego badania, co czyni tę metodę konkurencyjną w stosunku do innych, zarówno nieinwazyjnych, jak i inwazyjnych, technik diagnostycznych. W praktyce klinicznej rozszerzają się wskazania do jej stosowania. W artykule przedstawiono współczesne koncepcje, perspektywy oraz techniczne możliwości angiotomografii komputerowej (CTA) tętnic wieńcowych, która — jak wykazano w wielośrodkowych badaniach — cechuje się wysoką ujemną wartością predykcyjną. Ponadto podczas badania można zobrazować nie tylko uwapnione, ale i nieuwapnione blaszki miażdżycowe; szczególnie dotyczy to proksymalnych segmentów tętnic wieńcowych, co koreluje z wynikami ultrasonografii wewnątrznaczyniowej. Badanie CTA stosuje się w diagnostyce i planowaniu terapii zarówno w przypadku podejrzenia choroby wieńcowej (CAD), jak i u pacjentów z CAD już rozpoznaną.

Choroby Serca i Naczyń 2014, 11 (5), 280–284

Słowa kluczowe: choroba wieńcowa, wskaźnik uwapnienia tętnic wieńcowych, angiotomografia komputerowa tętnic wieńcowych (CTA)

Adres do korespondencji:

dr hab. n. med. Marcin Fijałkowski
I Katedra i Klinika Kardiologii
Gdański Uniwersytet Medyczny
ul. Dębinki 7, 80–211 Gdańsk
tel.: 58 349 25 00, faks: 58 346 12 01
e-mail: mfijałkowski@gumed.edu.pl

ABSTRACT

Multidetector-row electrocardiogram-gated cardiac computed tomography (MDCT) is one of the major non-invasive imaging options, nowadays. The amount of information concerning the structure and function of the cardiovascular system that could be obtained in one examination makes this method competitive with respect to other non-invasive and invasive diagnostic tools and makes the indications for CT in clinical practice to extend. This article presents an overview of the current concepts, perspectives and technical capabilities in coronary CT angiography (CTA). Many previous studies have demonstrated the high negative predictive value of coronary CTA for significant stenosis in native coronary arteries, when performed under optimal conditions. In addition, several studies have found MDCT to be able to detect calcified and noncalcified coronary atherosclerotic plaques as well, especially in proximal vessel segments, having a good correlation with intravascular ultrasound. Certainly, this technique has improved the current management of patients with suspected or confirmed coronary artery disease.

Choroby Serca i Naczyń 2014, 11 (5), 280–284

Key words: coronary artery disease, coronary calcium score, computerized tomography coronary angiogram (CTA)

WPROWADZENIE

Choroba wieńcowa (CAD, *coronary artery disease*) jest wiodącym czynnikiem ryzyka zgonu w krajach wysoko

uprzemysłowionych. W badaniach epidemiologicznych stabilna dławica piersiowa jest zasadniczo rozpoznaniem opartym na wywiadzie, a więc zależnym od oceny klinicznej. Częstość występowania dławicy piersiowej zwiększa się z wiekiem u obu płci, z 5–7% wśród kobiet w wieku 45–64 lat do 10–12% wśród kobiet w wieku 65–84 lat oraz z 4–7% wśród mężczyzn w wieku 45–64 lat do 12–14% wśród mężczyzn w wieku 65–84 lat [1]. Koronarografia inwazyjna, choć pozostaje referencyjną metodą oceny CAD w nasierdziowych odcinkach tętnic wieńcowych, to dostarcza informacji tylko na temat światła naczyń, a nie samej struktury blaszki miażdżycowej. Współczesne systemy wielorzędowej tomografii komputerowej (MDCT, *multi-row-detector computed tomography*) są wystarczającą nieinwazyjną metodą do wiarygodnego obrazowania tętnic wieńcowych u wielu pacjentów. Metoda ta pozwala na uzyskanie dodatkowych informacji na temat blaszek miażdżycowych dookoła światła naczyń, umożliwia ocenę pola powierzchni naczyń i przebudowy ścian, a ponadto umożliwia ocenę przebiegu i obwodów niedrożnych tętnic wieńcowych. Tętnice wieńcowe mogą być obrazowane za pomocą CT bez użycia środka kontrastowego (ilościowa ocena wskaźnika uwapnienia tętnic wieńcowych [CCA, *coronary calcium score*]) lub po dożylnym wstrzyknięciu jodowego środka kontrastowego. Obecnie MDCT uznaje się za metodę z wyboru w obrazowaniu dużych naczyń. Zastosowanie odpowiednich algorytmów umożliwia ocenę kilku struktur (pień płucny, aorta wstępująca i tętnice wieńcowe) w czasie jednego badania. Dodatkową zaletą badania jest możliwość zobrazowania jam serca, zastawek, osierdzia, a także ocena funkcji mięśnia sercowego — ocena kurczliwości, pomiar frakcji wyrzutowej oraz masy mięśnia sercowego [1, 3].

OCENA WSKAŹNIKA UWAPNIENIA TĘTNIC WIĘNCOWYCH

Zwapnienia w tętnicach wieńcowych są specyficzne dla CAD i pojawiają się już we wczesnym etapie rozwoju blaszek miażdżycowych. Wielodetektorowa CT umożliwia wykrywanie zwapnień w tętnicach wieńcowych na obrazach zarejestrowanych bez wzmocnienia za pomocą środka kontrastowego. Dawka promieniowania podczas badania jest niewielka, na poziomie 1–2 mSv. Obecnie do ilościowej oceny zwapnień w tętnicach wieńcowych najczęściej wykorzystuje się wskaźnik zwapnień zaproponowany przez Agatstona, zgodnie z którym zwapnienie

jest definiowane jako obszar o gęstości powyżej 130 jH. Przyjęto cztery stopnie ryzyka CAD zależnie od nasilenia zwapnień w naczyniach wieńcowych ocenianych za pomocą wskaźnika Agatstona: 0–100 — niskie ryzyko, 101–400 — umiarkowane ryzyko, 401–1000 wysokie ryzyko, ponad 1000 — bardzo wysokie ryzyko. Interpretacja kliniczna wskaźnika Agatstona pozwala przyjąć, że brak zwapnień z dużym prawdopodobieństwem wyklucza obecność istotnego zwężenia w tętnicach wieńcowych, umiarkowane lub istotne nasilenie zwapnień u osób bez objawów umożliwia ocenę ryzyka i wdrożenie postępowania modyfikującego czynniki ryzyka, a bardzo duża liczba zwapnień w sposób istotny sugeruje nasiloną CAD. Dodatkowo ocena progresji lub regresji zwapnień pozwala monitorować przebieg procesu miażdżycowego. Określenie wskaźnika uwapnienia (CS, *calcium score*) zaleca się szczególnie u osób z grupy pośredniego ryzyka incydentów sercowo-naczyniowych wystąpienia niekorzystnych zdarzeń sercowo-naczyniowych w ciągu 10 lat. Inną grupę stanowią pacjenci uczuleni na środki kontrastowe wymagający diagnostyki CAD. Ocena zwapnień w tętnicach wieńcowych może także wspomóc diagnostykę różnicową bólu w klatce piersiowej, w szczególności u młodych pacjentów z nietypowym jego charakterem. Może także być pomocna w podjęciu decyzji o modyfikacji leczenia farmakologicznego u chorych z zaburzeniami gospodarki lipidowej z grupy wysokiego ryzyka CAD, czyli pacjentów z cukrzycą, przewlekłą niewydolnością nerek czy hipercholesterolemią rodzinną. Brak zwapnień w obrębie tętnic wieńcowych w tej grupie chorych wiąże się z korzystnym rokowaniem długoterminowym [4, 5]. Należy jednak pamiętać, że wysoki wskaźnik zwapnień nie koreluje jednoznacznie z obecnością istotnych zwężeń w tętnicach wieńcowych. Niekiedy nasilone ogniskowe lub rozsiane zwapnienia mogą przebiegać na zewnątrz naczyń, nie zwięzając ich światła, a jednocześnie uniemożliwiając jednoznaczną ocenę światła naczyń. Dlatego zaleca się, aby nie wykonywać automatycznie koronarografii u osób bez objawów cechujących się wysokim wskaźnikiem zwapnień. Warto nadmienić, że możliwa jest obecność w tętnicach wieńcowych blaszek miażdżycowych które nie są zwapniałe („miękkie”) lub zwapnień o wielkości i wysyceniu poniżej detekcji urządzenia. Dlatego nie można jednoznacznie uznać, że CS równy 0 wyklucza zwężenie tętnic wieńcowych u pacjentów z objawami klinicznymi, zwłaszcza jeśli występują one u młodych osób i mają ostry charakter [6, 7].

ANGIOTOMOGRAFIA KOMPUTEROWA TĘTNIC WIEŃCOWYCH (CTA)

Obecnie koronarografia inwazyjna nadal jest „złotym standardem” w diagnostyce zwężeń w naczyniach wieńcowych. Badanie tomografem komputerowym cechuje się wysoką czułością i dużą swoistością, przy czym konieczna jest odpowiednia technologia (tj. co najmniej 64-rzędowym skaner tomografu). Badanie CT w porównaniu z koronarografią jest nieinwazyjne, można je wykonywać w trybie ambulatoryjnym, a częstość powikłań pozostaje niska. Co więcej, można wykonywać zarówno wtórne rekonstrukcje w dowolnych płaszczyznach, jak i rekonstrukcje przestrzenne. Można również oceniać naczynia wieńcowe w przekrojach poprzecznych, wykorzystując wielopłaszczyznowe obrazy. Możliwa jest dokładniejsza analiza samej ściany tętnicy lub blaszki miażdżycowej, a także procentowego zwężenia światła naczynia, podobnie jak w przypadku zastosowania ultrasonografii wewnątrznaczyniowej (IVUS, *intravascular ultrasonographic*). Dodatkowo badanie CTA pozwala na lepszą ocenę zwapnień w obrębie blaszki miażdżycowej oraz ocenę przebiegu i obwodów niedrożnych tętnic wieńcowych przed zabiegami próby ich otwarcia. Wadą koronarografii CT jest niższa rozdzielczość przestrzenna i czasowa niż uzyskiwana w tradycyjnej angiografii. Istotnym pozostaje fakt, że badani otrzymują dawkę promieniowania jonizującego na średnim poziomie około 12 mSv (w przypadku tradycyjnej koronarografii jest to średnio ok. 8,5 mSv), co ma szczególne znaczenie u chorych poniżej 40. roku życia [8]. Nie bez znaczenia, szczególnie dla chorych uczulonych lub z niewydolnością nerek, jest to, że w trakcie badania CT istnieje konieczność zastosowania środków kontrastowych. Warto jednak nadmienić, że wraz z rozwojem technologicznym skanerów, zwiększeniem rzędowości i liczby układów lampa–odbiornik oraz prospektywnego bramkowania EKG dochodzi do zmniejszenia dawki promieniowania tak, że w przypadku zastosowaniu aparatów 320-rzędowych dawka promieniowania staje się o połowę niższa niż w tradycyjnej koronarografii. Mimo wymienionych ograniczeń koronarografia CT cechuje się jednak najwyższą wartością diagnostyczną spośród metod nieinwazyjnych stosowanych w diagnostyce CAD.

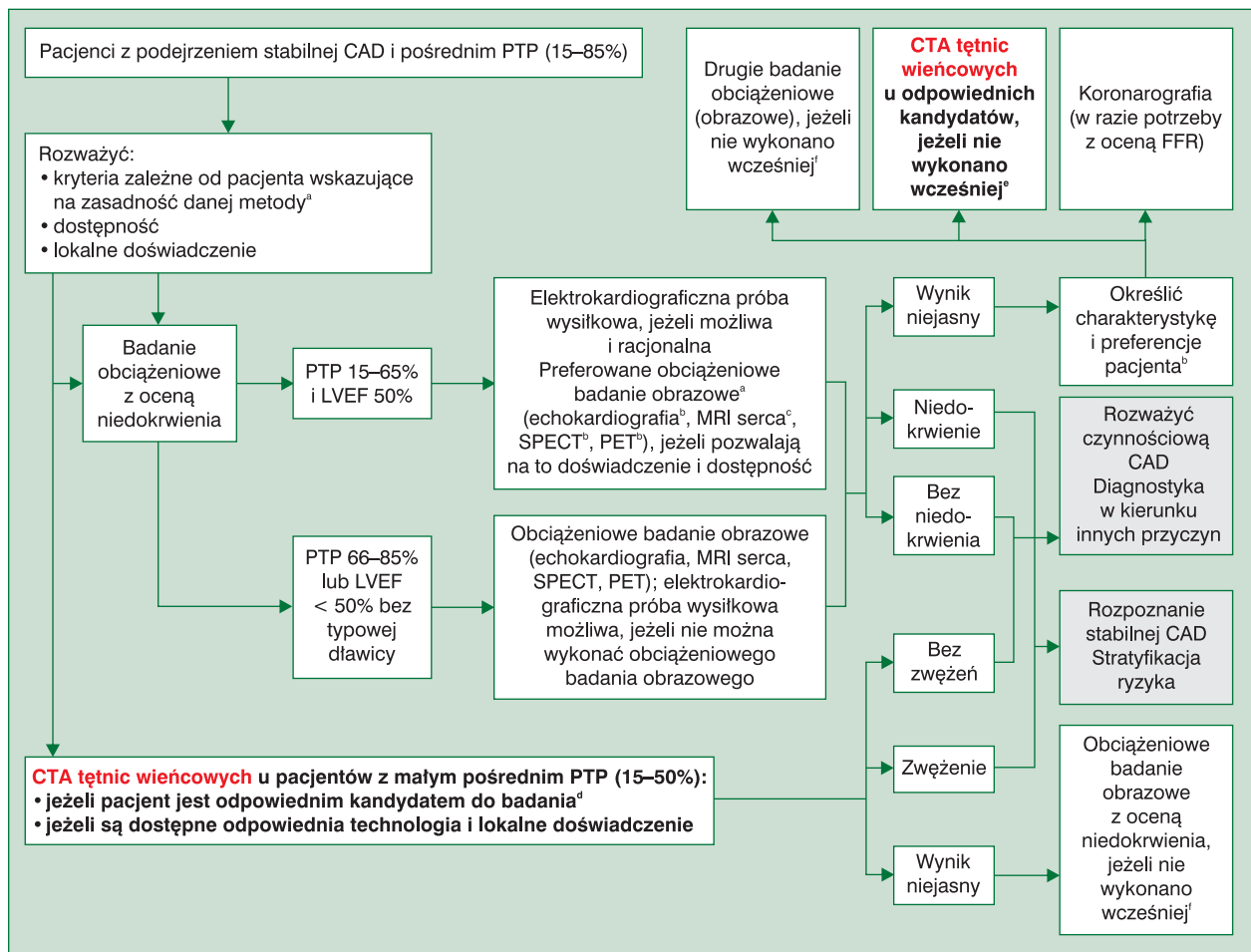
Istotnym zastosowaniem koronarografii CT, choć nadal mało rozpowszechnionym, jest badanie pomostów aortalno-wieńcowych — ich przebiegu, drożności i stopnia ewentualnego zwężenia, a w tym ocena miej-

sca zespolenia [9]. Lepsze obrazowanie pomostów wiąże się z większą ich średnicą, mniejszą ruchomością oraz najczęściej mniejszą ilością zwapnień i blaszek miażdżycowych. Szczególnie jest to przydatne w przypadkach podejrzenia wczesnego zamknięcia pomostów po operacji kardiochirurgicznej lub uwidocznienia ich przebiegu, gdy są trudności ukazania pomostów w tradycyjnej koronarografii [1, 10].

W dobie znacznej liczby procedur implantacji stentów do naczyń wieńcowych nie można pominąć zastosowania koronarografii CT w tej grupie chorych. Należy pamiętać, że obecność metalu powoduje powstanie artefaktów, które utrudniają, a nawet uniemożliwiają wiarygodną ocenę zwężeń w stentach. Z tego powodu koronarografia CT nie jest rekomendowana do ocen restenoz w stentach, a jej względna przydatność dotyczy jedynie przypadków stentów o średnicy większej niż 3 mm oraz implantowanych w obrębie pnia głównego. Warto nadmienić, że najnowsze implantowane już rutynowo stenty nie są zbudowane z metalu oraz ulegają biodegradacji i absorpcji [10, 11].

AKTUALNE WYTYCZNE DIAGNOSTYKI STABILNEJ CHOROBY WIEŃCOWEJ

W interpretacji nieinwazyjnych badań serca wykorzystuje się kliniczne prawdopodobieństwo CAD przed testem (PTP, *pre-test probability*), które uwzględnia wiek, płeć i charakter objawów klinicznych. Nieinwazyjne metody obrazowe wykorzystywane w diagnostyce CAD zwykle charakteryzują się czułością i swoistością rzędu 80–85% (ryc. 1). Mimo że badanie tętnic wieńcowych metodą CT cechuje się jedną z najwyższych czułości i swoistości, to nie zaleca się prowadzenia diagnostyki u pacjentów z PTP poniżej 15% oraz z PTP ponad 85% [1]. W sytuacji gdy PTP oszacowano na ponad 85%, pacjent powinien zostać poddany koronarografii [1]. Kiedy warto rozważyć wykonanie badania tętnic wieńcowych metodą CT jako pierwsze narzędzie diagnostyczne? Według najnowszych wytycznych u chorych obciążonych pośrednim ryzykiem CAD (PTP 15–50%) przy założeniu, że uzyska się optymalną jakość obrazu. Składają się na to odpowiedni skaner CT, doświadczenie personelu ośrodka wykonującego badania oraz odpowiedni dobór pacjentów (będących w stanie odpowiednio wstrzymać oddech, nie bardzo otyłych, z możliwie wolną i miarową częstością pracy serca, cechujących się niskim prawdopodobieństwem nasilonych zwapnień tętnic wieńcowych oraz ich korzystnym



Rycina 1. Badania nieinwazyjne u pacjentów z podejrzeniem stabilnej choroby wieńcowej (CAD, *coronary artery disease*) i pośrednim prawdopodobieństwem choroby przed testem (PTP, *pre-test probability*); ^arozważyć wiek pacjenta i ekspozycję na promieniowanie; ^bu pacjentów, którzy nie są zdolni do odpowiedniego wysiłku fizycznego, należy wykonać badanie echokardiograficzne lub tomografię emisyjną pojedynczego fotonu/pozytonową tomografię emisyjną (SPECT, *single photon emission-computed tomography*/PET, *positron emission tomography*) z obciążeniem farmakologicznym; ^crezonans magnetyczny (MRI, *magnetic resonance imaging*) serca wykonuje się tylko z obciążeniem farmakologicznym; ^dcharakterystyka pacjenta powinna wskazywać na bardzo duże prawdopodobieństwo uzyskania w pełni diagnostycznego wyniku angiotomografii komputerowej (CTA, *computed tomography angiography*) tętnic wieńcowych. U pacjentów z nasilonymi rozlanymi lub ogniskowymi zwapnieniami należy rozważyć uznanie wyniku za niejasny; ^epostępować jak w punkcie „CTA tętnic wieńcowych...” (w lewej dolnej części ryc.); ^fpostępować jak w punkcie „Badanie obciążeniowe z oceną niedokrwienia” (po lewej stronie ryc.); FFR (*fractional flow reserve*) — cząstkowa rezerwa przepływu; LVEF (*left ventricular ejection fraction*) — frakcja wyrzutowa lewej komory

rozkładem) (zalecenie IIa C). W wytycznych dopuszcza się wykonanie badania tętnic wieńcowych metodą CT u chorych, u których wcześniejsze badania nieinwazyjne (testy farmakologiczne lub wysiłkowe) okazały się nie-diagnostyczne (zalecenie IIa C). Wynik CTA może wskazywać na wysokie ryzyko zgonu w ciągu roku (> 3%), gdy istotne zmiany zostaną stwierdzone w pniu lub początkowym odcinku gałęzi przedniej zstępującej lewej tętnicy wieńcowej albo uwidoczniono trójnaczyńniową chorobę wieńcową z zajęciem początkowych odcinków tętnic. W takim przypadku kolejnym krokiem będzie tradycyjna koronarografia. Gdy ryzyko jest pośrednie

(tzn. 1–3%), istotne zmiany występują w początkowych odcinkach dużych tętnic wieńcowych, ale nie spełniają kryteriów wysokiego ryzyka, należy zastosować optymalną terapię farmakologiczną i rozważyć wykonanie koronarografii inwazyjnej. Chorzy z grupy niskiego ryzyka (< 1%) to pacjenci z nieistotnymi zmianami lub bez zmian w tętnicach wieńcowych. Badanie tętnic wieńcowych metodą CT nie jest zalecane u chorych, u których już wcześniej wykonano rewaskularyzację. Wyjątek mogą stanowić chorzy przed planowanym zabiegiem próby otwarcia zamkniętego przewlekle naczynia wieńcowego lub do uwidocznienia pomostów. Warto dodać, że nie

zaleca się oceny zwapnień tętnic wieńcowych ani oceny tętnic wieńcowych metodą CT jako badania przesiewowego oraz u chorych bez objawów bez klinicznego podejrzania CAD.

PODSUMOWANIE

W ostatnich latach, w wyniku rozwoju technologicznego urządzeń oraz poprawy ich dostępności, obserwuje się zwiększenie liczby wykonywanych nieinwazyjnych badań obrazowych serca za pomocą MDCT. Angiotomografia komputerowa tętnic wieńcowych jest wiarygodną metodą wykluczenia CAD ze względu na wysoką negatywną wartość predykcyjną. Metoda ta znalazła również zastosowanie w ocenie charakteru blaszki miażdżycowej, wrodzonych anomalii tętnic wieńcowych oraz przęseł aortalno-wieńcowych. Badanie ma swoje ograniczenia, gdyż jakość uzyskanego obrazu jest limitowana arytmia, zbyt dużą częstością pracy serca i artefaktami wywołanymi przez duże zwapnienia. Należy mieć nadzieję, że dalszy rozwój nieinwazyjnej oceny tętnic wieńcowych za pomocą CT pozwoli na lepsze obrazowanie w obszarze implantowanych stentów oraz diagnostykę, ocenę i charakter niewapnionych blaszek miażdżycowych.

PIŚMIENNICTWO

1. Montalescot G., Sechtem U., Achenbach S. i wsp. Wytyczne ESC dotyczące postępowania w stabilnej chorobie wieńcowej w 2013 roku. *Kardiol. Pol.* 2013; supl. X: 243–318.
2. Hecht H. Applications of multislice coronary computed tomographic angiography to percutaneous coronary intervention: how did we ever do without it? *Catheter. Cardiovasc. Inter.* 2008; 71: 490–503.
3. Garcia-Garcia H.M., van Mieghem C.A., Gonzalo N. i wsp. Computed tomography in total coronary occlusions (CTO registry): radiation exposure and predictors of successful percutaneous intervention. *EuroIntervention* 2009; 4: 607–616.
4. George A., Movahed A. Coronary artery calcium scores: current thinking and clinical applications. *Open Cardiovasc. Med. J.* 2008; 2: 87–92.
5. Agatson A.S., Janowitz W.R., Hildner F.J. i wsp. Quantification of coronary artery calcium using ultrafast computed tomography. *J. Am. Coll. Cardiol.* 1990; 15: 827–832.
6. Abbara S., Arbab-Zadeh A., Callister T.Q. i wsp. SCCT guidelines for performance of coronary computed tomographic angiography: a report of the Society of Cardiovascular Computed Tomography Guidelines Committee. *J. Cardiovasc. Comput. Tomogr.* 2009; 3: 190–204.
7. Marwan M., Ropers D., Pflederer T. i wsp. Clinical characteristics of patients with obstructive coronary lesions in the absence of coronary calcification: an evaluation by coronary CT angiography. *Heart* 2009; 95: 1056–1060.
8. Ketelsen D., Buchgeister M., Korn A. i wsp. High-pitch computed tomography coronary angiography — a new dose-saving algorithm: estimation of radiation exposure. *Radiol. Res. Pract.* 2012; 2012: 724129.
9. Pręgowski J., Michałowska I., Kępka C. Tomografia komputerowa czy koronarografia — która z metod jest bardziej przydatna w planowaniu rewaskularyzacji? *Post. Kardiol. Interw.* 2010; 6: 187–193.
10. Chartrand-Lefebvre C., Cadrin-Chenevert A., Bordeleau E. i wsp. Coronary computed tomography angiography: overview of technical aspects, current concepts, and perspectives. *Cardiovasc. Radiol.* 2007; 58: 292–108.
11. Mahnken A.H. CT imaging of coronary stents: past, present and future. *ISRN Cardiol.* 2012; 2012: 139823.