

# Kardiomiopatia połogowa — rzadka manifestacja niewydolności serca

## Peripartum cardiomyopathy — a rare manifestation of heart failure

Iwona Gorczyca-Michta<sup>1</sup>, Małgorzata Napieraj<sup>1</sup>, Kamil Michta<sup>2</sup>, Ewa Maroszyńska-Dmoch<sup>3</sup>,  
Beata Wożakowska-Kapłon<sup>1, 4</sup>

<sup>1</sup>Klinika Kardiologii i Elektroterapii Świętokrzyskiego Centrum Kardiologii w Kielcach

<sup>2</sup>Oddział Kardiologii i Kardiologii Świętokrzyskiego Centrum Kardiologii w Kielcach

<sup>3</sup>Poradnia Kardiologiczna Świętokrzyskiego Centrum Kardiologii w Kielcach

<sup>4</sup>Wydział Nauk o Zdrowiu Uniwersytetu Jana Kochanowskiego w Kielcach

### STRESZCZENIE

Kardiomiopatia połogowa jest rzadką chorobą, występującą w późnym okresie ciąży lub wczesnym połogu. W tej zagrażającej życiu chorobie objawy niewydolności serca pojawiają się w ostatnim miesiącu ciąży lub w ciągu pięciu miesięcy po rozwiązaniu u kobiet bez rozpoznanej wcześniej choroby serca. Częstość występowania kardiomiopatii połogowej w Polsce nadal jest nieznaną. Wczesna diagnoza pozwala na zastosowanie standardowej farmakoterapii niewydolności serca z uwzględnieniem odmienności postępowania u kobiet w ciąży.

*Choroby Serca i Naczyń 2014, 11 (4), 238–242*

**Słowa kluczowe:** niewydolność serca, kardiomiopatia połogowa, dysfunkcja skurczowa

### ABSTRACT

Peripartum cardiomyopathy is a rare disease manifested in the late pregnancy or early postpartum. In this life-threatening disease heart failure symptoms appear in the last month of pregnancy or in the five months after delivery in women without prior known cardiac pathology. The incidence of peripartum cardiomyopathy in Poland is still unknown. Early dia-

#### Adres do korespondencji:

dr n. med. Iwona Gorczyca-Michta  
I Klinika Kardiologii i Elektroterapii  
Świętokrzyskie Centrum Kardiologii  
ul. Grunwaldzka 45, 25–736 Kielce  
tel.: 41 367 13 91/13 88, faks: 41 367 13 96  
e-mail: iwona.gorczyca@interia.pl

gnosis allows for standard heart failure treatment with special reference to pregnancy.

*Choroby Serca i Naczyń 2014, 11 (4), 238–242*

**Key words:** heart failure, peripartum cardiomyopathy, systolic dysfunction

### WPROWADZENIE

Kardiomiopatia połogowa jest kardiomiopatią rozstrzeniową manifestującą się ostrą niewydolnością serca, która występuje w ciągu ostatniego miesiąca ciąży lub w ciągu pięciu miesięcy po rozwiązaniu [1, 2]. Kryteria rozpoznania przedstawiono w tabeli 1. Kardiomiopatia połogowa jest rzadką, ale zagrażającą życiu chorobą, która znacznie zmienia postępowanie w okresie okołoporodowym. Częstość występowania kardiomiopatii połogowej jest szaco-

**Tabela 1. Kryteria rozpoznania kardiomiopatii połogowej (na podstawie [1, 2])**

1. Rozwój niewydolności serca w ostatnim miesiącu ciąży  
**lub**  
Rozwój niewydolności serca w ciągu 5 miesięcy po porodzie
2. Brak innej przyczyny niewydolności serca
3. Brak rozpoznanej choroby serca u ciężarnej przed ostatnim miesiącem ciąży
4. Frakcja wyrzutowa lewej komory  $\leq 45\%$   
**lub**  
Frakcja skracania lewej komory  $< 30\%$  oraz wymiar późnorozkurczowy lewej komory  $\geq 2,7 \text{ cm/m}^2$

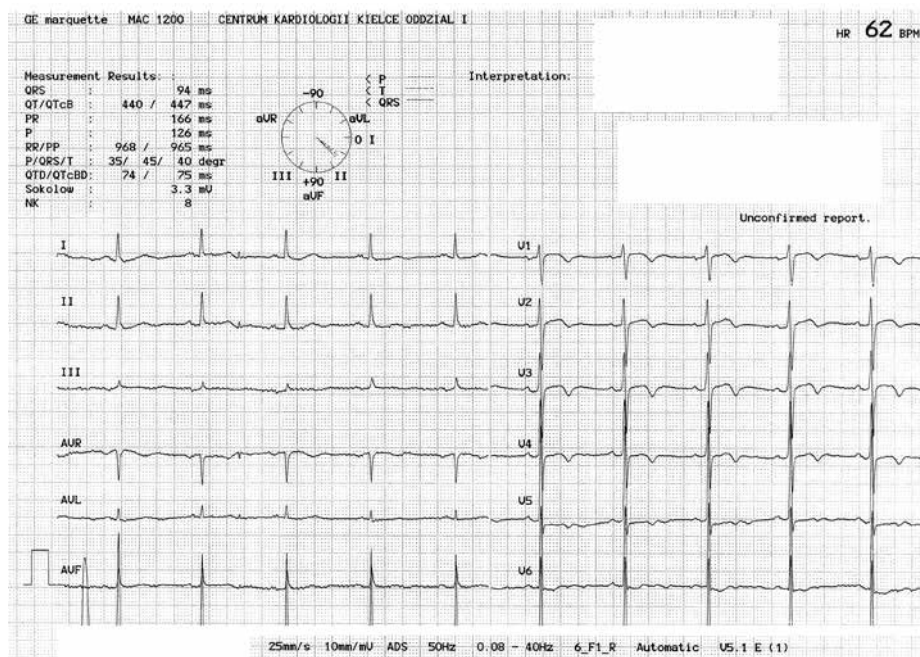
**Wszystkie kryteria muszą być spełnione**

wana na 1 na 1480–4000 porodów i się zwiększa [3]. W Stanach Zjednoczonych wykazano, że częstość występowania kardiomiopatii połogowej wynosi 1 na 1300–1500 porodów. W 75% przypadków pojawia się w pierwszym miesiącu po porodzie [4]. Śmiertelność w przebiegu schorzenia waha się od 7% do 50%, a połowa zgonów przypada na pierwsze miesiące od rozpoznania. Zwykle przyczyną zgonu są powikłania zakrzepowo-zatorowe oraz komorowe zaburzenia rytmu serca w przebiegu postępującej niewydolności serca [5].

### OPIS PRZYPADKU

Trzydziestotrzyletnia chora po siedmiu porodach, ostatnim 3 miesiące przed przyjęciem do szpitala, rozwiązany cięciem cesarskim, została przyjęta na oddział kardiologii z powodu narastającej od kilku dni duszności spoczynkowej, obrzęków kończyn dolnych oraz postępującego osłabienia. Ostatnia ciąża była powikłana zakrzepicą żyły wrotnej oraz nadciśnieniem tętniczym indukowanym ciążą. Przy przyjęciu obserwowano duszność spoczynkową, obrzęki podudzi oraz tachykardię zatokową. W badaniu elektrokardiograficznym przy przyjęciu stwierdzono rytm zatokowy o częstotliwości komór 62/min oraz ujemne załamki T w odprowadzeniach V1–V5 (ryc. 1). W badaniach laboratoryjnych stwierdzono

niedokrwistość mikrocytarną (stężenie hemoglobiny [Hb] 11,2 mg/dl, liczba krwinek czerwonych [RBC, *red blood cells*] 4,64 M/ $\mu$ l, stężenie Fe 15  $\mu$ g/dl), podwyższone stężenie D-dimerów 6400  $\mu$ g/l, stężenie peptydu natriuretycznego typu B (BNP, *B-type natriuretic peptide*) 1379 pg/ml oraz podwyższoną aktywność transaminaz (stężenie trasferazy asparaginianowej [AspAT, *aspartate aminotransferase*] 80 U/L, stężenie trasferazy alaninowej [AlAT, *alanine aminotransferase*] 221 U/L). W badaniu echokardiograficznym uwidoczniło poszerzone jamy serca (LAX [*long-axis view*], projekcja przymostkowa w osi długiej): lewa komora — 64/54 mm, prawa komora — 35 mm, lewy przedsionek — 47 mm, uogólnioną hipokinezę, znacznie obniżoną (15%) frakcję wyrzutową (EF, *ejection fraction*) lewej komory, umiarkowaną niedomykalność zastawki mitralnej i trójdzielnej, podwyższone ciśnienie skurczowe w prawej komorze (RVSP, *right ventricular systolic pressure*) wynoszące 80 mm Hg. Wykonano angio-CT klatki piersiowej, wykluczając obecność materiału zatorowego w tętnicach płucnych. W badaniu ultrasonograficznym jamy brzusznej stwierdzono poszerzone żyły wątrobowe, bez powiększenia wątroby i nieprawidłowości w innych narządach. Włączono doustne leczenie kompensujące: furosemid 2  $\times$  40 mg, spironolakton 1  $\times$  50 mg, ramipril 1  $\times$  5 mg, karwedilol 2  $\times$  3,125 mg oraz podskórnie



**Rycina 1.** Zapis elektrokardiograficzny. Rytm zatokowy o częstotliwości 62/min. Ujemne załamki T w odprowadzeniach V1–V5

enoksaparynę 2 × 60 mg i suplementację żelaza oraz potasu. W ciągu pierwszych dni hospitalizacji obserwowano ujemny bilans płynów oraz utratę 4 kg masy ciała pacjentki. Obserwowano stopniową poprawę stanu klinicznego chorej. W kontrolnym badaniu echokardiograficznym wykonanym w 7. dniu hospitalizacji stwierdzono poprawę kurczliwości globalnej lewej komory (EF 30%) oraz obniżenie wartości RVSP (54 mm Hg). Stopniowo zredukowano dawkę doustnie stosowanych diuretyków: furosemid 1 × 40 mg, spironolakton 1 × 25 mg oraz zwiększono dawkę karwedilolu do 2 × 6,5 mg. W kontrolnych badaniach laboratoryjnych stwierdzono: stężenie D-dimeru — 680 µg/l, stężenie BNP — 197 pg/ml oraz aktywność AspAT — 69 U/L i AlAT — 185 U/L. W całodobowej rejestracji zapisu elektrokardiograficznego rytm zatokowy był przyspieszony, bez fizjologicznego zwolnienia czynności serca w godzinach nocnych oraz bez istotnych zaburzeń rytmu i przewodzenia. W 10. dniu hospitalizacji chorą wypisano do domu z zaleceniami kontynuowania farmakoterapii doustnej: furosemid 1 × 40 mg, spironolakton 1 × 25 mg, ramipril 2 × 5 mg, karwedilol 2 × 12,5 mg oraz enoksaparynę 2 × 60 mg podskórnie przez miesiąc. W trakcie kontrolnej wizyty w 6. miesiącu po wypisaniu ze szpitala chora nie zgłaszała objawów, w kontrolnym badaniu echokardiograficznym stwierdzono następujące graniczne wymiary jam serca (LAX): lewa komora — 56/45 mm, prawa komora — 29 mm, lewy przedsionek — 37 mm, nadal obserwowano uogólnioną hipokinezę, EF znacznie wzrosła, wynosiła 45% oraz RVSP 30 mmHg. Zalecono kontynuowanie farmakoterapii (*p.o.*) w następujących dawkach: furosemid 1 × 20 mg, spironolakton 1 × 25 mg, ramipril 1 × 5 mg, karwedilol 2 × 6,25 mg.

## OMÓWIENIE

Dane dotyczące częstości występowania i przebiegu kardiomiopatii połogowej w Polsce są niepełne [6]. Choroba ta występuje rzadko, jednak jej przebieg może być dramatyczny. Prawdopodobnymi czynnikami etiologicznymi kardiomiopatii połogowej u prezentowanej chorej był wiek powyżej 30 lat, wielorództwo, nadciśnienie tętnicze indukowane ciążą oraz rozwiązanie ciąży przez cięcie cesarskie. Pozostałe czynniki sprzyjające wystąpieniu połogowej tej choroby przedstawiono w tabeli 2. Znane są liczne teorie tłumaczące rozwój kardiomiopatii połogowej. Powszechna jest hipoteza zakładająca, że u jej podłoża leżą procesy zapalne. W materiałach biopsyjnych często znajdują się następujące wirusy: *parvovirus* B19, ludzki wirus opryszczki typu 6, wirus Epsteina-Barr lub cytomegalowirus [8]. Jednakże nie we wszystkich biopsjach u chorych z kardiomiopatią połogową stwierdzane są cechy procesów zapalnych. Ciąża jest stanem, w którym zachodzi szybsza replikacja wirusów oraz zwiększa się liczba receptorów na kardiomiocytach dla wymienionych wirusów, zatem etiologia wirusowa w przypadku rozpoznania kardiomiopatii połogowej powinna być rozważana. Z drugiej strony ograniczenia związane z badaniem biopsyjnym miokardium sprawiają, że wykazanie etiologii zapalnej kardiomiopatii połogowej w codziennej praktyce jest dość trudne. Kolejna teoria wiąże chorobę z aktywnością prolaktyny, która inicjuje apoptozę komórkową i działając poprzez działanie antyangiogenne uszkadza mięsień sercowy, prowadząc do jego niewydolności [9]. W rozwoju kardiomiopatii połogowej uwzględnia się także odpowiedź autoimmunologiczną. Komórki płodu przedostając się do układu krążenia matki, są rozpoznawane jako obce i indukują wytwarzanie przeciwciał. Po poro-

**Tabela 2. Czynniki ryzyka kardiomiopatii połogowej (na podstawie [7])**

### Czynniki związane z ciążą i połogiem

Ciąża mnoga  
Nadciśnienie tętnicze indukowane ciążą  
Niedostateczna opieka prenatalna  
Rozwiązanie ciąży przez cięcie cesarskie  
Karmienie piersią

### Czynniki związane z matką

Wiek > 30 lat  
Wielorództwo  
Otyłość  
Niedożywienie  
Uzależnienie od alkoholu, nikotyny i kokainy  
Niski status socjoekonomiczny  
Rodzinne występowanie choroby

dzie następuje inwolucji macicy, fragmentacja kolagenu przez enzymy kolagenolityczne uwalniające aktywną, miozynę i ich metabolity. Zachodzi wówczas krzyżowa reakcja między miokardium a wytworzonymi przeciwciałami przeciwko aktywie lub miozynie [10]. Aktywność immunologiczna organizmu matki wzrasta po porodzie, ponieważ w okresie ciąży jest wytłumiona. Za tą teorią przemawia fakt, że około  $\frac{3}{4}$  przypadków kardiomiopatii połogowej występuje w pierwszym miesiącu po rozwiązaniu [11].

W obrazie klinicznym choroby dominują objawy niewydolności serca: duszność, ograniczenie tolerancji wysiłku, obrzęki kończyn dolnych. Dolegliwości te występują także zwykle w mniejszym nasileniu w ostatnim trymestrze ciąży, co może maskować pierwsze objawy niewydolności serca. W diagnostyce różnicowej należy uwzględnić zawał serca, sepsę, zatorowość płucną, zator wodami płodowymi lub dekomensację układu krążenia w przebiegu istniejącej przed ciążą niewydolności serca. U prezentowanej chorej przy przyjęciu do szpitala w diagnostyce różnicowej uwzględniano możliwość rozpoznania zatorowości płucnej z uwagi na nagłe wystąpienie dolegliwości, podwyższone stężenie D-dimerów oraz podwyższone ciśnienie skurczowe w prawej komorze. Tomografia komputerowa wykluczyła jednak obecność materiału zatorowego w tętnicach płucnych. Za rozpoznaniem kardiomiopatii połogowej przemawiały liczne czynniki ryzyka tego schorzenia u pacjentki oraz kliniczny obraz zastoinowej niewydolności serca (cechy retencji płynów, podwyższone stężenie BNP, obraz echokardiograficzny) u chorej bez wcześniej rozpoznanej choroby układu krążenia czy też bez wywiadu infekcji, mogącego sugerować zapalenie mięśnia sercowego. Z uwagi na dominujące objawy zastoinowej niewydolności krążenia, brak czynników ryzyka sercowo-naczyniowego, ujemne markery martwicy mięśnia sercowego oraz brak odcinkowych zaburzeń kurczliwości w badaniu echokardiograficznym wykluczono także etiologię niedokrwienną ostrej niewydolności serca i odstąpiono od diagnostyki inwazyjnej naczyń wieńcowych.

U dotychczas nieleczonej z przyczyn kardiologicznych chorej włączono pełne leczenie kompensujące. Leczenie kardiomiopatii połogowej nie odbiega od leczenia niewydolności serca o innej etiologii [12]. Z uwagi na szybko postępujący charakter schorzenia leczenie należy prowadzić dosyć intensywnie.

Odmienne prowadzona jest terapia niewydolności serca w przebiegu kardiomiopatii połogowej u kobiet w ciąży i po rozwiązaniu. W ciąży należy unikać inhibitorów konwertazy angiotensyny z uwagi na ich możliwy toksyczny wpływ na płód. Celem stosowania leków beta-adrenolitycznych jest kontrola rytmu serca oraz działanie antyarytmiczne. Glikozydy naporstnicy można bezpiecznie stosować w ciąży, ale stężenie leku we krwi wymaga monitorowania. U kobiet z obniżoną EF i poszerzonymi jamami serca zwiększa się ryzyko powstawania skrzepin, dlatego należy rozważyć stosowanie profilaktyki przeciwkrzepliwej. U prezentowanej chorej skojarzone leczenie diuretyczne, stopniowo zwiększana dawka inhibitora konwertazy angiotensyny oraz leku beta-adrenolitycznego w ciągu kilku dni doprowadziły do uzyskania znacznej poprawy. W ciągu pierwszego tygodnia farmakoterapii chorą odwodniono (utrata 4 kg), stężenie BNP znacznie się zmniejszyło (z 1379 pg/ml do 197 pg/ml) oraz obserwowano poprawę parametrów echokardiograficznych (wzrost EF i zmniejszenie RSVP).

Podjęmowane są próby stosowania alternatywnych metod leczenia kardiomiopatii połogowej. W grupie 59 kobiet poza standardowym leczeniem zastosowano pentoksyfelinę, obserwując znamienne obniżenie parametrów stanu zapalnego, w znacznym stopniu odpowiadającego za rozwój choroby oraz poprawę wydolności układu krążenia [13]. Znane są doniesienia wykazujące korzystny wpływ leczenia bromokryptyną na przebieg choroby, co potwierdzałoby etiologię prolaktynową kardiomiopatii połogowej [14]. Sliwa i wsp. [15] przedstawili wyniki badania, w którym zaobserwowano znaczącą poprawę EF w trakcie półrocznej obserwacji (58% v. 36%;  $p = 0,012$ ) i istotnie statystycznie niższą śmiertelność w grupie chorych leczonych standardowo z udziałem bromokryptyny niż bez bromokryptyny.

Rokowanie u chorych z kardiomiopatią połogową zależy od wczesnego rozpoznania choroby i wdrożenia intensywnego leczenia. Szacuje się, że odsetek wyleczeń jest wyższy niż w przypadku kardiomiopatii o innej etiologii [16]. W Stanach Zjednoczonych śmiertelność z powodu kardiomiopatii połogowej wynosi obecnie 5%, a w przeszłości sięgała nawet 50% chorych [17, 18]. U prezentowanej chorej dobrym wskaźnikiem rokowniczym była szybka poprawa kliniczna i echokardiograficzna wskutek zastosowanego



leczenia. Nadal dyskusyjne pozostaje, jak długo należy leczyć chore z kardiomiopatią połogową. Dominuje pogląd, że leczenie farmakologiczne powinno trwać rok po ustąpieniu objawów i normalizacji funkcji skurczowej lewej komory [19].

## POSUMOWANIE

Kardiomiopatia połogowa jest rzadko występującym schorzeniem, a jej pierwsze objawy mogą maskować dolegliwości wpisane w obraz niepowikłanej ciąży. Szybko postawiona diagnoza i wczesne leczenie mają jednak kluczowe znaczenie i znacznie zwiększają szanse na powrót do zdrowia.

## KONFLIKT INTERESÓW

Autorzy nie zgłaszają konfliktu interesów.

## PIŚMIENNICTWO

1. Elkayam U., Akhter M.W., Singh H. i wsp. Pregnancy associated cardiomyopathy: clinical characteristics and a comparison between early and late presentations. *Circulation* 2005; 111: 2050–2055.
2. Elliott P., Andersson B., Arbustini E. i wsp. Classification of the cardiomyopathies: a position statement from the European Society of Cardiology Working Group on myocardial and pericardial diseases. *Eur. Heart J.* 2008; 29: 144–146.
3. Bhakta P., Biswas B.K., Banerjee B. Peripartum cardiomyopathy: review of the literature Yonsei. *Med. J.* 2007; 48: 731–747.
4. Fett J.D., Christie L.G., Carraway R.D. i wsp. Five-year prospective study of the incidence and prognosis of peripartum cardiomyopathy at a single institution. *Mayo Clin. Proc.* 2005; 80: 1602–1606.
5. Mielniczuk L.M., Williams K., Davis D.R. i wsp. Frequency of peripartum cardiomyopathy. *Am. J. Cardiol.* 2006; 97: 1765–1768.
6. Sobieszkańska-Matek M., Bilińska Z.T., Walczak E. i wsp. Peripartum cardiomyopathy — description of the condition and case presentation. *Kardiol. Pol.* 2009; 67: 434–439.
7. Demakis J.G., Rahimtoola S.H., Sutton G.C. i wsp. Natural course of peripartum cardiomyopathy. *Circulation* 1971; 44: 1053–1061.
8. Bultmann B.D., Klingel K., Nabauer M. i wsp. High prevalence of viral genomes and inflammation in peripartum cardiomyopathy. *Am. J. Obstet. Gynecol.* 2005; 193: 363–365.
9. Hilfiker-Kleiner D., Kaminski K., Podewski E. i wsp. A cathepsin D-cleaved 16 kDa form of prolactin mediates postpartum cardiomyopathy. *Cell* 2007; 128: 589–600.
10. Knobel B., Melamud E., Kishon Y. Peripartum cardiomyopathy. *Isr. J. Med. Sci.* 1984; 20: 1061–1063.
11. Szypuła M., Stojko R., Czechowski M. i wsp. Kardiomiopatia połogowa — poważne powikłanie okresu okołoporodowego. *Anest. Ratow.* 2012; 6: 314–321.
12. McMurray J.J., Adamopoulos S., Anker S.D. i wsp. ESC guidelines for the diagnosis and treatment of acute and chronic heart failure 2012: the Task Force for the Diagnosis and Treatment of Acute and Chronic Heart Failure 2012 of the European Society of Cardiology. Developed in collaboration with the Heart Failure Association (HFA) of the ESC. *Eur. J. Heart Fail.* 2012; 14: 803–869.
13. Sliwa K., Skukicky D., Candy G. i wsp. The addition of pentoxifylline to conventional therapy improves outcome in patients with peripartum cardiomyopathy. *Eur. J. Heart Fail.* 2002; 4: 305–309.
14. Hilfiker-Kleiner D., Meyer G.P., Schieffer E. i wsp. Recovery from postpartum cardiomyopathy in 2 patients by blocking prolactin release with bromocriptine. *J. Am. Coll. Cardiol.* 2007; 50: 2354–2355.
15. Sliwa K., Blauwet L., Tibazarwa K. i wsp. Evaluation of bromocriptine in the treatment of acute severe peripartum cardiomyopathy: a proof-of-concept pilot study. *Circulation* 2010; 121: 1465–1473.
16. Fett J.D., Christie L.G., Carraway R.D. i wsp. Five-year prospective study of the incidence and prognosis of peripartum cardiomyopathy at a single institution. *Mayo Clin. Proc.* 2005; 80: 1602–1606.
17. Amos A.M., Jaber W.A., Russell S.D. Improved outcomes in peripartum cardiomyopathy with contemporary. *Am. Heart J.* 2006; 152: 509–513.
18. Felker G.M., Thompson R.E., Hare J.M. i wsp. Underlying causes and long-term survival in patients with initially unexplained cardiomyopathy. *N. Engl. J. Med.* 2000; 342: 1077–1084.
19. Aziz T.M., Burgess M.I., Acladios N.N. i wsp. Heart transplantation for peripartum cardiomyopathy: a report of three cases and a literature review. *Cardiovasc. Surg.* 1999; 7: 565–567.