

# Zespół Brugadów — długa droga do prawidłowego rozpoznania

## The Brugada syndrome — a long way to diagnosis

Wojciech Skawski<sup>1</sup>, Dawid Bąkowski<sup>1</sup>, Beata Wożakowska-Kapłon<sup>1, 2</sup>

<sup>1</sup>I Kliniczny Oddział Kardiologii Świętokrzyskiego Centrum Kardiologii, Wojewódzki Szpital Zespolony w Kielcach

<sup>2</sup>Wydział Nauk o Zdrowiu Uniwersytetu Humanistyczno-Przyrodniczego Jana Kochanowskiego w Kielcach

### STRESZCZENIE

Zespół Brugadów jest ważną i niedocenianą przyczyną nagłego zgonu sercowego w młodym wieku. Zespół ten rozpoznaje się na podstawie specyficznych nieprawidłowości w elektrokardiogramie (EKG), niepełnego bloku prawej odnogi pęczka Hisa i uniesienia odcinka ST w odprowadzeniach przedsercowych. Towarzyszy im brak strukturalnych nieprawidłowości mięśnia sercowego i współistnienie innych kryteriów klinicznych, takich jak: udokumentowany epizod migotania komór lub polimorficzny częstoskurcz komorowy, nagły zgon sercowy poniżej 45. roku życia w wywiadzie rodzinnym, zmiany typu 1 w zapisie EKG u członków rodziny, arytmia komorowa indukowana w trakcie badania elektrofizjologicznego, omdlenia, agonalny oddech nocny.

W pracy przedstawiono przypadek młodego mężczyzny z zespołem Brugadów; jego długą drogę do prawidłowego rozpoznania i terapii.

*Choroby Serca i Naczyń 2013, 10 (6), 332–336*

**Słowa kluczowe:** zespół Brugadów, nagła śmierć sercowa, wszczepialny kardiowerter-defibrylator

### ABSTRACT

**Brugada syndrome is an important and underrated cause of sudden cardiac death in a relatively young people. Brugada syndrome is diagnosed when spe-**

#### Adres do korespondencji:

lek. Wojciech Skawski  
I Kliniczny Oddział Kardiologii  
Świętokrzyskiego Centrum Kardiologii  
Wojewódzki Szpital Zespolony  
ul. Grunwaldzka 45, 25–736 Kielce  
e-mail: skala40@wp.pl

**cific electrocardiographic abnormalities characterized by incomplete right bundle-branch block and ST-segment elevations in the anterior precordial leads are reported. They are combined with an absence of structural abnormalities and other clinical criteria defined as documented ventricular fibrillation or polymorphic ventricular tachycardia, a family history of SCD before 45 years, coved type ECGs in family members, inducibility of VT during electrophysiological study, syncope or nocturnal agonal respiration.**

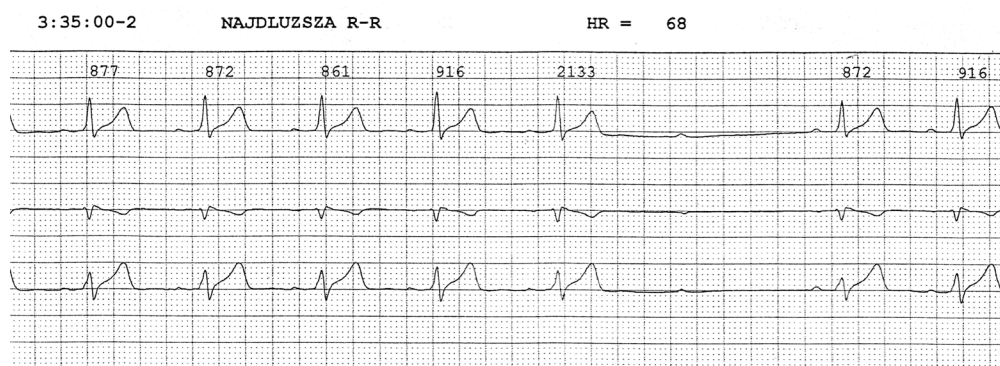
**In this article authors present a case of a young men with Brugada syndrome and his long way to correct diagnosis and treatment.**

*Choroby Serca i Naczyń 2013, 10 (6), 332–336*

**Key words:** Brugada syndrome, sudden cardiac death, implantable cardioverter-defibrillator

### WPROWADZENIE

Mimo przodującej pozycji choroby niedokrwiennej serca wśród przyczyn nagłej śmierci sercowej należy pamiętać o innych schorzeniach, które — mimo braku strukturalnych cech uszkodzenia mięśnia sercowego — mogą usposabiać do nagłego zatrzymania krążenia. Do tej grupy jednostek klinicznych należy zespół Brugadów — genetycznie uwarunkowane schorzenie dziedziczone autosomalnie dominująco, u podłoża którego leżą zaburzenia funkcji kanałów jonowych. Objawami choroby są złośliwe arytmie komorowe powodujące omdlenia i stany przedomdleniowe. Według danych z 2002 roku [1] zespół Brugadów stanowi przyczynę 4–12% wszystkich nagłych zgonów oraz 20–50% zgonów u osób bez rozpoznanej strukturalnej choroby serca [1].



**Rycina 1.** Zapis elektrokardiograficzny metodą Holtera. Blok przedsionkowo-komorowy II stopnia typu Mobitz II

W artykule przedstawiono przypadek 56-letniego mężczyzny z rozpoznaniem zespołu Brugadów, u którego długa droga do postawienia prawidłowej diagnozy i skutecznego leczenia wskazuje na wciąż niedostatecznie uwzględniane inne rzadsze przyczyny arytmiczne nagłego zatrzymania krążenia.

### OPIS PRZYPADKU

Opisywany chory był po raz pierwszy hospitalizowany w 39. roku życia z powodu dolegliwości bólowych w klatce piersiowej. Wywiad rodzinny miał obciążony nagłym zgonem sercowym (ojca w wieku 42 lat). U chorego stwierdzono takie czynniki ryzyka choroby wieńcowej, jak palenie tytoniu i nieprawidłowy profil lipidowy. W opisie elektrokardiogramu (EKG) stwierdzono blok prawej odnogi pęczka Hisa z uniesieniem odcinka ST o 4–5 mm w odprowadzeniach  $V_2$ – $V_3$ . Wynik badania echokardiograficznego był prawidłowy. W badaniach laboratoryjnych nie stwierdzono istotnego wzrostu stężenia markerów martwicy mięśnia sercowego. Elektrokardiograficzna próba wysiłkowa na ruchomej bieżni klinicznie i elektrokardiograficznie nie wykazała cech upośledzenia rezerwy wieńcowej. W 24-godzinnej rejestracji EKG metodą Holtera, poza epizodami bezobjawowej bradykardii, nie stwierdzono istotnych patologii. Choremu zalecono dalsze leczenie w poradni kardiologicznej.

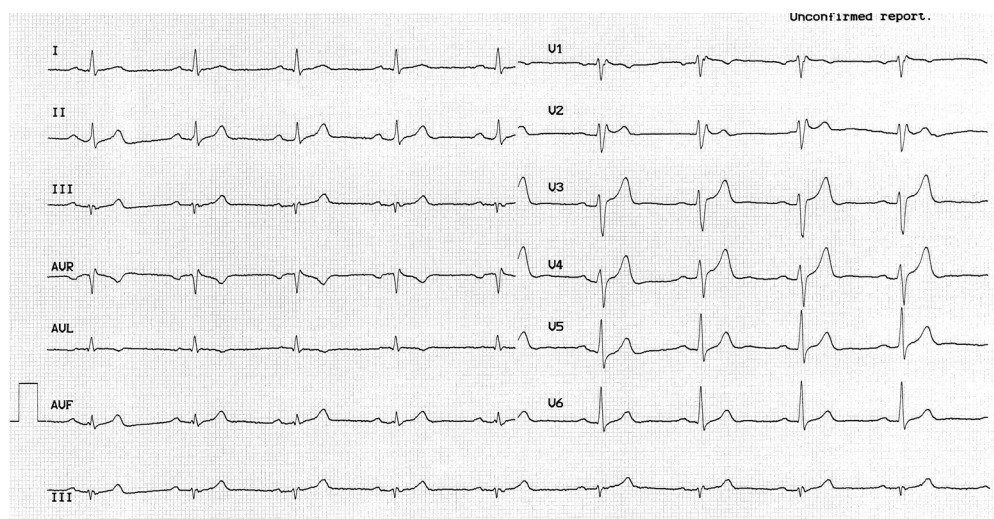
W 41. roku życia chorego ponownie poddano diagnostyce nieinwazyjnej z powodu dolegliwości dławicowych. W zapisie EKG, podobnie jak poprzednio, zarejestrowano blok prawej odnogi pęczka Hisa z towarzyszącym uniesieniem odcinka ST. Również i tym razem nie uwidoczono istotnych odchyłań od normy w przekłatkowym badaniu echokardiograficznym. Test wysiłkowy powtórnie nie wykazywał objawów niedokrwienia mięśnia sercowego, jednak

w wykonanej ambulatoryjnie wysiłkowej scyntygrafii mięśnia sercowego stwierdzono obszary upośledzonej perfuzji. Po zakończeniu diagnostyki podtrzymano rozpoznanie choroby niedokrwiennej serca, kontynuując dalsze leczenie wieńcowe.

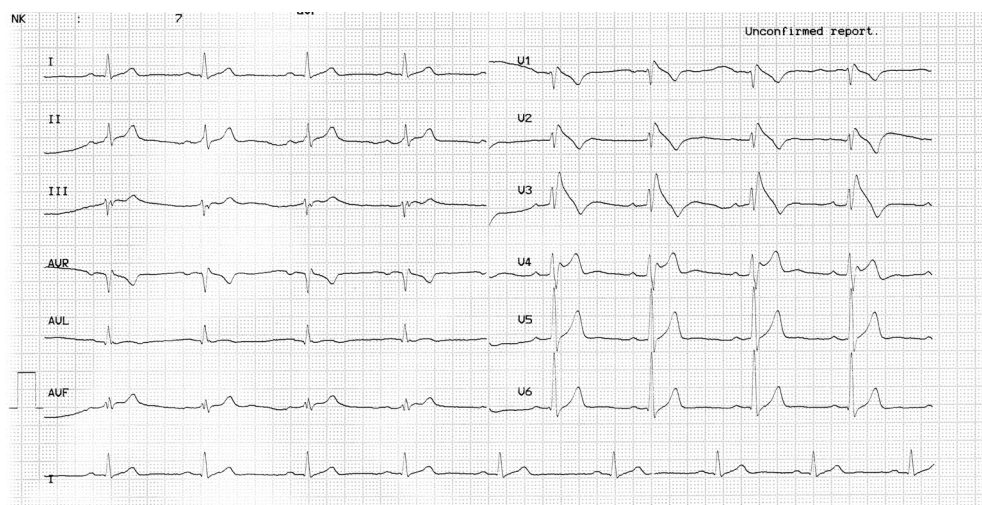
W 47. roku życia opisywany mężczyzna został ponownie przyjęty do szpitala rejonowego, gdzie go diagnozowano z powodu pełnej utraty przytomności. Ze względu na zarejestrowane w 24-godzinnym monitorowaniu EKG metodą Holtera zaburzenia przewodnictwa przedsionkowo-komorowego pod postacią bloku przedsionkowo-komorowego (AV, atrioventricular) II stopnia typu Mobitz II (ryc. 1) oraz bloku AV I stopnia chory został wstępnie zakwalifikowany do implantacji kardiostymulatora na stałe.

W elektrokardiogramie spoczynkowym opisano blok prawej odnogi pęczka Hisa z uniesieniem odcinka ST w odprowadzeniach  $V_2$ – $V_3$  (ryc. 2). Na oddziale kardiologii, po wykonaniu kontrolnej rejestracji EKG metodą Holtera i stwierdzeniu w zapisie epizodów bezobjawowej bradykardii zatokowej, u chorego rozpoznano chorobę węzła zatokowego pod postacią bradykardii zatokowej oraz zaburzenia przewodnictwa przedsionkowo-komorowego. Ze względu na brak bezwzględnych wskazań odstąpiono od wszczęcia stymulatora. Zalecono dalszą obserwację.

Po 5 latach chory został przyjęty na oddział intensywnej opieki kardiologicznej po epizodzie pozaszpitalnego nagłego zatrzymania krążenia w mechanizmie migotania komór. W badaniu EKG wykonanym po epizodzie migotania komór i skutecznej resuscytacji zarejestrowano wysokie odejście punktu J z uniesieniem odcinka ST w odprowadzeniach  $V_1$ – $V_4$  (ryc. 3). Po wykluczeniu w angiografii tętnic wieńcowych zmian miażdżycowych w nasierdziowych tętnicach wieńcowych, jako przyczyny zatrzymania



**Rycina 2.** Obraz elektrokardiogramu u chorego w trakcie kolejnej hospitalizacji. W odprowadzeniach prawokomorowych widoczne uniesienie odcinka ST typu *saddle-back* (zespół Brugadów typu 2). Przesuw papieru 25 mm/s



**Rycina 3.** Obraz elektrokardiogramu u chorego przy przyjęciu do szpitala. W odprowadzeniach prawokomorowych widoczne uniesienie odcinka ST typu *coved* charakterystyczne dla zespołu Brugadów. Przesuw papieru 25 mm/s

krążenia, chorego przekazano na oddział kardiologii. W 24-godzinnym monitorowaniu EKG nie wykazano złośliwej arytmii komorowej.

Chory był w dobrym stanie, bez ubytków neurologicznych. Ocena obrazu EKG i analiza przebiegu choroby oraz wykluczenie jej strukturalnego podłoża doprowadziły do rozpoznania zespołu Brugadów z zapisem elektrokardiograficznym typu 1 (spontaniczne uniesienie odcinka ST typu *coved* w więcej niż jednym prawokomorowym odprowadzeniu przedsercowym). Podczas hospitalizacji pacjentowi implantowano dwujamowy kardiowerter-defibrylator (ICD, *implantable cardioverter defibrillator*) w prewencji wtórnej nagłego zgonu sercowego. W dalszej, trwającej 4 lata, obserwacji w pracowni kontroli ICD

2-krotnie zarejestrowano epizod migotania komór z adekwatną wysokoenergetyczną interwencją urządzenia (ryc. 4).

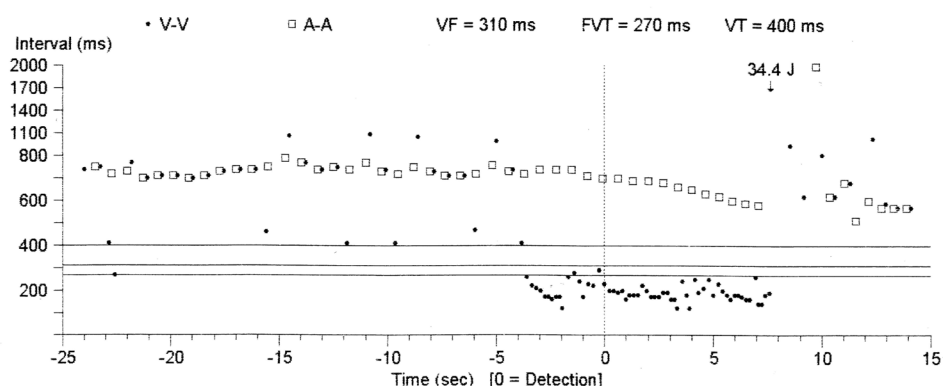
## OMÓWIENIE

Rozpoznanie zespołu Brugadów u opisywanego chorego wydaje się w pełni uzasadnione. W spoczynkowym EKG u tego pacjenta w odprowadzeniach prawokomorowych zarejestrowano ponad 2-milimetrowe uniesienie odcinka ST typu 1 — wypukłe do góry, po którym następuje ujemny załamek T, oraz dwa objawy kliniczne — udokumentowany epizod migotania komór i rodzinne występowanie nagłej śmierci sercowej u osób poniżej 45. roku życia. Są to uznane kryteria rozpoznania zespołu Brugadów [2]. Zasto-

## VT/VF Episode #4 Report

Page 1

ID#	Date/Time	Type	V. Cycle	Last Rx	Success	Duration
4	Dec 23 20:47:45	VF	240 ms	VF Rx 1	Yes	13 sec



**Rycina 4.** Migotanie komór przerwane defibrylacją energią 34,4 J. Zapis z pamięci kardiowertera-defibrylatora: znak kwadratu obrazuje cykle przedsionkowe (600–800 ms), a znak kropki przedstawia cykl potencjałów komorowych; po prawej stronie diagramu widoczne migotanie komór (< 300 ms)

sowano również jedyną terapię o udokumentowanej skuteczności, czyli implantację ICD. U chorych po przebytych zatrzymaniu krążenia takie postępowanie ma I klasę zaleceń [3]. Dwukrotny epizod migotania komór w dalszej obserwacji również jest dowodem na słuszność takiego postępowania. Szczegółowa analiza historii choroby opisanego pacjenta potwierdza podnoszony w publikacjach dotyczących tego zagadnienia problem, jakim jest zbyt późne rozpoznawanie zespołu Brugadów [4]. W przedstawionym przypadku w trakcie pierwszej hospitalizacji, mimo rejestrowanego bloku prawej odnogi pęczka Hisa z uniesieniem odcinka ST powyżej 2 mm w odprowadzeniach  $V_2$ – $V_3$  oraz nagłego zgonu sercowego u krewnego pierwszego stopnia, w różnicowaniu uwzględniano przede wszystkim chorobę niedokrwienną serca, z pewnością z powodu zgłaszanych przez chorego bólów w klatce piersiowej, które mogły być następstwem komorowych zaburzeń rytmu. Chociaż zarówno uniesienie odcinka ST, jak i zapoczątkowanie złośliwej arytmii komorowej ma podobny mechanizm w zespole Brugadów i w zawale serca, to jednak dysfunkcja kanałów jonowych w zespole Brugadów jest wrodzona w przeciwieństwie do wywołanej niedokrwieniem arytmii w przebiegu ostrego zespołu wieńcowego [5]. Analizując *ex-post* przypadek opisywanego chorego, autorom wydaje się, że prawidłowy wynik badań biochemicznych, brak odchyłek w badaniu echokardiograficznym i ujemny wynik elektrokardiograficznej

próby wysiłkowej powinny już przed laty skierować diagnostykę na inne tory. Jednak w związku z utrzymywaniem się objawów stenokardialnych kontynuowano diagnostykę nieinwazyjną, uzyskując — jak się później okazało — „fałszywie dodatni” wynik scyntygrafii perfuzyjnej.

W trakcie kolejnej hospitalizacji, tym razem z powodu omdlenia, u pacjenta rozpoznano chorobę węzła zatokowego pod postacią bradykardii zatokowej z zaburzeniami przewodzenia przedsionkowo-komorowego. Zarejestrowane u chorego zaburzenia przewodnictwa często współistnieją z zespołem Brugadów, ale nie są uznawane za jego kryteria. W piśmiennictwie wskazuje się na dość częste występowanie bradyarytmii u chorych z mutacją genu *SCN5A* związanego z omawianym zespołem [6]. Uznanie tych zaburzeń za przyczynę omdleń może odsunąć w czasie prawidłowe rozpoznanie. Wydaje się, że w przypadku opisanego chorego postawienie diagnozy oddaliła również typowa dla zespołu Brugadów zmienność zapisu EKG. Obserwowanych wcześniej zmian elektrokardiograficznych typu 2 nie uznawano za diagnostyczne. Zmiany takie mogą się również wiązać z innymi patologiami, spośród których warto wspomnieć zespół wczesnej repolaryzacji, także częściej spotykany u młodych mężczyzn bez organicznej choroby serca [7].

Chociaż dane opublikowanego w 2010 roku międzynarodowego rejestru FINGER, obejmującego

1029 chorych z rozpoznaniem zespołem Brugada, sugerują znacznie niższe roczne ryzyko incydentów sercowych u chorych bez objawów w porównaniu z chorymi po przebytym nagłym zatrzymaniu krążenia, to jednak należy pamiętać, że w około 1/3 przypadków pierwszym objawem zespołu Brugada jest nagły zgon sercowy [8]. Zważywszy na te dane, zasadne wydaje się wdrażanie wczesnej diagnostyki u chorych bez objawów, a szczególnie zwiększenie częstości wykonywania testów prowokacyjnych z zastosowaniem antagonistów kanału sodowego, zwłaszcza u młodych mężczyzn, w których są stwierdzane zmiany w EKG sugerujące możliwość występowania zespołu Brugada. Można przypuszczać, że w opisywanym przypadku po zarejestrowaniu w zapisie EKG zmian typu 2 właściwe rozpoznanie ułatwi wykonanie testu z ajmaliną. W wytycznych *European Society of Cardiology* (ESC) jako przydatne w rozpoznaniu zespołu Brugada wskazuje się badanie elektrofizjologiczne z programowaną stymulacją komórek. Mimo dość niskiej klasy zaleceń badanie takie można rozważyć u chorych bez objawów ze spontanicznym uniesieniem odcinka ST, z obecnością lub brakiem mutacji genu *SCN5A* [9]. U opisanego chorego badanie to byłoby szczególnie uzasadnione z uwagi na przebyte omdlenie oraz bradykardię z zaburzeniami przewodnictwa przedsionkowo-komorowego.

Przedstawiony przypadek raz jeszcze wskazuje, że wczesna identyfikacja chorych z zespołem Bruga-

dów i tym samym prewencja nagłej śmierci sercowej w tej grupie chorych jest możliwa, jeśli pamięta się o tej wcale nierzadkiej, zwłaszcza w populacji młodych mężczyzn, jednostce chorobowej.

## PIŚMIENNICTWO

1. Antzelevitch C., Brugada P., Brugada J. i wsp. Brugada syndrome: a decade of progress. *Circ. Res.* 2002; 13: 1114–1118.
2. Antzelevitch C., Brugada P., Borggrefe M. i wsp. Brugada syndrome: report of the Second Consensus Conference. Endorsed by the Heart Rhythm Society and the European Heart Rhythm Association. *Circulation* 2005; 111: 659–670.
3. Wytyczne dotyczące postępowania u chorych z komorowymi zaburzeniami rytmu serca i zapobiegania nagłemu zgonowi sercowemu — wersja skrócona. *Kardiol. Pol.* 2006; 64: 1373–1418.
4. Dybich P., Bąkowski D., Wożakowska-Kapłon B. Omdlenia u mężczyzn — pamiętajmy o zespole Brugada! Prezentacja 3 przypadków klinicznych. *Kardiol. Pol.* 2010; 68: 1397–1400.
5. Kukla P., Jastrzębski M. Czy migotanie komór w ostrym zawale serca może mieć podłoże genetyczne? *Kardiol. Pol.* 2008; 66: 1113–1116.
6. Makiyama T., Akao M., Tsuji K. i wsp. High risk for bradyarrhythmic complications in patients with Brugada syndrome caused by *SCN5A* gene mutations. *J. Am. Coll. Cardiol.* 2005; 46: 2100–2106.
7. Riera A., Uchida A., Schapachnik E. i wsp. Wariant wczesnej repolaryzacji: aspekty epidemiologiczne, mechanizm powstania oraz diagnostyka różnicowa. *Folia Cardiologica Excerpta* 2008; 3: 184–198.
8. Probst V., Veltmann C., Eckardt L. Long-term prognosis of patients diagnosed with Brugada syndrome: results from the FINGER Brugada Syndrome Registry. *Circulation* 2010; 121: 635–643.
9. Majewski J., Śmiątek J., Lelakowski J. Inwazyjne badanie elektrofizjologiczne — zastosowanie kliniczne we współczesnej kardiologii. *Pol. Przegl. Kardiol.* 2010; 12: 62–67.
10. Koźluk E., Małek Ł., Kliszek M., Opolski G. Arytmie uwarunkowane genetycznie część II. Ludzkie dramaty w labiryncie kanałów jonowych. *Kardiol. Dypl.* 2006; 5: 68–73.