

Koarktacja aorty współistniejąca z jednopłatkową zastawką aortalną i tętniakiem aorty wstępującej u 23-letniej chorej

Danuta Czarnecka, Agnieszka Kwiecień-Sobstel

I Klinika Kardiologii Instytutu Kardiologii Collegium Medicum Uniwersytetu Jagiellońskiego w Krakowie

Opis dotyczy 23-letniej pacjentki z rozpoznaną od urodzenia koarktacją aorty i towarzyszącym przetrwałym przewodem tętniczym Botala. W pierwszym tygodniu życia operacyjnie podwiązano przewód Botala i wykonano plastykę koarktacji aorty. W 16. roku życia pojawiły się kliniczne objawy koarktacji w postaci braku tętna na kończynach dolnych, a gradient maksymalny w cieśni aorty wynosił 34 mm Hg w pomiarze metodą inwazyjną. Ponadto, u chorej rozpoznano również jednopłatkową, jednonspoidłową zastawkę aortalną z umiarkowaną stenozą (gradient maks. — 29 mm Hg) oraz poszerzenie aorty wstępującej. Wykonano wówczas przezskórną angioplastykę balonową koarktacji, uzyskując zmniejszenie gradientu maksymalnego do 18 mm Hg i ustąpienie objawów klinicznych. Od 18. roku życia chora nie była kontrolowana kardiologicznie. Oprócz niewielkiej zadyszki po dużym wysiłku fizycznym (I klasa niewydolności wg NYHA) chora nie zgłaszała żadnych innych dolegliwości ze strony układu sercowo-naczyniowego. Z powodu obecności szmeru w okolicy przedsercowej lekarz rodziny skierował pacjentkę do Kliniki w celu wykonania kontrolnego badania echokardiograficznego. Przy przyjęciu do szpitala chora była wyrównana krążeniowo. Po zastosowaniu leków β -adrenolitycznych (*Metoprolol retard* 50 mg/d.) ciśnienie tętnicze wynosiło 130–120/90–85 mm Hg. W badaniu przedmiotowym wykryto szmer skurczowy, najgłośniejszy w punkcie Erba, promieniujący do szyi i okolicy międzyłopatkowej. Różnica ciśnień między kończynami górnymi a dolnymi wynosiła 18 mm Hg.

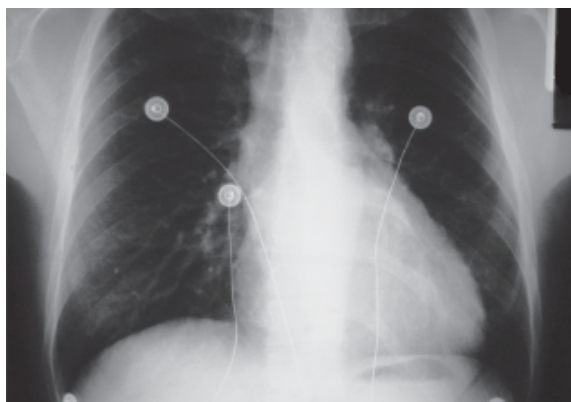
Tętno na tętnicach biodrowych było obecne, jednak słabo wypełnione. W badaniu rentgenowskim klatki piersiowej stwierdzono nieznacznie powiększoną sylwetkę serca, niewidoczny łuk aorty, poszerzoną aortę wstępującą (ryc. 1A i B). Monitorowanie ciśnienia tętniczego, trwające 24-godziny, potwierdziło jego dobrą kontrolę (tab. 1).

W badaniu echokardiograficznym wykazano niepowiększoną lewą komorę: 49/30 mm o prawidłowej kurczliwości: frakcję wyrzutową wynoszącą 66% oraz niewielki przerost ścian lewej komory: przegroda międzykomorowa — 13/18 mm, ściana tylna — 11/19 mm. Budowa i funkcja zastawki mitralnej były prawidłowe. Lewy przedsionek był niepowiększony: 35/39/50 mm. Separacja płatków aortalnych była nieoznaczalna, a pierścień aortalny — nieposzerzony i wynosił 27 mm. W projekcji przymostkowej w osi krótkiej uwidoczniło zastawkę aortalną jednopłatkową, jednonspoidłową z pogrubiałymi płatkami z ekscentrycznym ujściem (ryc. 2). Gradient przez zastawkę wynosił maksymalnie 37, średnio — 18 mm Hg (ryc. 3). Zwężeniu towarzyszyła niedomykalność II stopnia. Aorta wstępująca była poszerzona do 58 mm (ryc. 4). Łuk aorty był nieznacznie poszerzony, natomiast aorta zwężała się poniżej odejścia poszerzonej tętnicy podobojczykowej lewej na długim odcinku (ryc. 5). Gradient w miejscu koarktacji zmierzony za pomocą dopplera CW wynosił maksymalnie 33, średnio — 18 mm Hg (ryc. 6). Skurczowy gradient przez zastawkę trójdzielną wynosił 22 mm Hg, a prawy przedsionek był niepowiększony.

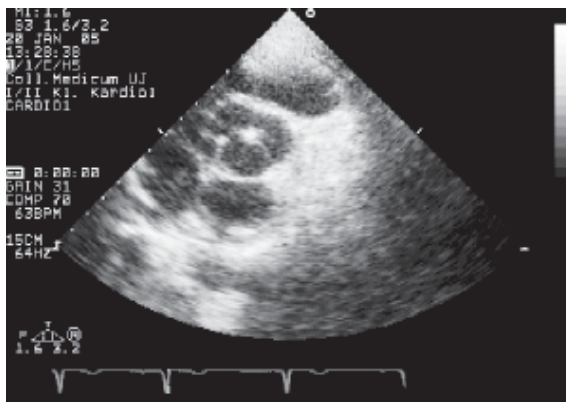
Dodatkowo wykonano badanie angio-CT klatki piersiowej, potwierdzając obecność tętniaka aorty wstępującej o maksymalnym wymiarze poprzecznym 64/44 mm na poziomie opuszki i 60 mm w części wstępującej. Aorta zstępująca była zwężona po odejściu tętnicy podobojczykowej lewej (szerokość w cieśni — 11 mm).

Adres do korespondencji:

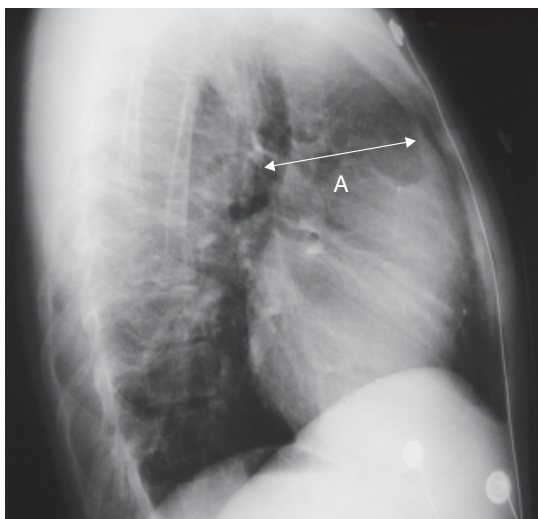
lek. med. Agnieszka Kwiecień-Sobstel
ul. Kopernika 17, 31–501 Kraków
tel. (0 12) 424 73 00; 0 609 469 737
e-mail: agnieszkakwiecien@interia.pl



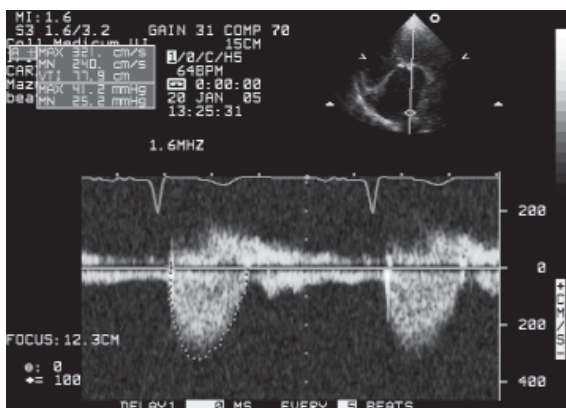
Rycina 1A. Badanie RTG klatki piersiowej w projekcji P-A. Sylwetka serca nie jest poszerzona, zwraca uwagę poszerzenie aorty wstępującej



Rycina 2. Projekcja przymostkowa w osi krótkiej — naciyniowa, uwidacznia zastawkę aortalną jednołatkową



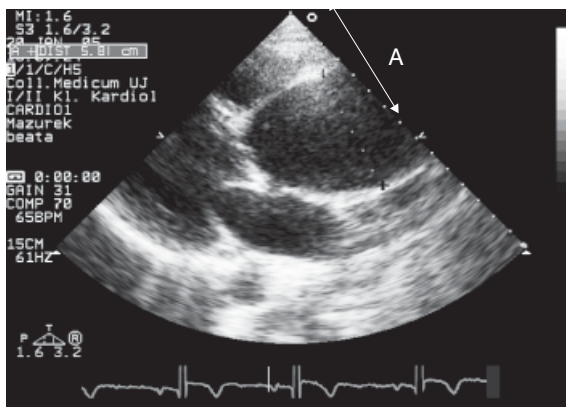
Rycina 1B. Badanie RTG klatki piersiowej w projekcji bocznej — poszerzona aorta wstępująca (A) i słabo zaznaczony łuk oraz aorta zstępująca



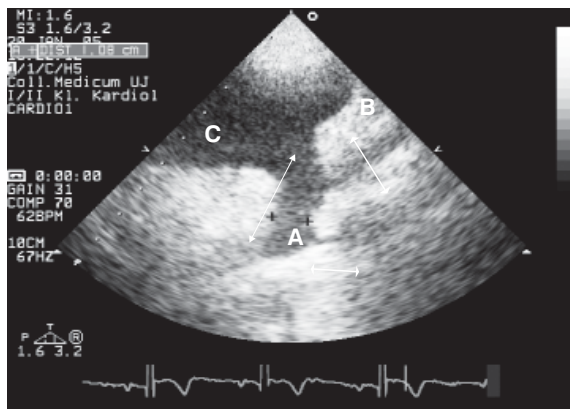
Rycina 3. Projekcja koniuszkowa 5-jamowa — pomiar gradientu przez zastawkę aortalną za pomocą doplera CW; gradient maks. -41,2 mm Hg, śr. -25,2 mm Hg

Tabela 1. Ocena wartości ciśnienia tętniczego po 24-godzinnym monitorowaniu

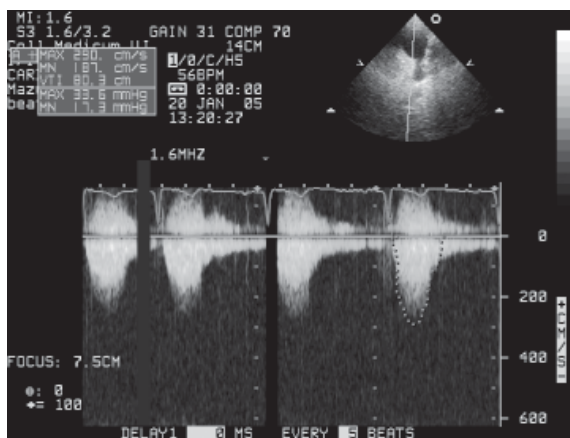
	Minimalne	Średnie	Maksymalne
Cięśnienie tętnicze [mm Hg]			
skurczowe	87	114	148
rozkurczowe	44	73	104
średnie	48	87	129
Częstość rytmu serca	53	69	94
Obciążenie ciśnienia skurczowego > 140 mm Hg: 5,9%			
Obciążenie ciśnienia rozkurczowego > 90 mm Hg: 12,9%			



Rycina 4. Projekcja przymostkowa w osi długiej — poszerzona aorta wstępująca powyżej zwężonej jednołatkowej zastawki aortalnej; szerokość aorty wstępującej wynosi 58 mm (A)



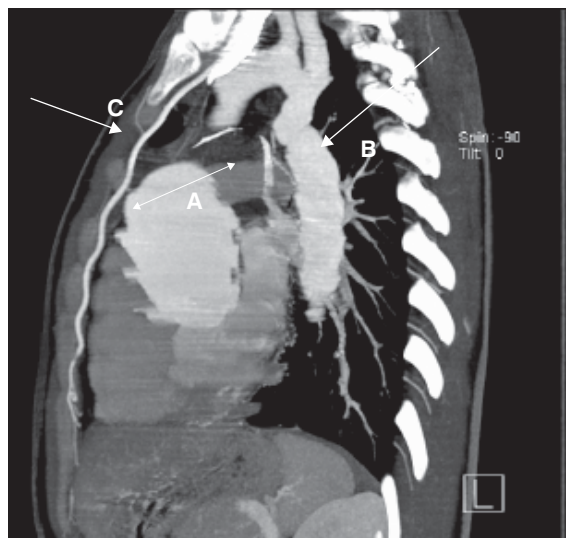
Rycina 5. Projekcja nadmostkowa: zwężenie cieśni aorty poniżej odejścia tętnicy podobojczykowej lewej na długim odcinku (A — szerokość 1,08 cm), poszerzona lewa tętnica podobojczykowa (B — szerokość 2,1 cm) oraz poszerzony łuk aorty (C — szerokość 3,5 cm)



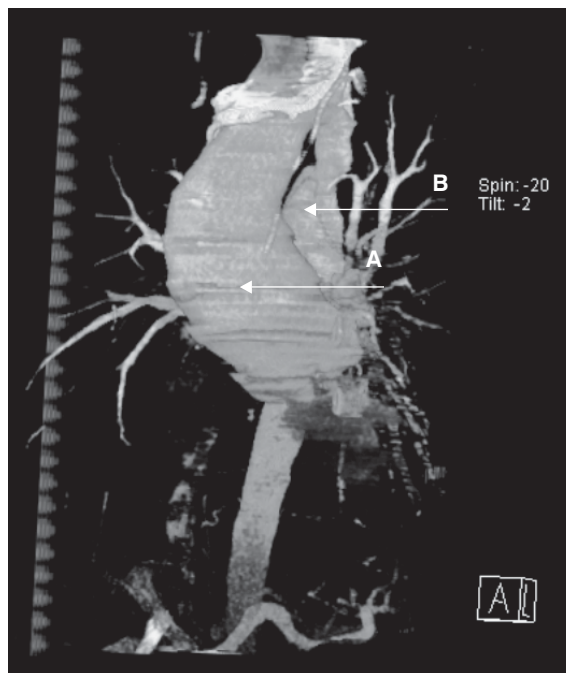
Rycina 6. Projekcja nadmostkowa — pomiar gradientu w aorticie zstępującej z zastosowaniem doplera CW; gradient maks. -33 mm Hg, średni -17 mm Hg

Dodatkowo uwidoczniono cechy krążenia obocznego przez tętnice piersiowe wewnętrzne (ryc. 7, 8).

Ze względu na obecność tętniaka aorty wstępującej przy współistnieniu jedнопłatkowej zastawki aortalnej z jej zwężeniem i niedomykalnością chorą zakwalifikowano do operacji wszczepienia sztucznej zastawki aortalnej i protezy dakronowej aorty wstępującej (operacja *modo Bentall de Bono*). Za istotną czynnościowo uważa się koarktację z gradientem powyżej 20 mm Hg w pomiarze metodą inwazyjną. Rozwinięte krążenie oboczne może zaniżyć gradient, czasami znacznie. W praktyce istotne zwężenie cieśni aorty



Rycina 7. Badanie angio-CT klatki piersiowej — przekrój strzałkowy; widoczna poszerzona aorta wstępująca (A), miejsce koarktacji aorty zstępującej (B) oraz poszerzona z powodu obecności krążenia obocznego tętnica piersiowa wewnętrzna (C); badanie wykonano w Zakładzie Radiologii SU w Krakowie, Kierownik: dr hab. med. A. Urbanik



Rycina 8. Badanie angio-CT klatki piersiowej — rekonstrukcja w rzucie przednio-tylnym; widoczna poszerzona aorta wstępująca (A) i miejsce koarktacji aorty zstępującej (B); badanie wykonano w Zakładzie Radiologii SU w Krakowie, Kierownik: dr hab. med. A. Urbanik

można rozpoznać po stwierdzeniu co najmniej 20 mm Hg różnicy ciśnień między kończyną górną (prawą) a dolną, mierzonych manometrem. Pacjentka nie spełniała jeszcze kryteriów istotności koarktacji, jednak po operacji wymiany zwężonej zastawki aortalnej można się spodziewać wzrostu gradientu w cieśni aorty. W celu podjęcia decyzji o leczeniu inwazyjnym koarktacji aorty konieczna będzie inwazyjna ocena gradientu w cieśni aorty. Wiadomo, że ocena gradientu metodą dopлера, zwłaszcza jeśli chodzi o gradienty niskie i umiarkowane, zazwyczaj je zawyża. Obecnie niezależnie od wieku za wskazanie do interwencji przy współistnieniu objawów klinicznych uważa się gradient w miejscu koarktacji powyżej 20 mm Hg mierzony inwazyjnie [1]. Odrębny problem stanowią nawroty zwężenia po operacjach koarktacji — jak u przedstawionej chorej. Reoperacje są wówczas trudniejsze

i obarczone wyższym ryzykiem ze względu na trudniejszy dostęp (blizna) i brak krążenia obocznego [2–4]. W takich przypadkach metodą optymalną wydaje się interwencja przeszkońska z zastosowaniem stentów [5–7].

PIŚMIENNICTWO

1. Wady wrodzone serca u dorosłych — standardy PTK, 2000 rok.
2. Hamdan M., Maheshwari S., Fahey J., Hellenbrand W. Endovascular stents for coarctation of the aorta: initial results and intermediate-term follow-up. *J. Am. Coll. Cardiol.* 2001; 1, 38 (5): 1524–1527.
3. Zeltser I., Mentzer J., Gaynor J. i wsp.: Impact of re-coarctation following the Norwood operation on survival in the balloon angioplasty era. *J. Am. Coll. Cardiol.* 2005; 7, 45 (11): 1844–1848.
4. Ramnarine I. Role of surgery in the management of the adult patient with coarctation of the aorta. *Postgrad. Med. J.* 2005; 81 (954): 243–247.
5. Rosenthal E. Stent implantation for aortic coarctation: the treatment of choice in adults? *J. Am. Coll. Cardiol.* 2001; 11, 38: 1524–1527.
6. Gibbs L. Treatment options for coarctation of the aorta. *Heart* 2000; 84: 11–13.
7. Pawelec-Wojtalik M., Uhlemann F., Debniak J., Rozanski J. Stent implantation for aortic recoarctation — a case report. *Kardiol. Pol.* 2004; 60 (4): 357–358.