

Ocena ultrasonograficzna tętnic domózgowych

Katarzyna Kunicka, Leszek Bieniaszewski

Samodzielna Pracownia Fizjologii Klinicznej Katedry Nadciśnienia Tętniczego i Diabetologii Akademii Medycznej w Gdańsku

Ultrasonografia tętnic domózgowych ma obecnie ustalzone znaczenie. W diagnostyce chorób układu sercowo-naczyniowego interpretacja wyników badania może stanowić o podjęciu istotnej decyzji terapeutycznej. W pracy przedstawiono zasadnicze informacje związane z oceną zarówno struktury tętnic, jak i charakteru przepływu krwi.

Słowa kluczowe: ultrasonografia, tętnice szyjne, IMT

WSTĘP

Zastosowanie fal ultradźwiękowych do obrazowania struktur tkankowych jest powszechnie znane. Narzędzia współczesnej diagnostyki pozwalają na nieinwazyjną, a jednocześnie coraz bardziej precyzyjną ocenę zmian zarówno w strukturach miękkich, jak i w naczyniach.

Ultrasonografia tętnic szyjnych i kręgowych jest nieinwazyjną i coraz szerzej dostępną metodą, cechującą się dużą swoistością i czułością. Służy ona nie tylko do wykrywania powikłań naczyniowych takich chorób populacyjnych, jak nadciśnienie tętnicze i cukrzyca, ale pozwala też na oszacowanie ryzyka rozwoju chorób układu sercowo-naczyniowego.

Udar mózgu to jedna z najczęstszych przyczyn zgonów i najczęstsza przyczyna kalectwa u osób powyżej 40. roku życia. Rocznie w Polsce rejestruje się około 60 000 nowych zachorowań [1]. Przyjmuje się, że około 80% dotychczas bezobjawowych, krytycznych zwężeń tętnic domózgowych wykrywa się dopiero się podczas pierwszego udaru niedokrwiennego mózgu [2].

Obecnie badanie ultrasonograficzne naczyń tętniczych stosuje się do oceny anatomii i wariantów unaczynienia oraz diagnostyki wrodzonych anomalii i zmian nabytych, takich jak tętniaki, zmiany miażdżycowe i zakrzepowe. W praktyce badanie to najczęściej wykorzystuje się do oceny zwężeń tętnic, a następnie kwalifikacji do dalszego leczenia.

ROZWÓJ DIAGNOSTYKI ULTRASONOGRAFICZNEJ

Znaczenie ultrasonografii w medycynie wzrastało w miarę jakościowego rozwoju metody. Pierwsze — nieudane ze względów technicznych — próby wykorzystania ultradźwięków podjęto w 1942 roku w celu lokalizacji guzów mózgu. W 1951 roku wprowadzono dwuwymiarowe obrazowanie narządów z modulacją jasności, tak zwaną prezentacją typu B (od ang. *brightness*). Zjawisko Dopplera, polegające na zmianie długości fali odbitej od poruszającego się obiektu, zastosowano po raz pierwszy w 1955 roku do analizy ruchu zastawek serca. Pierwsze badanie ultrasonograficzne tętnic szyjnych z pomiarem prędkości przepływu krwi (w tętnicy szyjnej wspólnej) przeprowadzili japońscy badacze Myazaki i Kato w 1966 roku. W kolejnych dekadach, w wyniku postępu technologicznego (zastosowanie wieloelementowych głowic sterowanych fazowo) oraz rozwoju zaawansowanych metod cyfrowego przetwarzania sygnału (szybka transformata Fouriera), możliwe było skonstruowanie ultrasonografów o wysokiej rozdzielczości z jednoczasowym obrazowaniem przepływu (*duplex doppler*).

Wzrost mocy obliczeniowej procesorów pozwolił na wprowadzenie kolejnej generacji głowic nowego typu oraz znakowania widma dopplerowskiego za pomocą skali kolorów (*doppler kolorowy* oraz *doppler mocy*). *Doppler kolorowy* umożliwia ocenę kierunku przepływu krwi od i do głowicy. *Doppler mocy* pozwala na różnicowanie obszarów pod względem wartości a nie kierunku prędkości

Adres do korespondencji:

prof. dr hab. med. Leszek Bieniaszewski
Samodzielna Pracownia Fizjologii Klinicznej
Katedry Nadciśnienia Tętniczego i Diabetologii
Akademii Medycznej w Gdańsku
e-mail: m.bien@amg.gda.pl

przepływu. Obszary silniej wysyczone, jaśniejsze wyznaczają miejsca o najszybszym przepływie. Jest to technika niezwykle przydatna do diagnostyki ciasnych zwężeń, w których prędkość jest tak duża, że powoduje zafalszowanie widma *dopplera* kolorowego.

PODSTAWY ULTRASONOGRAFICZNEGO BADANIA NACZYŃ

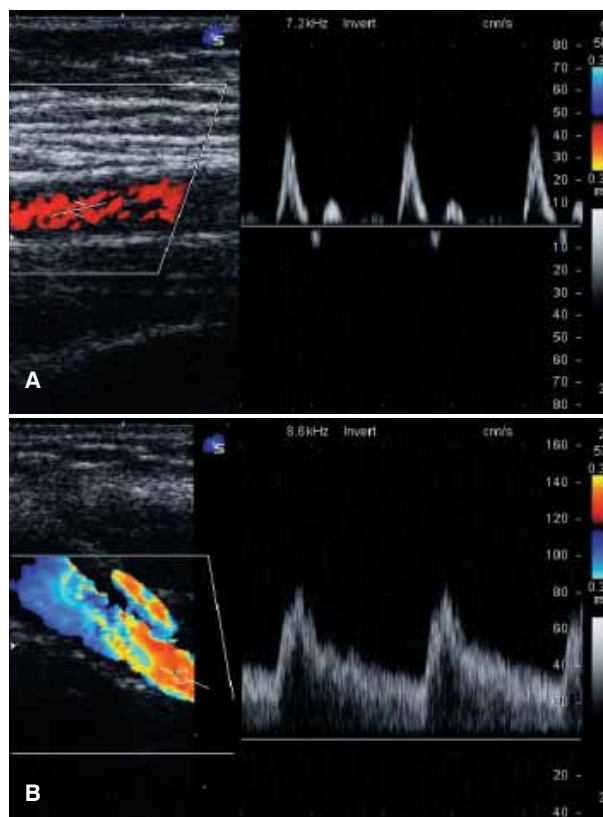
Podstawą interpretacji upośledzenia funkcji tętnic na podstawie ich obrazu ultrasonograficznego oraz analizy widma przepływu doplerowskiego jest znajomość tych zjawisk w stanie fizjologicznym. Określono dokładnie charakterystykę prawidłowych przepływów w naczyniach różnych obszarów ciała. Charakterystyki te wykazują zmienność w zależności od tego, jaki narząd zaopatruje dana tętnica. Na podstawie spektrum przepływu można wyróżnić tętnice o wysoko- i niskooporowym przepływie (ryc. 1). Spektrum przepływu w niektórych tętnicach ma postać pośrednią.

W tętnicach zaopatrujących mięśnie występuje spektrum wysokooporowe. Cechuje się ono szybkim narastaniem, wąskim szczytem (przepływ dodatni), a następnie fazą odwróconego przepływu w okresie wczesnego rozkurczu, ponownym przepływem dodatnim, wreszcie — brakiem przepływu w końcowej fazie rozkurczu. Taka charakterystyka przepływu jest nazywana trójfazową.

Spektrum przepływu niskooporowego, charakterystycznego dla tętnic zaopatrujących ważne dla życia narządy, takie jak nerki i mózg, cechuje się szerokim szczytem i niezmiennym pod względem kierunku przepływem w okresie rozkurczu. Takie spektrum przepływu nosi nazwę jednofazowego. Na rycinie 1 przedstawiono jednofazowe spektrum przepływu zarejestrowane w tętnicy szyjnej wewnętrznej.

Ważną cechą opisującą przepływ jest jego uporządkowanie. W warunkach fizjologicznych w odcinkach naczyń między rozgałęzieniami istnieje przepływ zbliżony do laminarnego czyli uporządkowany (ryc. 2). Oznacza to, że w każdym momencie obserwacji objęte pomiarem krwinki poruszają się z podobną prędkością. Rozkład prędkości ma postać linii z wyraźnie zaznaczonym oknem akustycznym, czyli brakiem w spektrum przepływu prędkości o wartościach niższych niż określone przez dolną granicę wąskiego przedziału wartości.

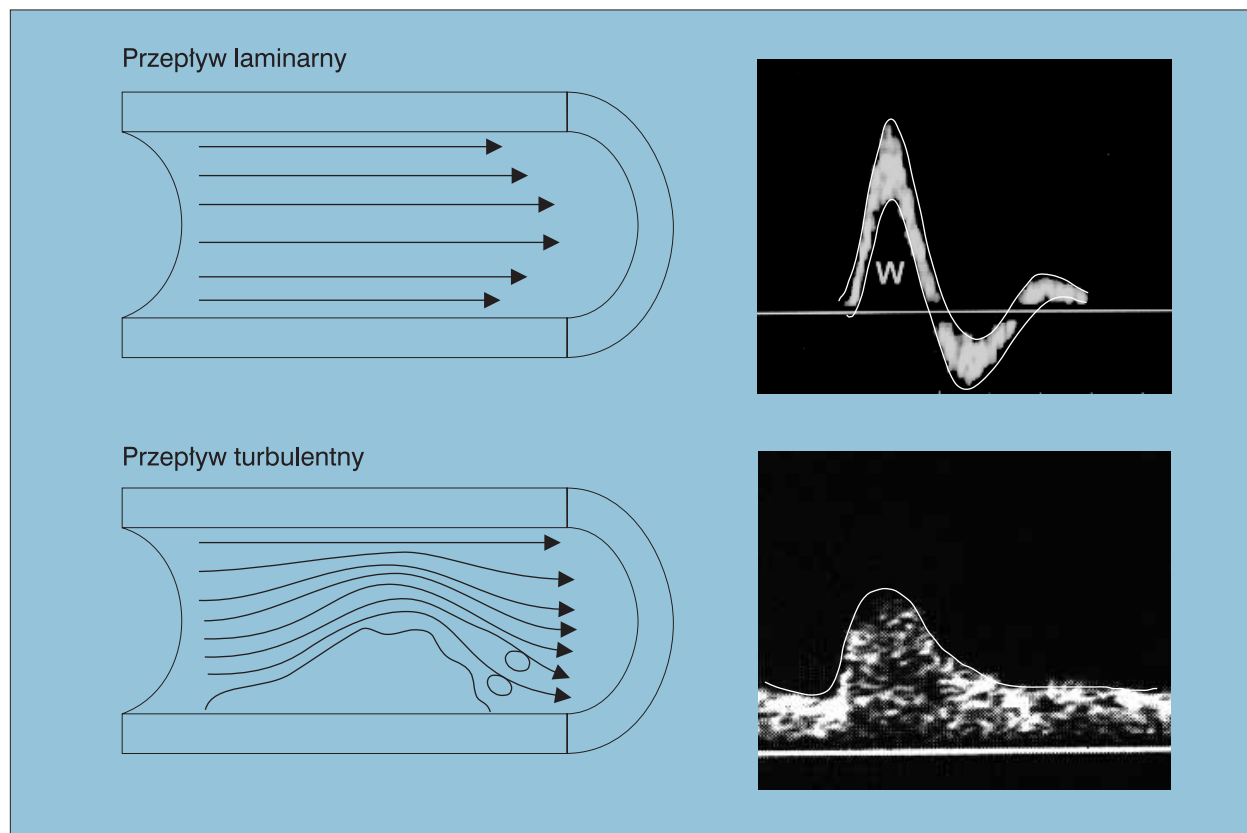
Podczas przepływu turbulentnego w dowolnym momencie obserwuje się występowanie wszystkich wartości prędkości do zera włącznie, a gdy występują zawirowania



Rycina 1. Przykłady spektrum przepływu wysoko- i niskooporowego; **A** — tętnica wysokooporowa; **B** — tętnica niskooporowa

— również wartości ujemne, reprezentujące lokalne odwrócenie kierunku przepływu krwi. Niewielkie turbulencje są przyczyną wystąpienia szerszego zakresu prędkości, objawiającego się poszerzeniem konturu spektrum. Większe nasilenie turbulencji może powodować całkowite wypełnienie okna akustycznego. Natomiast najbardziej zaawansowane zaburzenia przepływu cechują się nie tylko wypełnieniem okna, ale także zatarciem granic spektrum i widocznym przepływem wstecznym. W warunkach prawidłowych obserwuje się przepływ turbulentny w rozgałęzieniach naczyń. Stwierdzenie przepływu turbulentnego w innych miejscach jest cechą charakterystyczną istotnych zwężeń.

Znaczącym elementem diagnostyki zwężeń jest stwierdzenie istnienia odgałęzień badanej tętnicy oraz występowania krążenia obocznego. W przypadku bogatego krążenia obocznego krew przepływa z odcinka tętnicy położonego nad zwężeniem do odcinka położonego poniżej zwężenia, głównie przez naczynia krążenia obocznego, co powoduje zmniejszenie prędkości przepływu przez zwężenie. W takiej sytuacji stopień zwężenia tętnicy jest trudny do oceny. Natomiast na podstawie zwiększenia prędkości



Rycina 2. Przykłady spektrum przepływu laminarnego i turbulentnego (wg [3])

przepływu można precyzyjnie ocenić stopień zwężenia w naczyniu nierozgałęziającym się, na przykład w odcinku zewnątrzczaszkowym tętnicy szyjnej wewnętrznej.

INTERPRETACJA WYNIKU BADANIA ULTRASONOGRAFICZNEGO TĘTNIC DOMÓZGOWYCH

Klinicznie, w trakcie badania tętnic szyjnych i kręgowych, ocenia się drzewo tętnicy szyjnej wspólnej, od odejścia od łuku aorty i pnia ramienno-głowego, aż po możliwie najdalszy odcinek tętnicy szyjnej wewnętrznej przed wejściem do jamy czaszki. Choć ocenie podlegają także tętnica szyjna zewnętrzna i kręgowa, największe znaczenie ma ocena tętnicy szyjnej wewnętrznej — jako ewentualnego celu działań inwazyjnych. Wskazania do badania USG tętnic domózgowych przedstawiono w tabeli 1.

Od czasu wykonanego po raz pierwszy przez Cida Dos Santosa (aorta) i Michaela De Bakeya [tętnica szyjna wewnętrzna (ICA, *internal carotid artery*)] operacyjnego udrożnienia tętnic przeprowadzono wiele badań mających na celu ustalenie optymalnych kryteriów doboru chorych do leczenia operacyjnego. W badaniach *North American Symptomatic Carotid Endarterectomy Trial* (NASCET) i *European*

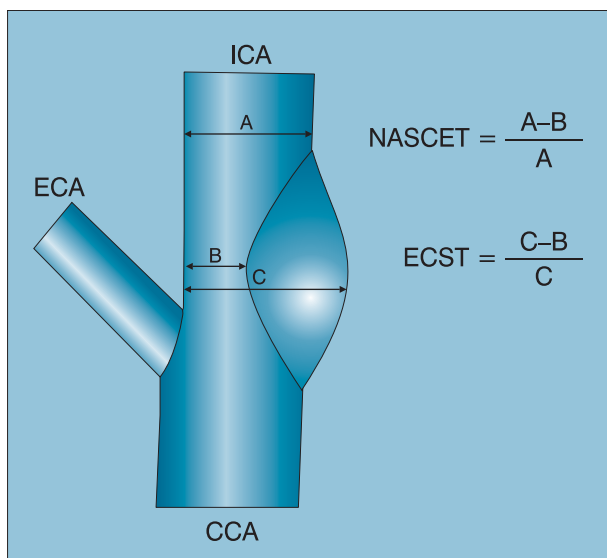
Tabela 1. Wskazania do badania ultrasonograficznego tętnic domózgowych (wg [2])

- Występowanie objawów neurologicznych (przebyty udar niedokrwienny, TIA)
- Planowany chirurgiczny zabieg naczyniowy (CABG, usunięcie tętniaka aorty)
- Podjęzienie zespołu podkradania
- Stwierdzenie szmeru skurczowego nad tętnicą szyjną
- Po zabiegach naczyniowych na tętnicach dogłowych

TIA (*transient ischaemic attack*) — przemijający napad niedokrwienny; CABG (*coronary artery bypass grafting*) — pomostowanie aortalno-wieńcowe

Carotid Surgery Trial (ECST) jednoznacznie wykazano korzyści z operowania pacjentów ze zwężeniem ICA przekraczającym 70% według kryteriów NASCET, co odpowiada 80% według kryteriów ECST [4–6]. Różne wartości krytycznego stopnia zwężenia wynikają z przyjętych w tych badaniach definicji (ryc. 3).

Badania te obejmowały chorych z objawami neurologicznymi (udar ośrodkowego układu nerwowego, przemijający napad niedokrwienny, *amaurosis fugax*), których podzielono na grupę leczoną zachowawczo za pomocą

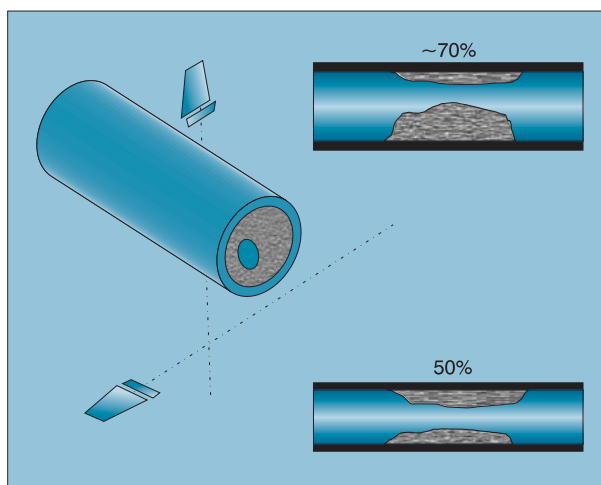


Rycina 3. Określanie stopnia zwężenia ICA według kryteriów *North American Symptomatic Carotid Endarterectomy Trial* (NASCET) i *European Carotid Surgery Trial* (ECST)

kwasu acetylosalicylowego oraz grupę poddaną zabiegowi udrożnienia tętnic szyjnych. Ostatnio opublikowane ostateczne rezultaty badania amerykańskiego wykazują, że endarterektomia wykonywana u pacjentów ze 50–69-procentowymi zwężeniami tętnicy szyjnej wiąże się ze zmniejszeniem ryzyka udaru o 6,5% (względne zmniejszenie ryzyka wynosiło 29%) [6].

Na podstawie tych spostrzeżeń, zaleca się rozważenie zabiegu u pacjentów z objawami (w szczególności u mężczyzn) bez istotnych deficytów neurologicznych, u których potwierdzono 50–69-procentowe zwężenia tętnicy szyjnej wewnętrznej [7]. W prewencji pierwotnej zalecenia *European Stroke Initiative* (EUSI) podają, że wykonanie endarterektomii może być wskazane u niektórych osób z 60–99-procentową stenozą ICA. Podkreśla się jednak, że tylko pacjenci z grupy niskiego ryzyka zabiegu (< 3%) oraz z oczekiwanym co najmniej 5-letnim okresem przeżycia odniosą korzyści z leczenia chirurgicznego.

Ze względu na możliwe różne decyzje terapeutyczne stopień zwężenia należy ocenić w sposób maksymalnie wiarygodny. Warto zwrócić uwagę na to, że morfologiczna ocena zwężeń zależy od płaszczyzny obrazowania (ryc. 4), w związku z tym może być obarczona dużym błędem. W celu zwiększenia wiarygodności oceny morfologicznej podejmowane są próby szacowania wielkości zwężenia w projekcji poprzecznej. Największą powtarzalnością i zgodnością z wynikami arteriografii cechują się jednak pomiary z wykorzystaniem analizy widma *dopplerowskiego*.



Rycina 4. Ocena stopnia zwężenia tętnicy w zależności od płaszczyzny obrazowania

Niezwykle istotny jest fakt, że tętnica szyjna wewnętrzna w odcinku zewnątrzczaszkowym nie rozgałęzia się. Przez wiele lat rozwoju ultrasonografii naczyń powstały liczne opracowania pozwalające kwalifikować stopień zwężenia na podstawie pomiaru prędkości. Kryteria ultrasonograficzne zwężeń tętnic szyjnych określone na podstawie wzrostu prędkości przepływu są w wielu opracowaniach przedstawione w odniesieniu do arteriograficznych wyników badania NASCET i na tej podstawie przeprowadza się kwalifikację do dalszego postępowania (tab. 2).

W praktyce podstawowe znaczenie ma stwierdzenie, czy u pacjenta występuje zwężenie poniżej 50%, między 50 a 69%, czy też powyżej 70%. Użyteczne dla takiej klasyfikacji kryteria przedstawiono w tabeli 3.

KOMPLEKS INTIMA-MEDIA JAKO MORFOLOGICZNY WYKŁADNIK RYZYKA SERCOWO-NACZYNIOWEGO

W ciągu ostatnich kilkunastu lat postęp techniczny umożliwił rozwój ultrasonografii o coraz wyższej rozdzielczości, dzięki czemu można było uwidocznić struktury o coraz mniejszych wymiarach. Pozwoliło to na coraz dokładniejszą ocenę ściany tętnicy (ryc. 5). Ostatnio wykazano, że grubość kompleksu śródbłonek–błona środkowa w ścianie tętnicy szyjnej może być traktowana jako parametr o dużym znaczeniu prognostycznym.

W latach 90. przeprowadzono wiele projektów badawczych, których celem było ustalenie związku między tradycyjnymi czynnikami ryzyka rozwoju chorób układu sercowo-naczyniowego a grubością kompleksu *intima-media* (IMT). Ustalono, że istnieje związek między IMT a takimi czynnikami, jak nadciśnienie tętnicze, cukrzyca

Tabela 2. Kryteria dopplerowskie zwężeń tętnicy wewnętrznej (wg Blutha, cyt. za: Atlas ultrasonografii naczyń. M. Krzanowski, A. Łuszczycyka)

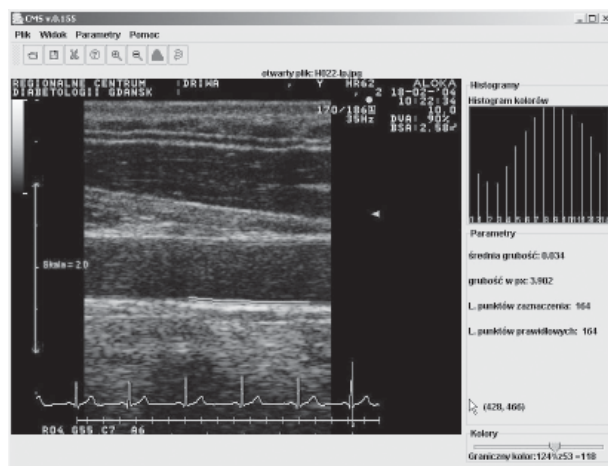
Zwężenie (%)	Szczytowa prędkość skurczowa [cm/s]	Prędkość końcowo-rozkurczowa [cm/s]	PSV _{ICA} :PSV _{CCA}	EDV _{ICA} :EDV _{CCA}
0–39%	< 110	< 40	< 1,8	< 2,4
40–59%	< 130	~ 40	< 1,8	< 2,4
60–79%	< 130	> 40	> 1,8	> 2,4
80–99%	< 250	> 100	> 3,7	> 5,5

PSV (peak systolic velocity) — szczytowa prędkość skurczowa; EDV (end-diastolic velocity) — prędkość końcowo-rozkurczowa

Tabela 3. Kryteria diagnostyczne rozpoznawania zwężeń 50- i 70-procentowych (wg Robinson, cyt. za: Standardy Polskiego Towarzystwa Ultrasonograficznego 2003)

Zwężenie (%)	Szczytowa prędkość skurczowa [cm/s]	Prędkość końcowo-rozkurczowa [cm/s]	PSV _{ICA} :PSV _{CCA}
50	> 150	> 50	> 2
70	> 230	> 75	> 3

PSV (peak systolic velocity) — szczytowa prędkość skurczowa; EDV (end-diastolic velocity) — prędkość końcowo-rozkurczowa

**Rycina 5. Pomiar IMT za pomocą autorskiego programu CMS [8]**

czy zaburzenia lipidowe. Stwierdzono również większą wartość IMT u osób palących tytoń, mężczyzn i pacjentów z nadwagą (zwłaszcza typu brzuszego).

Ogromne znaczenie kliniczne mają zakończone w ostatnich latach duże badania prospektywne (*Cardiovascular Health Study, Arteriosclerosis Risk In Communities, Rotterdam Study, Kuopio Ischaemic Heart Disease Risk Factor Study*) potwierdzające rolę IMT jako wskaźnika ryzyka wystąpienia incydentów sercowo-naczyniowych. Metaanaliza wykonana przez kanadyjskich badaczy (1999) wykazała, że istotny wzrost ryzyka zawału serca i udaru mózgu występuje przy grubości przekraczającej odpowiednio 0,82 mm (zawał serca) i 0,75 mm (udar mózgu).

Według stanowiska Polskiego Towarzystwa Ultrasonograficznego z 1998 roku prawidłowa wartość IMT wynosi mniej niż 1 mm, zaś IMT większą niż 1,3 mm należy traktować jako wskaźnik rozlanych zmian miażdżycowych. Europejskie Towarzystwo Nadciśnienia Tętniczego (*European Society of Hypertension 2003*) przyjmuje IMT przekraczającą 0,9 mm za wykładnik uszkodzenia narządowego. Ponadto w piśmiennictwie pojawiają się sugestie, aby IMT powyżej 1 mm traktować jako ekwiwalent choroby wieńcowej.

PIŚMIENNICTWO

1. Postępowanie w ostrym udarze niedokrwiennym mózgu. Raport zespołu ekspertów Narodowego Programu Profilaktyki i Leczenia Udaru Mózgu. *Neurologia i Neurochirurgia Pol.* 1999; 33 (supl. 4): 9–70.
2. Kablak-Ziembicka A., Tracz W. Podstawy ultrasonografii naczyń dogłowych — normy i standardy badań. W: Podolec P., Tracz W., Hoffman P. (red.). *Echokardiografia praktyczna*. Medycyna Praktyczna, Kraków 2004; 245–264.
3. Zwiebel W.J. *Introduction to vascular ultrasonography*. WB Saunders, 2000
4. North American Symptomatic Carotid Endarterectomy Trial Collaborators. Beneficial effect of carotid endarterectomy in symptomatic patients with high-grade carotid stenosis. *N. Eng. J. Med.* 1991; 325: 445–453.
5. European Carotid Surgery Trialists' Collaborative Group. MRC European Carotid Surgery Trial: interim results for symptomatic patients with severe (70–99%) or with mild (0–29%) carotid stenosis. *Lancet* 1991; 337: 1235–1243.
6. Barnett H.J., Taylor D.W., Eliasziw M. i wsp. Benefit of carotid endarterectomy in patients with symptomatic moderate or severe stenosis. North American Symptomatic Carotid Endarterectomy Trial Collaborators. *N. Eng. J. Med.* 1998; 339: 1415–1425.
7. The European Stroke Initiative Executive Committee and the EUSI Writing Committee. European Stroke Initiative for stroke management. Update 2003. *Cerebrovasc. Dis.* 2003; 16: 311–337.
8. Bieniaszewski L., Kunicka K., Świątek H. i wsp. Reproducibility and repeatability of intima-media thickness measurement employing dedicated software. *J. Hypertens.* 2005; 23 (supl. 2): 349.