

# Diagnostyka amyloidozy układu sercowo-naczyniowego

## Diagnosis of cardiovascular amyloidosis

Grzegorz Żelichowski

Klinika Chorób Wewnętrznych, Endokrynologii i Diabetologii Centralnego Szpitala Klinicznego MSWiA w Warszawie

### STRESZCZENIE

Terminem „amyloidoza” określa się chorobę związaną z wielonarządowym lub rzadziej miejscowym deponowaniem zewnątrzkomórkowych złogów białka o strukturze włóknkowej. Do narządów najczęściej objętych chorobą należą: serce, nerki, wątroba, przewód pokarmowy oraz układ nerwowy. Z zajęcie układu sercowo-naczyniowego, obserwowane u ponad połowy pacjentów z amyloidozą układową, pogarsza rokowanie. W obrazie klinicznym najczęściej stwierdza się objawy zastoinowej niewydolności serca, charakterystyczny niski woltaż zespołów QRS w badaniu elektrokardiograficznym oraz pogrubienie ścian komór serca przy prawidłowej ich objętości w badaniu echokardiograficznym. Nowoczesną diagnostykę amyloidozy serca uzupełnia badanie rezonansu magnetycznego z gadolinium z charakterystycznym późnym wzmocnieniem sygnału. Ocena markerów biochemicznych, takich jak stężenie troponiny T lub I oraz N-końcowego fragmentu pro-BNP (NT-pro-BNP), ma istotną wartość prognostyczną i umożliwia monitorowanie przebiegu choroby oraz leczenia.

*Choroby Serca i Naczyń 2010, 7 (1), 40–48*

**Słowa kluczowe:** amyloidoza serca, AL amyloidoza

### ABSTRACT

The term amyloidosis describes the disease characterized by multiorgan or rare local extracellular deposition

#### Adres do korespondencji:

dr n. med. Grzegorz Żelichowski  
Klinika Chorób Wewnętrznych Endokrynologii i Diabetologii CSK MSWiA  
ul. Wołoska 137, 02–507 Warszawa  
tel.: 22 508 14 05, faks: 22 508 14 00  
e-mail: grzegorz@wim.mil.pl

of fibrillar protein. The organs, which are most commonly involved are: heart, kidneys, liver, gastrointestinal tract and nervous system. Involvement of cardiovascular system observed in more than half of patients with systemic amyloidosis significantly worse prognosis. The clinical picture is characterized by symptoms of congestive heart failure, typical low voltage of QRS complex in ECG and thickening of the ventricular walls with their normal volume in echocardiography. Contemporary diagnosis of heart amyloidosis completes magnetic resonance imaging with typical late gadolinium enhancement. Biochemical markers such as troponin T or I and N-terminal (NT)-proBNP (NT-pro-BNP) have important prognostic value allowing the monitoring of the disease and treatment.

*Choroby Serca i Naczyń 2010, 7 (1), 40–48*

**Key words:** heart amyloidosis, AL amyloidosis

### DEFINICJA

Amyloid jest białkiem o strukturze włóknkowej zbudowanym z jednego typu białka prekursorowego o charakterystycznej przestrzennej strukturze  $\beta$  w badaniu dyfrakcyjnym promieni X oraz jasnozielonym zabarwieniu w świetle spolaryzowanym po barwieniu czerwienią Kongo. Poza strukturą włóknkową, zbudowaną z białek prekursorowych, w skład amyloidu wchodzi również: osoczowe białko amyloidu P (SAP, serum amyloid P), glikozaminoglikany oraz apolipoproteiny E i J [1]. Złogi amyloidu są deponowane głównie pozakomórkowo, jednak po posiedzeniu członków *Nomenclature Committee of the International Society of Amyloidosis* w 2006 roku definicję rozszerzono o wewnątrzkomórkowe depozyty charakterystyczne dla amyloidu [2].

**Tabela 1. Wybrane postaci amyloidozy przebiegające z zajęciem układu sercowo-naczyniowego (źródło: [2])**

Typ amyloidozy	Prekursor	Lokalizacja narządowa
AL amyloidoza	Monoklonalny łańcuch lekki immunoglobuliny	Nerki, serce, wątroba, przewód pokarmowy, śledziona, układ nerwowy, tkanki miękkie, tarczyca, nadnercza
AA amyloidoza	Białko amyloidu A	Nerki, wątroba, przewód pokarmowy, serce, śledziona, autonomiczny układ nerwowy, tarczyca
ATTR amyloidoza (dziedziczna)	Transtyretyna	Obwodowy układ nerwowy, serce, oko (ciało szkliste)
Starcza amyloidoza układowa (SSA)	„Wild” type TTR	Serce
AApoA1 amyloidoza (dziedziczna)	Apolipoproteina A-I	Nerki, wątroba, serce, skóra, krtań
Izolowana amyloidoza przedsionka (IAA)	ANP	Serce (przedsionki)
Amyloidoza dializacyjna (A $\beta$ 2M)	$\beta_2$ -mikroglobulina	Układ kostno-stawowy, rzadziej przewód pokarmowy, naczynia krwionośne, serce

ATTR — amyloidogenic transthyretin; SSA — senile systemic amyloidosis; IAA — isolated atrial amyloidosis; A $\beta$ 2M —  $\beta_2$ -microglobulin amyloidosis; ANP (atrial natriuretic peptide) — przedsionkowy peptyd natriuretyczny

## KLASYFIKACJA

Amyloidoza może mieć charakter miejscowy, ograniczony do jednego narządu lub układowy związany z zajęciem wielu narządów. Podstawą klasyfikacji amyloidozy jest typ białka prekursorowego tworzącego strukturę włóknkową amyloidu. Znanych jest ponad 25 typów białka prekursorowego. Poszczególne typy amyloidu różnią się powinowactwem do narządów docelowych, wśród których najczęściej wymienia się nerki, wątrobę, układ sercowo-naczyniowy, przewód pokarmowy oraz obwodowy i autonomiczny układ nerwowy. Spośród różnych typów amyloidu część z nich rzadko jest deponowana w sercu, z kolei inne są związane wyłącznie z zajęciem układu sercowo-naczyniowego. Wybrane postaci amyloidozy przebiegające z zajęciem układu sercowo-naczyniowego z uwzględnieniem białek prekursorowych oraz zajęcia innych narządów docelowych przedstawiono w tabeli 1 [2].

## WYBRANE TYPY AMYLOIDOZY PRZEBIEGAJĄCE Z ZAJĘCIEM UKŁADU SERCOWO-NACZYNIOWEGO

### AL amyloidoza

Prekursorem włókien amyloidu w AL amyloidozie są łańcuchy lekkie immunoglobulin, głównie N-końcowe fragmenty łańcuchów lekkich  $\lambda$ . Ten typ amyloidozy może się rozwinąć wtórnie do szpiczaka mnogiego (10–15%), jednak najczęściej jest wynikiem łagodnego pierwotnego rozrostu plazmacytów spełniającego kryteria rozpoznania gammapatii monoklonalnej o nieokreślonym znaczeniu (MGUS, *monoclonal gammopathy of undeter-*

*mined significance*) [3]. Nadmierne tworzenie łańcuchów lekkich nie jest jednoznaczne z predyspozycją do tworzenia amyloidu. Do istotnych czynników determinujących tworzenie amyloidu należą: sekwencja aminokwasów części zmiennej łańcuchów lekkich, zdolność ich wychwytu i metabolizmu przez makrofagi oraz zmiany genetyczne [4].

Obraz kliniczny AL amyloidozy zależy od deponowania amyloidu w sercu, obwodowym układzie nerwowym, przewodzie pokarmowym i nerkach. Wśród najczęstszych objawów klinicznych wymienia się: zespół nerczycowy z niewydolnością nerek lub bez niej, zastoinową niewydolność serca, hepatomegalię oraz neuropatię czuciowo-ruchową i/lub autonomiczną [4]. Zajęcie serca obserwuje się u 20% chorych już w chwili rozpoznania amyloidozy oraz u nawet 90% w ciągu całego przebiegu choroby. Kardiomiopatia w AL amyloidozie ma charakter restrykcyjny, dlatego wielkość serca w badaniu radiologicznym może być prawidłowa [5]. Polineuropatia obwodowa w przebiegu amyloidozy objawia się najczęściej drętwieniami, parestezjami i osłabieniem mięśni. Towarzyszy jej często neuropatia autonomiczna charakteryzująca się hipotonią ortostatyczną, impotencją oraz zaburzeniami motoryki przewodu pokarmowego i pęcherza moczowego [6].

Do najczęstszych objawów ze strony przewodu pokarmowego należą: powiększenie języka (objaw charakterystyczny) i wątroby, zaburzenia perystaltyki jelit oraz zespół złego wchłaniania. Istotnym problemem klinicz-

nym w przebiegu AL amyloidozy są zaburzenia hemostazy z predyspozycją do nadmiernych krwawień. Za zaburzenia krzepnięcia krwi odpowiada niedobór czynnika X wynikający z jego wiązania przez amyloid w wątrobie i śledzionie oraz zmniejszona synteza czynników krzepnięcia przez wątrobę [7].

### AA amyloidoza

Ten typ amyloidozy rozwija się w przebiegu przewlekłych procesów zapalnych związanych zarówno z infekcjami, jak i przewlekłymi chorobami reumatycznymi. U 40% chorych z AA amyloidozą przyczyną rozwoju choroby jest reumatoidalne zapalenie stawów. Do pozostałych schorzeń leżących u podłoża rozwoju AA amyloidozy zalicza się: łuszczycowe i młodzieńcze zapalenie stawów, choroby zapalne jelit, rozstrzenie oskrzeli, przewlekłe zapalenie szpiku kostnego oraz rodzinną gorączkę śródziemnomorską [8]. Amyloid AA powstaje w wyniku zwiększonej produkcji osoczowego białka amyloidu (SAA, *serum amyloid A*) przez wątrobę. Zwiększona produkcja SAA jest stymulowana przez mediatory stanu zapalnego, takie jak: interleukina 1 (IL-1), interleukina 6 (IL-6), czynnik martwicy nowotworu  $\alpha$  (TNF- $\alpha$ , *tumor necrosis factor  $\alpha$* ), wydzielane przez aktywowane makrofagi. Okres od rozpoznania przewlekłej choroby zapalnej do wystąpienia objawów klinicznych AA amyloidozy wynosi około 20 lat [9]. Dominujące objawy kliniczne zależą od zajęcia nerek i obejmują białkomocz lub zespół nerczycowy z postępującą niewydolnością nerek. Hepatomegalia i neuropatia autonomiczna zwykle występują w późnym okresie choroby, natomiast objawy kardiomiopatii są obecne w około 2% przypadków [10].

### ATTR amyloidoza (rodzinna)

Transtyretyna (TTR, *transthyretin*) ma budowę tetrameru i jest białkiem transportowym dla hormonów tarczycy oraz retinolu. Obecność mutacji TTR powoduje destabilizację tetrameru i jego rozpad do monomerów o właściwościach amyloidogennych. Dotychczas zidentyfikowano ponad 100 mutacji TTR odpowiedzialnych za rozwój rodzinnej polineuropatii amyloidowej (FAP, *familial amyloidotic polyneuropathy*). W typowym obrazie klinicznym dominuje polineuropatia — zarówno obwodowa, jak i autonomiczna — oraz kardiomiopatia, natomiast zajęcie nerek oraz narządu wzroku występuje rzadziej [11].

### Starcza amyloidoza układowa

U osób starszych zwraca uwagę możliwość wystąpienia starczej amyloidozy układowej (SSA, *senile systemic amyloidosis*) związanej z występowaniem prawidłowej cząsteczki TTR typu *wild*. W badaniach autopsyjnych jej częstość u osób powyżej 80. roku życia wynosi 25% i najczęściej dotyczy płci męskiej [12]. Najczęściej złoży amyloidu występują w niewielkiej ilości i nie wpływają istotnie na stan kliniczny. W przypadku większej ilości deponowanych złogów obserwuje się pogrubienie mięśnia lewej komory objawiające się niewydolnością serca o łagodnym przebiegu klinicznym. Spośród objawów pozasercowych rzadko występuje zespół cieśni nadgarstka, który może o kilka lat poprzedzać zmiany w sercu [10].

### AApoAI amyloidoza (rodzinna)

W odróżnieniu od ATTR amyloidozy ta postać wrodzonej amyloidozy — związana z mutacją apolipoproteiny A-I — charakteryzuje się zajęciem głównie narządów mięszkowych, zwłaszcza nerek i wątroby. Złoży amyloidu w nerkach występują głównie pozakłębuszkowo w śródmiąższu rdzenia nerki, dlatego w tej postaci amyloidozy białkomocz obserwuje się rzadko, a w obrazie klinicznym dominuje stabilna niewydolność nerek. Zajęcie serca stwierdza się rzadko [13].

### Izolowana amyloidoza przedsionka serca (AANP amyloidoza)

Przedsionkowy peptyd natriuretyczny (ANP, *atrial natriuretic peptide*) jest produkowany miejscowo w przedsionkach serca, gdzie może być deponowany w postaci amyloidu. Ta postać amyloidozy często występuje w badaniach autopsyjnych u osób starszych nawet w 91% przypadków [14]. Choroba rozpoczyna się w 4. dekadzie życia i zwiększa się z częstością 15–20% w ciągu dekady [15]. W obrazie klinicznym dominują objawy zaburzeń przewodzenia oraz migotanie przedsionków, ujawniające się zwłaszcza po zabiegach kardiochirurgicznych [10].

### Amyloidoza dializacyjna (amyloidoza A $\beta$ 2M)

Amyloidoza dializacyjna jest spowodowana deponowaniem tkankowym amyloidu, którego prekursorem jest  $\beta_2$ -mikroglobulina produkowana w nadmiarze w schyłkowej niewydolności nerek i nieusuwana adekwatnie w trakcie długotrwałej dializoterapii. Kości i tkanki okołostawowe są głównym miejscem odkładania się  $\beta_2$ -mikro-

globuliny. Typowy obraz kliniczny obejmuje: zespół cieśni nadgarstka, bóle stawów, spondyloartropatie, torbiele kostne oraz złamania. Narządowe odkładanie amyloidu występuje późno, zwykle po 15 latach hemodializoterapii, i obejmuje serce, przewód pokarmowy oraz płuca [16].

## Amyloidozę układu sercowo-naczyniowego

### Obraz kliniczny

Zajęcie serca w przebiegu amyloidozy może być objawem izolowanym, typowym dla postaci ograniczonej do pojedynczego narządu lub częściej i zwykle łatwiej rozpoznawanym współistniejącym objawem zajęcia innych narządów w amyloidozie układowej. Może mieć zarówno szybką progresję kliniczną charakterystyczną dla AL amyloidozy, jak również przez wiele lat przebiegać subklinicznie, na przykład w amyloidozie typu AANP. Niezależnie od przebiegu klinicznego wspólną cechą jest obraz zastoinowej niewydolności serca z charakterystycznym pogrubieniem mięśnia lewej komory serca przy jej niezmięnionej objętości. Choroba obejmuje cały mięsień sercowy, jednak mimo zajęcia obu komór serca dominuje obraz ciężkiej prawokomorowej niewydolności serca [10]. W wywiadzie zwracają uwagę omdlenia, zawroty głowy oraz zasłabnięcia. Szybko rozwijające się obrzęki obwodowe oraz wodobrzusze są objawami zarówno zajęcia serca, jak i często współistniejącego zespołu nerczycowego ze znacznym obniżeniem stężenia albumin w surowicy krwi poniżej 1,5 g/dl. W badaniu klinicznym zwraca również uwagę hepatomegalia z podwyższonym ciśnieniem żylnym oraz dodatkowym objawem wątrobowo-szyjnym. Ciśnienie tętnicze jest niskie, przy czym ciśnienie skurczowe zwykle nie przekracza 100 mm Hg. Hipotonia, będąca stałym objawem klinicznym, wynika zarówno z zajęcia serca, jak i neuropatii autonomicznej z charakterystyczną hipotonią ortostatyczną [5].

### Obraz morfologiczny zmian w sercu w przebiegu amyloidozy

Zmiany morfologiczne w przebiegu amyloidozy są oceniane w badaniach *in vivo* w biopsji endomiokardialnej, a także w badaniach sekcyjnych w przypadkach niejasnego obrazu klinicznego. Mięsień wszystkich jam serca jest pogrubiały, natomiast jamy obu przedsionków są powiększone. Charakterystyczna jest wielkość jam komór serca z prawidłową lub nieznacznie powiększoną jamą prawej komory oraz prawidłowym lub nawet zmniejszo-

nym wymiarem jamy lewej komory serca. W mikroskopie świetlnym zwracają uwagę PAS-ujemne złoże amyloidu rozdzielające i zniekształcające prawidłową strukturę włókien mięśniowych. Ocena histologiczna bioptatu w barwieniu czerwienią Kongo oraz tioflawiną jest podstawową metodą diagnostyczną. Charakterystyczna cecha amyloidu to jasnozielone zabarwienie w świetle spolaryzowanym po barwieniu czerwienią Kongo oraz żółtozielone po barwieniu tioflawiną T w mikroskopie fluorescencyjnym [4]. W mikroskopie elektronowym amyloid tworzy strukturę złożoną z nierozgałęzionych włókien o średnicy 7,5–10 nm. Nacieki amyloidu mogą być obecne zarówno w obrębie naczyń mięśnia sercowego, jak i naczyń nasierdziowych o obrazie angiograficznym podobnym do obrazu zmian miażdżycowych [17].

## Diagnostyka nieinwazyjna

### Badanie EKG

W badaniu elektrokardiograficznym (EKG) charakterystyczny jest niski woltaż zespołów QRS poniżej 0,5 mV w odprowadzeniach kończynowych oraz poniżej 1,0 mV w odprowadzeniach przedsercowych. Zmianom tym mogą towarzyszyć zmiany odcinka ST-T podobne do zmian typowych dla zawału serca, jednak nieznaidujące potwierdzenia w badaniu echokardiograficznym (pseudozawał). Wśród zaburzeń rytmu serca najczęściej (7–25%) obserwuje się trzepotanie i migotanie przedsionków [18]. Obecność nacieków w mięśniu przedsionków może być również przyczyną zaburzeń przewodzenia i bloków przedsionkowo-komorowych [19]. U chorych z AL amyloidozą zapis uśrednionego EKG jest nieprawidłowy. Stwierdzono większą częstość późnych potencjałów u pacjentów z obrazem echokardiograficznym charakterystycznym dla amyloidozy w porównaniu z chorymi, u których wynik badania echokardiograficznego jest prawidłowy [20]. U chorych z SSA charakterystyczny jest prawidłowy woltaż zespołów QRS z towarzyszącym blokiem przedniej wiązki lewej odnogi pęczka Hisa [21].

### Badanie EKG metodą Holtera

W badaniach retrospektywnych potwierdzono przydatność kliniczną 24-godzinne badania EKG w prognozowaniu śmiertelności u chorych z AL oraz AA amyloidozą. W grupie 23 chorych wykazano, że obniżona zmienność rytmu serca, będąca najpewniej skutkiem dysfunkcji autonomicznego układu nerwowego, 3,5-krotnie zwiększa ryzyko śmierci w ciągu 12 miesięcy [22].

### Badanie echokardiograficzne

Obraz echokardiograficzny nie ma pewnej wartości diagnostycznej, dlatego powinien być analizowany w kontekście pełnego obrazu klinicznego choroby. Najczęściej obserwuje się pogrubienie ścian lewej komory serca przy braku nadciśnienia tętniczego. Używane czasem określenie przerostu lewej komory serca jest w tej sytuacji niewłaściwe, ponieważ nie wynika ze zwiększenia objętości i masy komórek mięśniowych, lecz ze współistniejących depozytów amyloidu. Większą wartość diagnostyczną ma połączenie zwiększonego wskaźnika masy lewej komory serca z niskim woltagem zespołów QRS w badaniu EKG. Wskaźniki te charakteryzują się wysoką czułością (72–79%) oraz swoistością (91–100%) w rozpoznaniu amyloidozy serca [23, 24]. Innym obrazem echokardiograficznym w amyloidozie serca jest podwyższona echogeniczność mięśnia z ziarnistym świeceniem, ale obraz ten charakteryzuje się niską czułością diagnostyczną (26–87%) [23, 25]. Dysfunkcja rozkurczowa mięśnia sercowego jest typowa nawet we wczesnym okresie zajęcia serca w przebiegu amyloidozy, natomiast upośledzenie funkcji skurczowej (obniżenie frakcji wyrzutowej lewej komory) rozpoznaje się rzadko i wyłącznie w zaawansowanym okresie choroby. Rozstrzeń przedsionków serca występuje u 27–50% chorych i nie jest charakterystyczna dla amyloidozy [21]. Pogrubienie płatków zastawek oraz obecność płynu w worku osierdziowym uzupełniają obraz zmian echokardiograficznych w amyloidozie serca.

### Scyntygrafia

Scyntygrafia z użyciem SAP znakowanego <sup>123</sup>I jest stosowana w diagnostyce i monitorowaniu amyloidozy. Z uwagi na fakt, że białko P wykazuje powinowactwo do każdego typu amyloidu, metodę tę wykorzystuje się również do lokalizacji narządowej każdego typu amyloidozy. Obrazy scyntygraficzne pozwalają na szybkie potwierdzenie rozpoznania, ocenę lokalizacji oraz rozległości zmian (*amyloid load*), a także są narzędziem monitorującym skuteczność leczenia przyczynowego [26]. Pewnym utrudnieniem jest ograniczona dostępność do wybranych ośrodków diagnostycznych. Z uwagi na obecność krwi oraz ruchomość serca badanie to ma ograniczoną wartość w rozpoznawaniu amyloidozy serca [21].

### Rezonans magnetyczny

Większą wartość diagnostyczną w rozpoznawaniu amyloidozy serca niż scyntygrafia SAP ma rezonans magnetyczny (MRI, *magnetic resonance imaging*) serca. Pozwala on na dokładniejszą niż echokardiografia ocenę grubości wszystkich ścian serca. Obserwowana głównie podwsierdziowo zmiana sygnału z charakterystycznym późnym wzmocnieniem po podaniu gadolinium jest charakterystyczna dla amyloidozy serca [10]. Niestety, obraz ten jest typowy dla zaawansowanej postaci amyloidozy i brakuje danych dotyczących przydatności MRI serca we wczesnym rozpoznawaniu zajęcia serca w amyloidozie. Pewną wartość prognostyczną w amyloidozie serca może mieć zmieniona kinetyka gadolinium, jednak ocena przydatności tej metody wymaga dalszych badań [27].

### Biomarkery

W przebiegu amyloidozy serca stwierdzono podwyższone stężenie biomarkerów uszkodzenia serca, takich jak troponina T i I oraz N-końcowy fragment pro-BNP (NT-pro-BNP). Przyczyną wzrostu stężenia troponin są niedokrwienie oraz martwica włókien mięśniowych w sercu spowodowane deponowaniem amyloidu w obrębie naczyń oraz pozanaczyniowo [28]. Z kolei dysfunkcja rozkurczowa oraz zwiększona ekspresja genów dla peptydów natriuretycznych jest przyczyną podwyższonego stężenia NT-pro-BNP w osoczu [29]. Ocena stężenia biomarkerów uszkodzenia serca ma istotną wartość prognostyczną. Pacjentów z amyloidozą serca i podwyższonym stężeniem troponin T lub I cechuje znamienne krótsze przeżycie niż chorych z prawidłowym stężeniem troponin (odpowiednio 8 i 6 mies. *v.* 21 i 22 mies.) [30]. Wykazano również ujemną korelację między stężeniem NT-pro-BNP a czasem przeżycia po chemioterapii u chorych z AL amyloidozą [31].

### Diagnostyka inwazyjna

#### Angiografia

Angiografia u chorych z amyloidozą serca ma ograniczoną wartość diagnostyczną. Dostępne nieinwazyjne metody diagnostyczne najczęściej wystarczają, by rozpoznać i ocenić zaawansowanie choroby. Wykonanie angiografii jest standardem w przypadku bólów stenokardialnych i pozwala na dokładniejszą wizualizację naczyń wieńcowych niezależnie od przyczyny niedokrwienia (miażdżycy *v.* amyloidozy). W trakcie zabiegu w przypad-

ku wątpliwości diagnostycznych można przeprowadzić biopsję endomiokardialną, która jest podstawą rozpoznania amyloidozy ograniczonej wyłącznie do serca. Wentrikulografia pozwala na dokładną ocenę hemodynamiczną z typowym dla zaawansowanych postaci amyloidozy serca podwyższonym ciśnieniem końcoworozkurczowym oraz charakterystycznym wykresem krzywej ciśnienia o podwójnym *plateau* [5].

### Biopsja narządowa

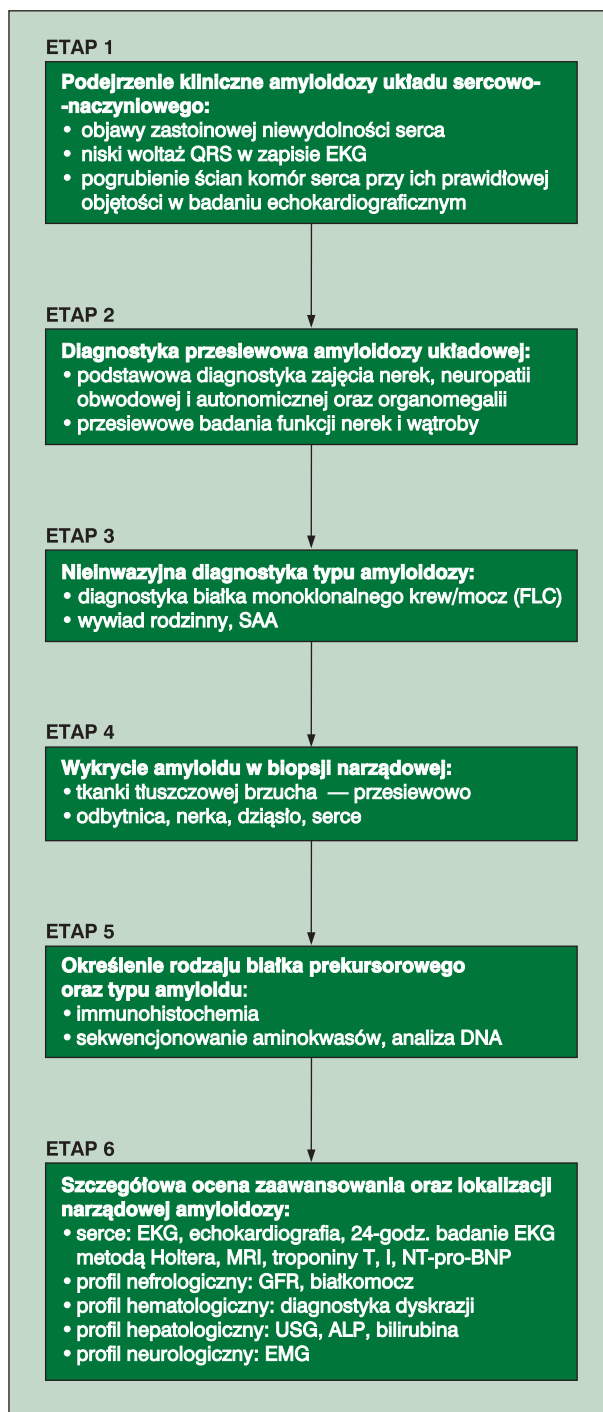
Czułość diagnostyczna badania histologicznego zależy od miejsca pobrania bioptatu. Największą czułość wykazuje biopsja nerki lub wątroby (90%). Wysoką skuteczność osiągają również mniej inwazyjne procedury, takie jak biopsja: tkanki tłuszczowej brzucha (60–80%), odbytnicy (50–70%), szpiku kostnego (50–60%) lub skóry (70–80%) [32]. Dostępność i łatwość przeprowadzenia biopsji tkanki tłuszczowej brzucha oraz stosunkowo wysoka czułość diagnostyczna tej metody wskazują, że w wielu ośrodkach jest to metoda przesiewowa z wyboru [33]. Z uwagi na podwyższone ryzyko biopsję endomiokardialną przeprowadza się wyłącznie podczas badania angiograficznego wykonywanego ze wskazań kardiologicznych lub w przypadku podejrzenia izolowanej amyloidozy serca. Brak charakterystycznego obrazu mikroskopowego w biopsji endomiokardialnej pozwala wykluczyć zajęcie serca w przebiegu amyloidozy.

### Schemat diagnostyki amyloidozy układu sercowo-naczyniowego

Brak typowych objawów klinicznych oraz wielonarządowa lokalizacja powodują, że choroba jest rozpoznawana w późnym stadium zaawansowania, a leczenie może się wiązać ze zwiększonym ryzykiem powikłań. Współczesna diagnostyka amyloidozy układu sercowo-naczyniowego winna być oparta na poniższym schemacie diagnostycznym (ryc. 1).

#### Etap 1. Podejrzenie kliniczne amyloidozy układu sercowo-naczyniowego

Podstawą wczesnej diagnostyki jest podejrzenie kliniczne amyloidozy serca u każdego pacjenta z objawami zastoinowej niewydolności serca, niskim woltażem zespołów QRS w badaniu EKG oraz pogrubieniem ścian komór



**Rycina 1.** Algorytm diagnostyczny amyloidozy układu sercowo-naczyniowego (źródło: [21]); EKG — elektrokardiografia; FLC (*serum free light chain*) — wolne łańcuchy lekkie w osoczu; SAA (*serum amyloid A*) — osoczowe białko amyloidu; MRI (*magnetic resonance imaging*) — rezonans magnetyczny; NT-pro-BNP — N-końcowy fragment pro-BNP; GFR (*glomerular filtration rate*) — współczynnik przesączania kłębuszkowego; USG — ultrasonografia; ALP (*alkaline phosphatase*) — fosfataza zasadowa; EMG — elektromiografia

serca przy prawidłowej ich objętości w badaniu echokardiograficznym.

### **Etap 2. Diagnostyka przesiewowa amyloidozy układuowej**

Obejmuje podstawową diagnostykę zajęcia nerek, neuropatii obwodowej i autonomicznej oraz organomegalii. Diagnostyka powinna obejmować wywiad, badania przedmiotowe oraz przesiewowe badania funkcji nerek i wątroby.

### **Etap 3. Nieinwazyjna diagnostyka typu amyloidozy**

W wielu przypadkach wywiad chorobowy oraz obraz kliniczny chorób współistniejących wskazuje z dużym prawdopodobieństwem na typ amyloidu. Obecność przewlekłych chorób reumatycznych z towarzyszącym zespołem nerczycowym może wskazywać na AA amyloidozę. Potwierdzeniem tego rozpoznania jest stwierdzenie podwyższonego stężenia białka SAA w surowicy krwi. Dodatni wywiad rodzinny z towarzyszącymi objawami polineuropatii sugeruje ATTR amyloidozę. Obecność białka monoklonalnego w surowicy krwi lub moczu z dużym prawdopodobieństwem wskazuje na AL amyloidozę. Najbardziej czułym testem diagnostycznym jest ilościowa ocena łańcuchów lekkich w surowicy krwi w teście FLC (*serum free light chain*). Podwyższone stężenie wolnych łańcuchów lekkich  $\kappa$  lub  $\lambda$  oraz ich nieprawidłowy stosunek stwierdzono w 98% przypadków chorych z AL amyloidozą [34]. Obraz kliniczny AL i ATTR amyloidozy jest w niektórych przypadkach podobny. By ostatecznie potwierdzić AL amyloidozę, niezbędne jest wówczas wykluczenie mutacji TTR.

### **Etap 4. Wykrycie amyloidu w biopsji narządowej**

W praktyce klinicznej najczęściej wykonywanym badaniem potwierdzającym obecność amyloidu jest biopsja tkanki tłuszczowej brzucha. Rzadziej wykonuje się biopsję odybytnicy lub nerki — głównie w przypadku współistnienia objawów zajęcia tych narządów. W przypadku podejrzenia klinicznego choroby przy braku obecności amyloidu w biopsji przesiewowej wskazana jest biopsja zajętego narządu, na przykład serca.

### **Etap 5. Określenie rodzaju białka prekursorowego oraz typu amyloidu**

Poza barwieniem czerwienią Kongo lub tioflawiną w biopsji narządowej niezbędne jest potwierdzenie typu amyloidu z oceną histochemiczną i zastosowaniem specyficznych przeciwciał. Zastosowanie przeciwciał monoklonalnych o wysokiej czułości i swoistości skierowanych

przeciwko typowi AA amyloidu jednoznacznie potwierdza rozpoznanie AA amyloidozy. W przypadku ATTR oraz AL amyloidozy metoda ta jest mniej wiarygodna niż w AA amyloidozie. Wynika to z mniejszej czułości i swoistości przeciwciał monoklonalnych, znacznej heterogeniczności białek prekursorowych oraz zmian konformacyjnych podczas procesu tworzenia amyloidu, co ogranicza dostępność epitopów wykrywanych przez standardowe surowice [35]. Dodatni wynik barwienia w kierunku amyloidu oraz stwierdzenie obecności białka monoklonalnego nie potwierdza ostatecznie rozpoznania AL amyloidozy, ponieważ liczne są przypadki dziedzicznej amyloidozy, mogącej współistnieć z MGUS [36]. Dokładniejszą metodą, określającą typ białka prekursorowego amyloidu, jest sekwencjonowanie aminokwasów tworzących włókna amyloidu oraz analiza DNA w celu wykluczenia rodzinnych typów amyloidozy.

### **Etap 6. Szczegółowa ocena zaawansowania oraz lokalizacji narządowej amyloidozy**

Obejmuje pełną diagnostykę układu sercowo-naczyniowego z uwzględnieniem: EKG, echokardiografii, 24-godzinnego badania EKG metodą Holtera, MRI oraz pomiaru stężeń troponiny T lub I oraz NT-pro-BNP. Uzupełnieniem tych badań jest szczegółowa diagnostyka zajęcia narządów w przebiegu amyloidozy, w tym diagnostyka hematologiczna dyskrazji komórek plazmatycznych, diagnostyka nefrologiczna z uwzględnieniem oceny filtracji kłębuszkowej nerek (GFR, *glomerular filtration rate*) oraz wielkości białkomoczu, a także diagnostyka neurologiczna z oceną przewodnictwa nerwowo-mięśniowego.

Jeśli jest dostępna, cennym uzupełnieniem diagnostyki narządowej (*amyloid load*) jest scyntygrafia SAP znakowanym <sup>123</sup>I].

W 2005 roku Gertz i wsp. [37] opracowali kryteria zajęcia narządowego u chorych z AL amyloidozą. Kryteria te przedstawiono w tabeli 2.

## **PODSUMOWANIE**

Dokładna ocena układu sercowo-naczyniowego jest istotnym elementem rozpoznania zarówno układuowej, jak i miejscowej postaci amyloidozy. Szybkie ustalenie rozpoznania, ocena zajęcia narządowego oraz określenie czynników prognostycznych to niezbędne elementy nowoczesnej diagnostyki układuowej postaci amyloidozy. Umożliwia to wdrożenie właściwego leczenia — różnego dla poszczególnych typów choroby.

Tabela 2. Kryteria zajęcia narządowego: biopsja zajętego narządu lub biopsja innego dostępnego narządu\* (źródło: [37])

Narząd	Kryterium
Nerki	Białkomocz > 0,5 g/d. (głównie albuminuria)
Serce (ECHO)	Grubość ściany serca > 12 mm, brak innych przyczyn kardiologicznych
Wątroba	Wielkość wątroby > 15 cm bez towarzyszącej niewydolności serca lub stężenie fosfatazy zasadowej > 1,5 górnej granicy normy
Obwodowy układ nerwowy	Klinicznie: symetryczna, czuciowo-ruchowa obwodowa neuropatia kończyn dolnych
Autonomiczny układ nerwowy	Zaburzenia perystaltyki żołądka; pseudozaparcia, zaburzenia mikcji (po wykluczeniu przyczyn organicznych)
Przewód pokarmowy	Potwierdzenie w badaniu biopsyjnym + objawy kliniczne
Płuca	Potwierdzenie w badaniu biopsyjnym + objawy kliniczne; zmiany śródmiąższowe płuc w badaniu radiologicznym
Tkanki miękkie	Powiększenie języka Artropatia Chromanie przestankowe związane z obecnością złogów amyloidu w naczyniach Zmiany skórne Miopatia w biopsji lub powiększenie węzłów chłonnych Zespół cieśni nadgarstka

\*Inne narządy dostępne dla histologicznego potwierdzenia amyloidozy: tkanka tłuszczowa brzucha, ślinianka, odbytница lub dżiąsto

## PIŚMIENNICTWO

- Bellotti V., Merlini G. Toward understanding the molecular pathogenesis of monoclonal immunoglobulin light-chain deposition. *Nephrol. Dial. Transplant.* 1996; 11: 1708–1711.
- Westermarck P., Merrill D.B., Benson D. i wsp. A primer of amyloid nomenclature. *Amyloid* 2007; 14: 179–183.
- Rajkumar S.V., Gertz M.A., Kyle R.A. Primary systemic amyloidosis with delayed progression to multiple myeloma. *Cancer* 1998; 82: 1501–1505.
- Żelichowski G., Lubas A., Wańkiewicz Z. Postępy diagnostyki i leczenia AL amyloidozy. *Pol. Merk. Lekarski* 2008; 24: 340–345.
- Falk R.H. Diagnosis and management of the cardiac amyloidoses. *Circulation* 2005; 112: 2047–2060.
- Rajkumar S.V., Gertz M.A., Kyle R.A. Prognosis of patients with primary systemic amyloidosis who present with dominant neuropathy. *Am. J. Med.* 1998; 104: 232–237.
- Sucker C., Hetzel G.R., Grabensee B. i wsp. Amyloidosis and bleeding: pathophysiology, diagnosis, and therapy. *Am. J. Kidney Dis.* 2006; 47: 947–955.
- Bergesio F., Ciciani A.M., Santostefano M. i wsp. Renal involvement in systemic amyloidosis — an Italian retrospective study on epidemiological and clinical data at diagnosis. *Nephrol. Dial. Transplant.* 2007; 22: 1608–1618.
- Joss N., McLaughlin K., Simpson K. i wsp. Presentation, survival and prognostic markers in AA amyloidosis. *QJM* 2000; 93: 535–542.
- Falk R.H., Dubrey S.W. Amyloid heart disease. *Prog. Cardiovasc. Dis.* 2010; 52: 347–361.
- Lachmann H.J., Hawkins P.N. Systemic amyloidosis. *Curr. Opin. Pharmacol.* 2006; 6: 214.
- Westermarck P., Sletten K., Johansson B. i wsp. Fibril in senile systemic amyloidosis is derived from normal transthyretin. *Proc. Natl. Acad. Sci. USA* 1990; 87: 2843–2845.
- Obici L., Perfetti V., Palladini G. i wsp. Clinical aspects of systemic amyloid diseases. *Biochim. Biophys. Acta* 2005; 1753: 11–22.
- Kawamura S., Takahashi M., Ishihara T. i wsp. Incidence and distribution of isolated atrial amyloid: histologic and immunohistochemical studies of 100 aging hearts. *Pathol. Int.* 1995; 45: 335–342.
- Steiner I. The prevalence of isolated atrial amyloid. *J. Pathol.* 1987; 153: 395–398.
- Drüeke T.B. Dialysis-related amyloidosis. *Nephrol. Dial. Transplant.* 1998; 13 (supl. 1): 58–64.
- Pellikka P.A., Holmes Jr D.R., Edwards W.D. i wsp. Endomyocardial biopsy in 30 patients with primary amyloidosis and suspected cardiac involvement. *Arch. Intern. Med.* 1988; 148: 662–666.
- Murtagh B., Hammill S.C., Gertz M.A. i wsp. Electrocardiographic findings in primary systemic amyloidosis and biopsy-proven cardiac involvement. *Am. J. Cardiol.* 2005; 95: 535–537.
- Dubrey S., Pollak A., Skinner M. i wsp. Atrial thrombi occurring during sinus rhythm in cardiac amyloidosis: evidence for atrial electromechanical dissociation. *Br. Heart J.* 1995; 74: 541–544.
- Dubrey S.W., Bilazarian S., LaValley M. i wsp. Signal-averaged electrocardiography in patients with AL (primary) amyloidosis. *Am. Heart J.* 1997; 134: 994–1001.
- Selvanayagam J.B., Hawkins P.N., Paul B. i wsp. Evaluation and management of the cardiac amyloidosis. *J. Am. Coll. Cardiol.* 2007; 50: 2101–2110.
- Reyners A.K., Hazenberg B.P., Reitsma W.D. i wsp. Heart rate variability as a predictor of mortality in patients with AA and AL amyloidosis. *Eur. Heart J.* 2002; 23: 157–161.
- Rahman J.E., Helou E.F., Gelzer-Bell R. i wsp. Noninvasive diagnosis of biopsy-proven cardiac amyloidosis. *J. Am. Coll. Cardiol.* 2004; 43: 410–415.
- Carroll J.D., Gaasch W.H., McAdam K.P. Amyloid cardiomyopathy: characterization by a distinctive voltage/mass relation. *Am. J. Cardiol.* 1982; 49: 9–13.
- Falk R.H., Plehn J.F., Deering T. i wsp. Sensitivity and specificity of the echocardiographic features of cardiac amyloidosis. *Am. J. Cardiol.* 1987; 59: 418–422.
- Jager P.L., Hazenberg B.P.C., Franssen E.J.F. i wsp. Kinetic studies with Iodine-123-labeled serum amyloid P component in patients with systemic AA and AL amyloidosis and assessment of clinical value. *J. Nucl. Med.* 1998; 39: 699–706.
- Maceira A.M., Prasad S.K., Hawkins P.N. i wsp. Cardiovascular magnetic resonance and prognosis in cardiac amyloidosis. *J. Cardiovasc. Magn. Reson.* 2008; 10: 54.
- Miller W.L., Wright R., McGregor C.G. i wsp. Troponin levels in patients with amyloid cardiomyopathy undergoing cardiac transplantation. *Am. J. Cardiol.* 2001; 88: 813–815.
- Takemura G., Takatsu Y., Doyama K. i wsp. Expression of atrial and brain natriuretic peptides and their genes in hearts of patients with cardiac amyloidosis. *J. Am. Coll. Cardiol.* 1998; 31: 754–765.



30. Dispenzieri A., Kyle R.A., Gertz M.A. i wsp. Survival in patients with primary systemic amyloidosis and raised serum cardiac troponins. *Lancet* 2003; 361: 1787–1789.
31. Palladini G., Lavatelli F., Russo P. i wsp. Circulating amyloidogenic free light chains and serum N-terminal natriuretic peptide type B decrease simultaneously in association with improvement of survival in AL. *Blood* 2006; 107: 3854–3858.
32. Kyle R.A. Diagnosis of primary (AL) and secondary (AA) amyloidosis. [www.uptodate.com](http://www.uptodate.com), 2004.
33. van Gameren I.I., Hazenberg B.P., Bijzet J. i wsp. Diagnostic accuracy of subcutaneous abdominal fat tissue aspiration for detecting systemic amyloidosis and its utility in clinical practice. *Arthritis Rheum.* 2006; 54: 2015–2021.
34. Lachmann H.J., Gallimore J.R., Gillmore J.D. i wsp. Outcome in systemic AL amyloidosis in relation to changes in concentration of circulating immunoglobulin free light chains following chemotherapy. *Br. J. Haematol.* 2003; 122: 78–84.
35. Hazenberg B.P., van Gameren I.I., Bijzet J. i wsp. Diagnostic and therapeutic approach of systemic amyloidosis. *Neth. J. Med.* 2004; 62: 121–128.
36. Lachmann H.J., Booth D.R., Booth S.E. i wsp. Misdiagnosis of hereditary amyloidosis as AL (primary) amyloidosis. *N. Engl. J. Med.* 2002; 346: 1786–1791.
37. Gertz M.A., Comenzo R., Falk R.H. Definition of organ involvement and treatment response in immunoglobulin light chain amyloidosis (al): a consensus opinion from the 10<sup>th</sup> International Symposium on Amyloid and Amyloidosis. *Am. J. Hematol.* 2005; 79: 319–328.