

Olbrzymi guz złośliwy nerwów obwodowych

Malignant peripheral nerve sheath tumour

Rafał Boczej, Ryszard Walas, Marek Motyka

Katedra i Oddział Kliniczny Chirurgii Naczyniowej i Ogólnej, Śląskiego Uniwersytetu Medycznego, Wojewódzki Szpital Specjalistyczny nr 4 w Bytomiu
(Chair and Department of Vascular and General Surgery, Medical University of Silesia in County Hospital, Bytom, Poland)

Streszczenie

Mięsaki należą do heterogennej rzadkiej grupy nowotworów pochodzenia mezenchymalnego. Stanowią około 1% nowotworów złośliwych u dorosłych. Szacuje się, że zapadalność na mięsaki tkanek miękkich i mięsaki kości w Polsce wynosi około 1500–2000 nowych zachorowań rocznie. Nowotwory osłonek nerwów obwodowych (MPNST) są zaliczane do mięsaków tkanek miękkich i stanowią około 5–10% wszystkich mięsaków.

Nowotwory osłonek nerwów obwodowych najczęściej są zlokalizowane w obrębie tułowia (około 50% przypadków). Rzadziej w obrębie kończyn około 30% chorych, natomiast w obszarze głowy i szyi około 20%. MPNST jest schorzeniem rzadkim, dlatego brak w literaturze jednoznacznych wytycznych dotyczących postępowania diagnostyczno-terapeutycznego.

Współczesne leczenie mięsaków tkanek miękkich polega na leczeniu skojarzonym leczeniu chirurgicznego i radioterapii, a także w niektórych przypadkach chemioterapii. Trwałe wyleczenie można uzyskać tylko po radykalnym chirurgicznym wycięciu guza pierwotnego. Zdaniem Autorów tylko pełna współpraca chirurga i onkologa radioterapeuty daje szansę skutecznego leczenia. Jednocześnie należy podkreślić ogromne znaczenie badania histopatologicznego poszerzonego o badanie immunohistochemiczne, którego wynik warunkuje dalsze postępowanie terapeutyczne.

Słowa kluczowe: mięsaki, guz złośliwy nerwów obwodowych (MPNST), leczenie chirurgiczne

Chirurgia Polska 2013, 15, 2, 141–145

Abstract

Sarcomas belong to a diverse group of mesenchymal tumours. They make up for 1% malignant tumours in adults population. There are estimated 1500–2000 new cases of soft tissue and bone sarcomas yearly in Poland. About 5–10% of all sarcomas are malignant peripheral nerve sheath tumours (MPNST).

Malignant peripheral nerve sheath tumours (MPNST) are usually located within the torso (about 50% cases), more seldom within the extremities (30%) or head and neck (20%). MPNST is a rare condition, which is why no guidelines regarding the diagnostic process and treatment can be found in literature.

The modern treatment for soft tissue sarcomas involves a combination of surgery and radiotherapy, and in some cases chemotherapy. A cure can only be reached by a radical removal of the tumour. A good cooperation between the surgeon and the radiotherapy oncologist increases the chances of successful treatment. At the same time the importance of immunohistochemical assessment should be stressed, with the result determining the further course of therapy.

Key words: malignant peripheral nerve sheath tumours (MPNST), surgical treatment

Polish Surgery 2013, 15, 2, 141–145

Wstęp

Mięsaki należą do heterogennej rzadkiej grupy nowotworów pochodzenia mezenchymalnego. Stanowią około 1% nowotworów złośliwych u dorosłych. Szacuje się, że zapadalność na mięsaki tkanek miękkich i mięsaki kości w Polsce wynosi około 1500–2000 nowych zachorowań rocznie.

Nowotwory osłonek nerwów obwodowych (MPNST, *malignant peripheral nerve sheath tumors*) wywodzą się z komórek neuroektodermalnych, a nie mezenchymalnych, i są zaliczane do mięsaków tkanek miękkich. Stanowią 5–10% wszystkich mięsaków [1, 2]. Guzy złośliwe nerwów obwodowych wywodzą się z korzeni nerwowych, splotów, nerwów czaszkowych i nerwów obwodowych [3]. Zachorowania na MPNST obserwuje się między 20. a 50. rokiem życia [4]. U pacjentów z nerwiakowłókniakowatością typu I choroba ta występuje w 2–29% i rozwija się najczęściej w trzeciej dekadzie życia. W 80% dotyczy mężczyzn, stosunek częstości zachorowań w przypadku płci wynosi 3,8:1 [5]. MPNST najczęściej są zlokalizowane w obrębie tułowia (około 50% przypadków). Rzadziej w obrębie kończyn około 30% chorych, natomiast w obszarze głowy i szyi około 20% [1]. Jak większość mięsaków, szerzą się drogą naczyń krwionośnych [4, 6].

Do czynników prognostycznych w przypadku MPNST należą:

- lokalizacja (rokowanie jest korzystniejsze przy lokalizacji w obrębie kończyn),
- wielkość guza,
- przebyte napromienianie w przebiegu innej choroby (możliwość indukcji MPNST) [7],
- nerwiakowłókniakowatość typu I (pogarsza rokowanie),
- stopień martwicy,
- cecha G,
- indeks mitotyczny [4, 7].

Współczesne leczenie mięsaków tkanek miękkich polega na leczeniu skojarzonym leczenia chirurgicznego i radioterapii, a także w niektórych przypadkach chemioterapii. Trwałe wyleczenie można uzyskać tylko po radykalnym chirurgicznym wycięciu guza pierwotnego oraz w przypadku obecności przerzutów chirurgicznego wycięcia ognisk przerzutowych. Również w przypadku MPNST podstawą jest szerokie wycięcie zmiany, co daje największe szanse na wyleczenie. Dodatkowo stosuje się uzupełniającą radioterapię, w wybranych przypadkach skojarzoną z brachyterapią. Radioterapia jest zalecana u wszystkich pacjentów po leczeniu chirurgicznym, u których stwierdzono dodatnie marginesy [4].

Rola i skuteczność chemioterapii w przypadku MPNST, jak dotąd, nie została potwierdzona. W piśmiennictwie spotyka się prace opisujące zastosowanie chemioterapii w leczeniu MPNST [3, 8].

Opis przypadku

Pacjent lat 53 przyjęty do Kliniki w celu leczenia operacyjnego ogromnego guza lewego dołu pachowego. W wywiadzie od około 4 miesięcy systematycznie powięk-

Introduction

Sarcomas belong to a diverse group of mesenchymal tumours. They make up for 1% malignant tumours in adults. There are estimated 1500–2000 new cases of soft tissue and bone sarcoma yearly.

Malignant peripheral nerve sheath tumours (MPNST) originate from neuroectodermal cells, not mesenchymal, and are considered soft tissue sarcomas. About 5–10% of all sarcomas are MPNST [1, 2]. These tumours develop from nerve roots and ganglions, cranial and peripheral nerves [3]. Most cases of this illness are reported in patients between the age of 20 and 50 [4]. Amongst patients with neurofibromatosis type 1 there is a 2–29% risk of developing MPNST, in 80% applies to men, the incidence of disease among males and females is 3,8:1 [5].

MPNST are usually located within the torso (about 50% cases), more seldom within the extremities (30%) or head and neck (20%) [1]. As most sarcomas they spread by blood vessels [4, 6].

Amongst the prognosis factors are:

- localization,
- size of the tumour,
- radiotherapy in the past (the possibility of induction MPNST);
- neurofibromatosis type 1 [7],
- degree of necrosis,
- G feature,
- mitosis index [4, 7].

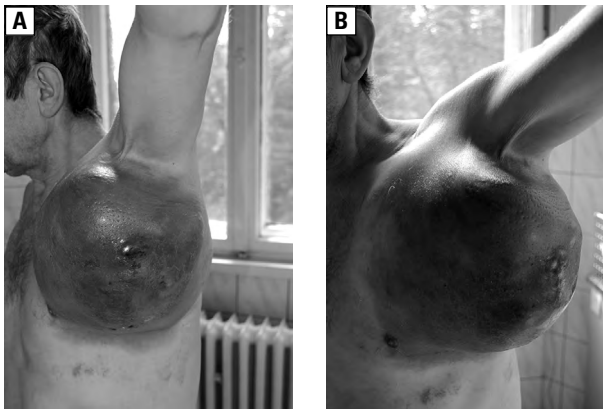
The modern treatment for soft tissue sarcomas involves a combination of surgery and radiotherapy, in some cases chemotherapy. A cure can only be reached by a radical removal of the tumour and in case of metastasis, removal of other foci. An important factor in MPNST is a wide excision, maximizing the chances of a successful therapy. Additionally radiotherapy is recommended in most patients, especially those with positive margins, sometimes combined with brachytherapy [4].

The role and efficiency of chemotherapy when it comes to MPNST has not been confirmed. Some papers can be found describing chemotherapy as part of MPNST treatment [3, 8].

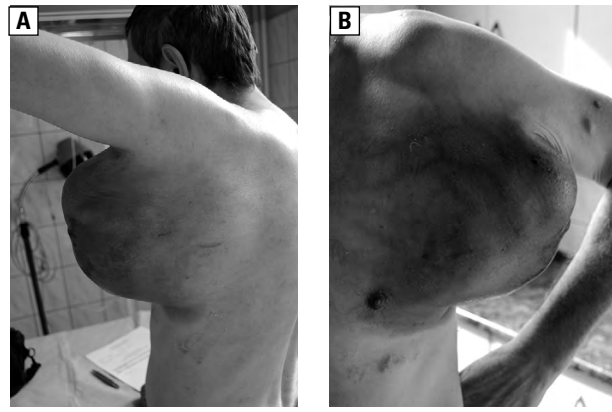
Case report

A 53 year-old male patient has been admitted to our Clinic for surgical treatment of a large tumour located in the left axilla, after four months progression. Since about a week a fast growth and accompanying pain has been observed in the tumour site and the upper left extremity.

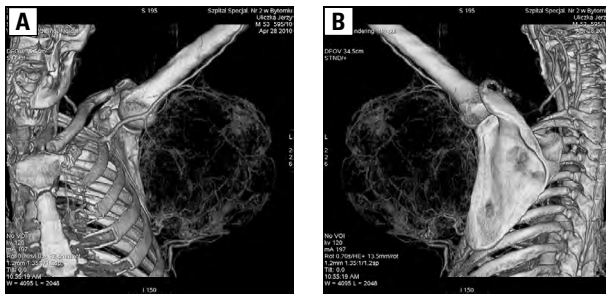
Physical examination of the tumour revealed that it was 20 × 18 cm in size and reaching the major pectoralis muscle on the front of the thorax, and the posterior axillary line on the back. The tumour was soft, unmovable, with signs of fluctuation. The covering skin became tawny. A bleeding necrotic ulcer was located on top of the tumour. The frontolateral surface of the thorax had



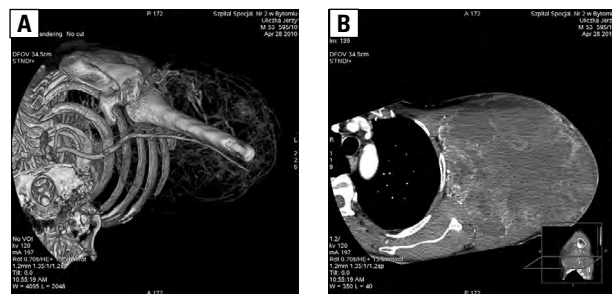Rycina 1A, B. Olbrzymi guz złośliwy nerwów obwodowych (obraz przedoperacyjny)
Figure 1A, B. A huge malignant nerve sheath tumour (pre-operative image)



Rycina 2A, B. Olbrzymi guz złośliwy nerwów obwodowych (obraz przedoperacyjny)
Figure 2A, B. A huge malignant nerve sheath tumour (pre-operative image)



Rycina 3A, B. Olbrzymi guz złośliwy nerwów obwodowych (obraz przedoperacyjny angio-TK)
Figure 3A, B. A huge malignant nerve sheath tumour MPNST — angio-CT image



Rycina 4A, B. Olbrzymi guz złośliwy nerwów obwodowych (obraz przedoperacyjny angio-TK)
Figure 4A, B. A huge malignant nerve sheath tumour MPNST (angio-CT image)

szający się guz w obrębie dołu pachowego lewego. Od tygodnia znaczne przyspieszenie wzrostu guza z towarzyszącymi dolegliwościami bólowymi w obrębie zmiany i lewej kończyny górnej.

Fizykalnie w lewym dole pachowym badalny guz wielkości około 20 × 18 cm przechodzący na przednią ścianę klatki piersiowej na mięsień piersiowy większy, ku tyłowi sięgający do linii pachowej tylnej. Guz miękki, miejscowo z cechami chełbotania, nieprzesuwalny względem podłoża. Skóra pokrywająca zmianę barwy brunatnej. Na szczycie guza martwicze owrzodzenie z cechami wycieku treści surowiczowo-krwistej. Przednio-boczna powierzchnia klatki piersiowej pokryta siecią poszerzonych naczyń żylnych. Niewielki ciastowaty obrzęk ręki lewej (ryc. 1, 2).

W wykonanym badaniu angio tomografii komputerowej stwierdzono strukturę wielkości 19 × 18 cm o gładkich obrysach, dość dobrze odgraniczoną. Zmiana o niejednorodnej strukturze z obecnością licznych przestrzeni płynowych. Guz bardzo dobrze unaczyniony, siatka patologicznych naczyń krwionośnych pochodząca od tętnicy pachowej, ramiennej oraz od tętnic międzyżebrowych na poziomie V i VI żebra. Nie stwierdzono patologicznych nacieków, przerzutów do kości i powiększonych węzłów chłonnych (ryc. 3–5).

W chwili przyjęcia do Kliniki chory w stanie ogólnym dość dobrym, w badaniach laboratoryjnych z odchyłem hiperkaliemia 5,6 mmol/l (N 3,5–5,0 mmol/l).

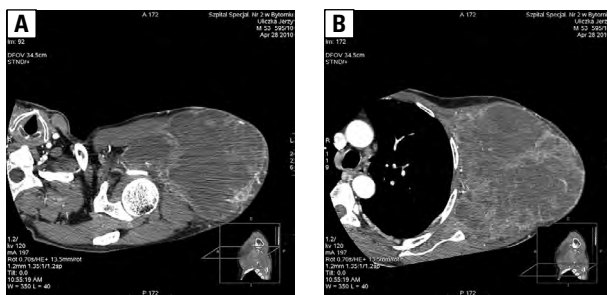
a dilated venous network. There was also slight pitting oedema on the patient's left hand (Fig. 1, 2).

CT angiography revealed a structure which was 19 × 18 centimetres in size, with soft edges, quite well separated. The lesion had a heterogenic structure with multiple fluid filled locules. It was well vascularized with the pathological vessels coming from the axillary, brachial and intercostal arteries on the level of the 5th and 6th rib. No pathological infiltration, bone metastasis and enlarged lymph nodes were observed (Fig. 3–5).

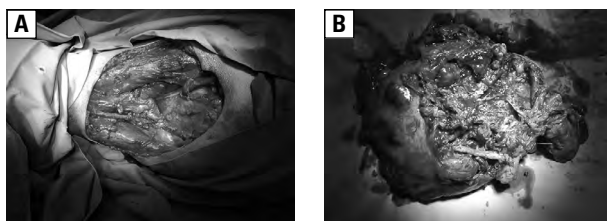
At the time of the admission to our Clinic the patient was in good overall condition. There was a minor deviation in the laboratory results concerning an elevated potassium level — 5.6 mmol/l (N: 3.5–5.0 mmol/l). The patient was qualified and prepared for surgery. During the procedure, infiltration of the axillary vein was observed. The tumour was removed totally and a reconstruction of the axillary vein was performed in end to end manner. There were no complications during surgery (Fig. 6, 7).

In the preoperative period the patient was complaining about numbness and paresthesia in the left upper extremity (Fig. 8).

The patient was discharged in good overall condition with a properly healing wound and no signs of hematoma or swelling in the upper left extremity. Immunohistochemical assessment was added to the histopathological tests. The examination confirmed MPNST of the mitotic index



Rycina 5A, B. Olbrzymi guz złośliwy nerwów obwodowych (obraz przedoperacyjny angio-TK)
Figure 5A, B. A huge malignant nerve sheath tumour MPNST (angio-CT image)



Rycina 6A, B. Olbrzymi guz złośliwy nerwów obwodowych (obraz śródoperacyjny)
Figure 6A, B. A huge malignant nerve sheath tumour MPNST (intraoperative image)

Chory po kwalifikacji klinicznej i przygotowaniu operowany. Śródoperacyjnie stwierdzono naciekanie guza na żyłę pachową lewą. Wycięto guza w całości i wykonano rekonstrukcję żyły pachowej sposobem koniec do końca. Przebieg zabiegu bez powikłań (ryc. 6, 7).

W okresie pooperacyjnym u chorego obserwowano niewielkie objawy drętwień i parastezji w obrębie lewej kończyny górnej (ryc. 8).

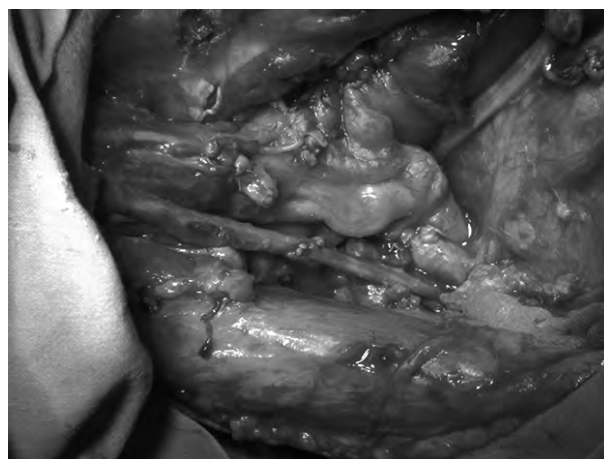Pacjent wypisany w stanie ogólnym dobrym z prawidłowo gojącą się raną pooperacyjną, bez cech krwiaka w obrębie rany, bez cech obrzęku lewej kończyny górnej.

Badanie histopatologiczne materiału guza poszerzono o badanie immunohistochemiczne. Badanie to potwierdziło rozpoznanie guza złośliwego nerwów obwodowych (MPNST) z indeksem mitotycznym 30/10 hpf. Guz wycięty w całości, marginesy wycięcia wolne od komórek nowotworowych. Pacjent pod kontrolą Poradni Przyklinicznej w stanie ogólnym dobrym, bez cech wznowy miejscowej.

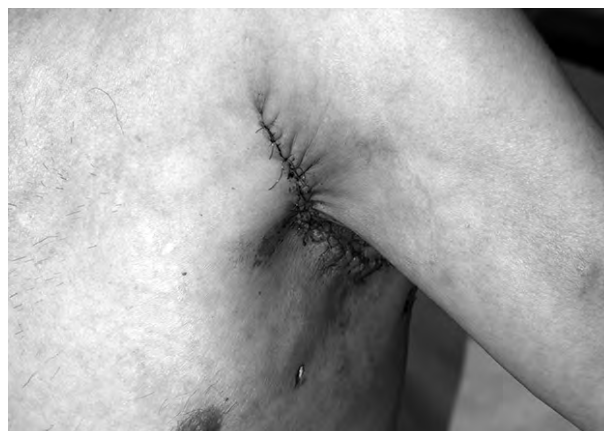Pacjent przekazany w celu konsultacji i dalszego leczenia uzupełniającego onkologicznego (radioterapia).

Dyskusja

Nowotwór osłonek nerwów obwodowych (MPNST) jest schorzeniem rzadkim, dlatego brak w literaturze jednoznacznych wytycznych, dotyczących postępowania diagnostyczno-terapeutycznego [9]. Rokowanie jest niekorzystne. Przeżycie 5-letnie wynosi średnio 48–58%, a ryzyko nawrotu choroby sięga 45%. Przerzuty występują w 40–80% przypadków i dotyczą najczęściej płuc, a tak-



Rycina 7. Olbrzymi guz złośliwy nerwów obwodowych. Stan po rekonstrukcji żyły pachowej (obraz śródoperacyjny)
Figure 7. A huge malignant nerve sheath tumour MPNST (intraoperative image). State after reconstruction of the axillary vein



Rycina 8. Obraz pooperacyjny
Figure 8. Postoperative image

index of 30/10 hpf. The margins were negative. The patient is followed-up and treated in outpatient clinic. He is in good condition, with no symptoms of recurrence. He was referred for further oncological treatment (radiotherapy).

Discussion

MPNST is a rare condition, which is why no guidelines regarding the diagnostic process and treatment can be found in literature [9]. The prognosis is poor. The five-year survival rate ranged on average 48–58% and the risk of recurrence is up to 45%. Metastasis can be found in 40–80% cases and usually involve the lungs and also the liver, more seldom they can be localized in bones, the brain, the ovaries or kidneys. About 60–70% MPNST patients suffer from the aggressive type with metastasis occurring in the first two years following the diagnosis [4].

Surgery remains an essential part of the treatment of soft tissue neoplasms, but in our opinion it should be

że wątroby, rzadziej kości, tkanek miękkich, nadnerczy, mózgu, jajników czy nerek [1]. Około 60–70% MPNST ma postać agresywną, a przerzuty pojawiają się w pierwszych dwóch latach od rozpoznania choroby [4].

Podstawowe znaczenie w terapii nowotworów tkanek miękkich ma nadal leczenie chirurgiczne, ale zdaniem Autorów skojarzone z radioterapią. Radykalne wycięcie guza pierwotnego warunkuje skuteczność leczenia i zmniejsza prawdopodobieństwo nawrotu choroby. Zdaniem Autorów tylko pełna współpraca chirurga i onkologa radioterapeuty daje szansę skutecznego leczenia.

Jednocześnie należy podkreślić ogromne znaczenie badania histopatologicznego poszerzonego o badanie immunohistochemiczne, którego wynik warunkuje dalsze postępowanie terapeutyczne.

Piśmiennictwo (References)

1. Stark AM, Buhl R, Hugo HH, Mehdorn HM. Malignant peripheral nerve sheath tumours — report of 8 cases and review of the literature. *Acta Neurochir.* 2001; 143: 357–363.
2. Pisters PW, Pollock RE. Staging and prognostic factors in soft tissue sarcoma. *Semin Radiat Oncol.* 1999; 9: 307–14.
3. Baek WS, Pytel P, Undevia SD, Rubeiz H. Spinal cord metastasis of a non-neurofibromatosis type-1 malignant peripheral nerve sheath tumor: an unusual manifestation of a rare tumor. *J Neurooncol.* 2005; 74: 183–5.
4. Nicklas BJ, Smith AD, Wolff RD, Johnson FA. Malignant peripheral nerve sheath tumor arising in association with the sural nerve. *J Foot Ankle Surg.* 2006; 45: 38–41.
5. Kar M, Deo SV, Shukla NK *et al.* Malignant peripheral nerve sheath tumors (MPNST) — Clinicopathological study and treatment outcome of twenty-four cases. *World J Surg Oncol* 2006; 22: 55.
6. Colville RJ, Camilleri IG, McLean NR, Soames JV. Malignant peripheral nerve sheath tumour metastasising to the parotid gland. *Br J Plast Surg.* 2003; 56: 418–420.
7. Fisher C. Soft tissue sarcomas: diagnostic, classification and prognostic factors. *Br J Plast Surg.* 1996; 49: 27–33.
8. Antoine JC, Camdessanche JP. Peripheral nervous system involvement in patients with cancer. *Lancet Neurol.* 2007; 6: 75–86.
9. Ziółkowska E, Mross M, Biedka M, Makarewicz R. Guz złośliwy nerwów obwodowych — opis przypadku. *Współczesna Onkologia* 2007; 11: 247–251.

Adres do korespondencji (Address for Correspondence):

Dr n. med. Rafał Boczej
Wojewódzki Szpital Specjalistyczny Nr4
Al. Legionów 10, 41–902 Bytom
tel.: (32) 396 42 00, faks: (32) 396 42 43
e-mail: rafalbocej@op.pl

Praca wpłynęła do Redakcji: 11.12.2013 r.